

SEMMELWEIS EGYETEM
DOKTORI ISKOLA

Ph.D. értekezések

2608.

TÓTH BÉLA

Onkológia
című program

Program- és témavezető: Dr. Tímár József, professor emeritus

Histiocytosisok molekuláris genetikai vizsgálata és klinikuma

Doktori értekezés

Dr. Tóth Béla

Semmelweis Egyetem
Patológiai tudományok Doktori Iskola



Témavezető: Dr. Tímár József, DSc, professor emeritus

Hivatalos bírálók:

Dr. Balatoni Tímea, PhD, főorvos

Dr. Tímár Botond, PhD, egyetemi adjunktus

Komplex vizsga szakmai bizottság:

Elnök: Dr. Demeter Judit, DSc, egyetemi tanár

Tagok: Dr. Szalai Zsuzsanna, PhD, osztályvezető főorvos

Dr. Csóka Monika, PhD, egyetemi docens

Budapest
2021

Tartalom

Rövidítések.....	3
1. Bevezetés	7
1.1. Osztályozás.....	7
1.2 Epidemiológia	9
1.2.1 Epidemiológia – LCH.....	9
1.2.2 Epidemiológia – ICH.....	10
1.3 Patogenezis.....	10
1.3.1 Az LCH patogenezise	10
1.3.2 Az ICH patogenezise	14
1.4 Klinikai kép.....	15
1.4.1 Klinikai kép – LCH.....	15
1.4.2 Klinikai kép – ICH	15
1.5 Diagnózis	16
1.5.1 Diagnózis – LCH.....	16
1.5.2 Diagnózis – ICH.....	16
1.6 Kezelés, kórlefolyás	17
1.6.1 Kezelés, kórlefolyás – LCH.....	17
1.6.2 Kezelés, kórlefolyás – ICH.....	17
1.7 C-KIT – Histiocytosis.....	18
2. Célkitűzések	19
3. Módszerek.....	20
3.1 Betegek és mintaelemzés	20
3.2 <i>BRAF</i>-, <i>MAP2K1</i>-, <i>C-KIT</i>-, <i>NRAS</i>-mutációk analízise	22
4. Eredmények.....	23
4.1 <i>BRAF</i>-mutáció	23
4.2 <i>MAP2K1</i>-mutáció	23
4.3 <i>C-KIT</i>-mutáció	24
4.4 <i>NRAS</i>-mutáció	26
4.5 Kezelés, kórlefolyás	26

5.	Következtetések	28
6.	Megbeszélés.....	29
7.	Összefoglalás	34
8.	Summary	35
9.	Irodalomjegyzék	36
10.	Saját publikációk jegyzéke	45
11.	Köszönetnyilvánítás	48

Rövidítések

ABL: Abelson egér leukémia virális onkogén homológ

ABL1: ABL protoonkogén-1, nem receptor tirozin-kináz

ABL2: ABL protoonkogén-2, nem receptor tirozin-kináz

AKT: protein-kináz-B

AML: akut myeloid leukémia

ARAF: A-Raf protoonkogén, szerin-treonin-kináz

AXG: adult xanthogranuloma (felnőttkori xanthogranuloma)

BCH: benignus cephalicus histiocytosis

BCL2L1: BCL2 (B-cell lymphoma 2) like 1

BCR: breakpoint cluster region (töréspontklaszter-régió)

BRAF: B-Raf protoonkogén, szerin-treonin-kináz

BRAF-wt: BRAF-wild type (vad típusú BRAF)

CCR7: C-C motif chemokine receptor 7

CD1a: cluster of differentiation 1a (differenciálódási antigén-1a)

CD207: cluster of differentiation 207 (differenciálódási antigén-207)

CD34: cluster of differentiation 34 (differenciálódási antigén-34)

C-KIT: KIT protoonkogén, receptor tirozin-kináz

COSM: COSMIC adatbázis

DAG: diacil-glicerol

DC: dendritic cell (dendritikus sejt)

ECD: Erdheim-Chester disease (Erdheim-Chester-kór)

ECD: extracelluláris domén

ERK: extracellular signal-regulated kinase (extracelluláris szignál által regulált kináz)

ETV3: ETS variant transcription factor 3

FATHMM-XF: Enhanced Accuracy in Predicting the Functional Consequences of Non-Coding and Coding Single Nucleotide Variants (SNVs)

GEH: generalizált eruptív histiocytosis

GRB2: growth factor receptor bound protein 2 (növekedési faktor receptorhoz kötött fehérje-2)

H&E: hematoxin-eozin

HLH: haemophagocytás lymphohistiocytosis

HSC: hematopoietic stem cell (haematopoeticus progenitor sejt)

ICH: indeterminate cell histiocytosis (indeterminált sejtes histiocytosis)

IP3: inozitol-trifoszfát

JAK: Janus-kináz

JM: juxtamembrán

JXG: juvenilis xanthogranuloma

Kr: kromoszóma

LCH: Langerhans cell histiocytosis (Langerhans-sejtes histiocytosis)

LOF: loss of function, funkcióvesztő

MAP2K1: mitogénaktivált protein-kináz-kináz-1

MAPK: mitogénaktivált protein-kináz

MEK: mitogénaktivált protein-kináz-kináz

MRH: multicentrikus reticulohistiocytosis

MS-LCH: multisystem Langerhans cell hitiocytosis (több szervet érintő Langerhans-sejtes histiocytosis)

mTOR: mammalian target of rapamycin (rapamycin célpontja emlősökben)

NCOA2: nuclear receptor coactivator 2

NRAS: NRAS protoonkogén, GTPáz

NXG: necrobioticus xanthogranuloma

PDGFRA: platelet-derived growth factor receptor alpha (vérlemezkéből származó növekedési faktor receptor-alfa)

PDGFRB: platelet-derived growth factor receptor beta (vérlemezkéből származó növekedési faktor receptor-béta)

PI3K: foszfatidil-inozitol-3-kináz

PLC: foszfolipáz-C

PNH: progresszív noduláris histiocytosis

RAF: rapidly accelerated fibrosarcoma serine/threonine kinase (rapidan gyorsuló fibrosarcoma szerin-teronin-kináz)

RAS: rat sarcoma GTPase (patkánysarcoma GTPáz)

RDD: Rosai-Dorfman disease (Rosai-Dorfman-kór)

RO: risk organ (kockázati szerv)

RTK: receptor tyrosine kinase (receptor tirozin-kináz)

SCF: stem cell factor (őssejtfaktor)

SCFR: stem cell factor receptor (őssejtfaktor receptor)

SHC: SHC adaptor protein 1

SNV: single-nucleotide variant (egy nukleotidot érintő variáció)

SOS1: SOS Ras/Rac guaninnukleotid-cserélő faktor-1

SRC: SRC protoonkogén, nem receptor tirozin-kináz

SRH: szoliter reticulohistiocytoma

SS-LCH: single system Langerhans cell histiocytosis (egy szervet érintő Langerhans-sejtes histiocytosis)

STAT: signal transducer and activator of transcription (jelátvivő és transzkripcióaktivátor)

TK: tirozin-kináz

WHO: World Health Organisation (Egészségügyi Világszervezet)

XD: xanthoma disseminatum (disszeminált xanthogranuloma)

XG: xanthogranuloma

1. Bevezetés

A histiocytosisokat a mononukleáris fagocitarendszerbe tartozó monociták, makrofágok és dendritikus sejtek különböző szövetekben, szervekben megjelenő malignus vagy benignus proliferációja és infiltrációja jellemzi (1). Habár a histiocyta („szöveti sejt”) kifejezés eredetileg csak a szöveti makrofágokra és dendritikus sejtekre utalt, a különböző klasszifikációk, illetve ezek revíziója során nem változtattak az eredeti kifejezésen, mely így magában foglalja a mononukleáris fagocitarendszerbe tartozó összes sejtet (2). A betegségek ezen heterogén csoportjába több mint 100 altípus tartozik, melyeket klinikopatológiai, immunhisztokémiai és ultrastrukturális tulajdonságok alapján lehet differenciálni, a prognózisuk pedig jelentősen különbözik (1, 3).

1.1. Osztályozás

A kóros sejtek eredetével kapcsolatos kutatásoknak és a molekuláris patológiai eredményeknek köszönhetően a histiocytosisok leírására alkalmazott nomenklatúra számottevő változáson ment keresztül az elmúlt évtizedekben (3). A Histiocyta Társaság (Histiocyte Society) 1987-ben kiadott első klasszifikációja három kategóriát tartalmazott: Langerhans-sejtes, nem Langerhans-sejtes és rosszindulatú histiocytosisok (3). Ennek revízióját 2016-ban publikálták, melyben ezeket a rendellenességeket öt csoportba sorolják klinikai, fenotípusos, hisztológiai, molekuláris és képalkotó módszerekkel azonosított tulajdonságok alapján (3). Az L-csoport magában foglalja a Langerhans-sejtes histiocytosist (Langerhans cell histiocytosis, LCH), indeterminált sejtes histiocytosist (indeterminate cell histiocytosis, ICH), Erdheim-Chester-kórt (Erdheim-Chester disease, ECD) és a kevert LCH/ECD-t. A C-csoportba tartoznak a bőrre és/vagy nyálkahártyára lokalizált kórképek, amelyek nem felelnek meg az LCH diagnosztikai kritériumainak. Az M-csoportba tartoznak a primer és szekunder malignus histiocytosisok. Az R-csoport: Rosai-Dorfman-kór (Rosai-Dorfman disease, RDD) és egyéb nem bőrre lokalizálódó, nem Langerhans-sejtes histiocytosisok. A primer és szekunder haemophagocytás lymphohistiocytosis (HLH) alkotják a H-csoportot (1. táblázat) (3).

1. táblázat. Histiocytosisok klasszifikációja a Histiocyta Társaság (Histiocyte Society) 2016-os revíziója alapján (3). LCH: Langerhans cell histiocytosis, Langerhans-sejtes histiocytosis, ICH: indeterminate cell histiocytosis, indeterminált sejtes histiocytosis, ECD: Erdheim-Chester disease, Erdheim-Chester-kór, XG: xanthogranuloma, JXG: juvenilis xanthogranuloma, AXG: adult xanthogranuloma, felnőttkori xanthogranuloma, SRH: szoliter reticulohistiocytoma, BCH: benignus cephalicus histiocytosis, GEH: generalizált eruptív histiocytosis, PNH: progresszív noduláris histiocytosis, RDD: Rosai-Dorfman disease, Rosai-Dorfman-kór, NXG: necrobioticus xanthogranuloma, XD: xanthoma disseminatum, disszeminált xanthogranuloma, MRH: multicentrikus reticulohistiocytosis, HLH: haemophagocytás lymphohistiocytosis.

L-csoport	LCH	
	ICH	
	ECD	
	kevert LCH/ECD	
C-csoport	cutan non-LCH	
	XG-család: JXG, AXG, SRH, BCH, GEH, PNH	non-XG-család: cutan RDD, NXG, egyéb nem meghatározott cutan histiocytosisok
	cutan non-LCH szisztémás érintettséggel	
	XG-család: XD	non-XG-család: MRH
R-csoport	familiáris RDD	
	sporadikus RDD: klasszikus RDD, extranodális RDD, neoplasia-asszociált RDD, immunbetegség-asszociált RDD	
M-csoport	primer malignus histiocytosisok	
	szekunder malignus histiocytosisok	
H-csoport	primer HLH	
	szekunder HLH	
	ismeretlen eredetű HLH	

Az Egészségügyi Világszervezet (WHO) legújabb osztályozása szerint a histiocytás és dendritikus sejtes daganatok közé tartozik a histiocytás sarcoma, a Langerhans-sejtekből származó daganatok (LCH, Langerhans-sejtes sarcoma), az interdigitáló dendritikus sejtes sarcoma, a folliculáris sarcoma, az egyéb ritka dendritikus sejtes daganatok, a disszeminált juvenilis xanthogranuloma (JXG) és az ECD (2. táblázat) (4).

2. táblázat. Histiocytás és dendritikus sejtes daganatok klasszifikációja az érett lymphoid, histiocytás és dendritikus daganatok WHO 2016-os osztályozása alapján (4).

Histiocytás sarcoma
Langerhans-sejtes histiocytosis
Langerhans-sejtes sarcoma
Indeterminált dendritikus sejtes tumor
Interdigitáló dendritikus sejtes sarcoma
Follikuláris dendritikus sejtes sarcoma
Fibroblasztos retikuláris sejtes tumor
Disszeminált juvenilis xanthogranuloma
Erdheim-Chester-kór

1.2 Epidemiológia

A histiocytosisok ritkán előforduló betegségek, a pontos incidenciájuk nem ismert.

1.2.1 Epidemiológia – LCH

Az LCH – amely a leggyakoribb histiocytosis – gyakorisága a gyermekek körében becslések szerint 4,6 és 9 eset/millió (5, 6), míg felnőttek körében ez 1-2 eset/millió (7).

1.2.2 Epidemiológia – ICH

Az ICH a histiocytosisok között is ritkán fordul elő, az 1985-ben megjelent első közlés óta kevesebb mint 100 esetet ismertettek, bármely életkorban előfordulhat, de az LCH-val ellentétben nem gyermekkorban a leggyakoribb, a betegek medián életkora 45 év (8).

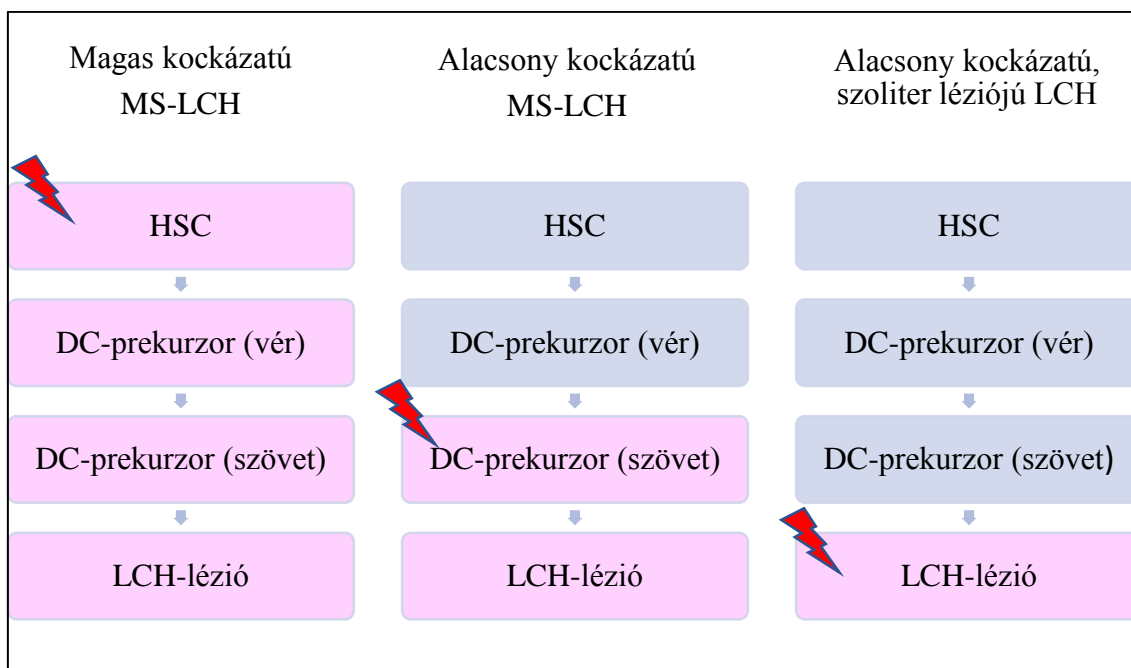
1.3 Patogenezis


A histiocytosisok etiopatogenezise nem tisztázott. A legtöbb adat az LCH esetén áll rendelkezésre.

1.3.1 Az LCH patogenezise

Korábbi feltételezések szerint az LCH a Langerhans-sejteknek nevezett epidermális dendritikus sejtek rendellenes felhalmozódása következtében alakul ki. Az elmúlt évtizedekben a patogenezisért folyó vitákban a két fő irány az immunrendszer diszregulációja és a dendritikus sejtek rosszindulatú átalakulása volt (2). A Langerhans-sejtek neoplasztikus transzformációjának lehetősége régóta felmerült, mivel az érintett léziók számos malignitásra jellemző tulajdonsággal rendelkeznek, úgymint a klonalitás, invazív növekedés, immunválasz elkerülése, metasztázisképzés, habár a kóros sejtek benignus megjelenésűek és a mitózisráta sem emelkedett (9). Az utóbbi évtized molekuláris patológiai kutatásainak köszönhetően az L-csoportba tartozó betegségek jelentős részében azonosítottak mitogénaktivált protein-kináz (MAPK) útvonalakat aktiváló klonális expansziót okozó mutációkat (3, 10-13). A MAPK-útvonal egy celluláris jelátviteli útvonal, amely a szignáltranszdukcióért felelős, szabályozva az embriogenezist, a hormonokra adott akut reakciókat, a sejtek differenciálódását, a sejtproliferációt és a sejthalált (14). Ennek az útnak számos fontos összetevőjét onkogének kódolják, ezek közül kiemelkedő jelentőségűek a guaninnukleotid-kötő fehérjék csoportjába tartozó RAS fehérjék és a RAF fehérjék, melyek a szerin-treonin-kinázok csoportjába tartoznak (15). A *BRAF* protoonkogén aktiváló mutációja

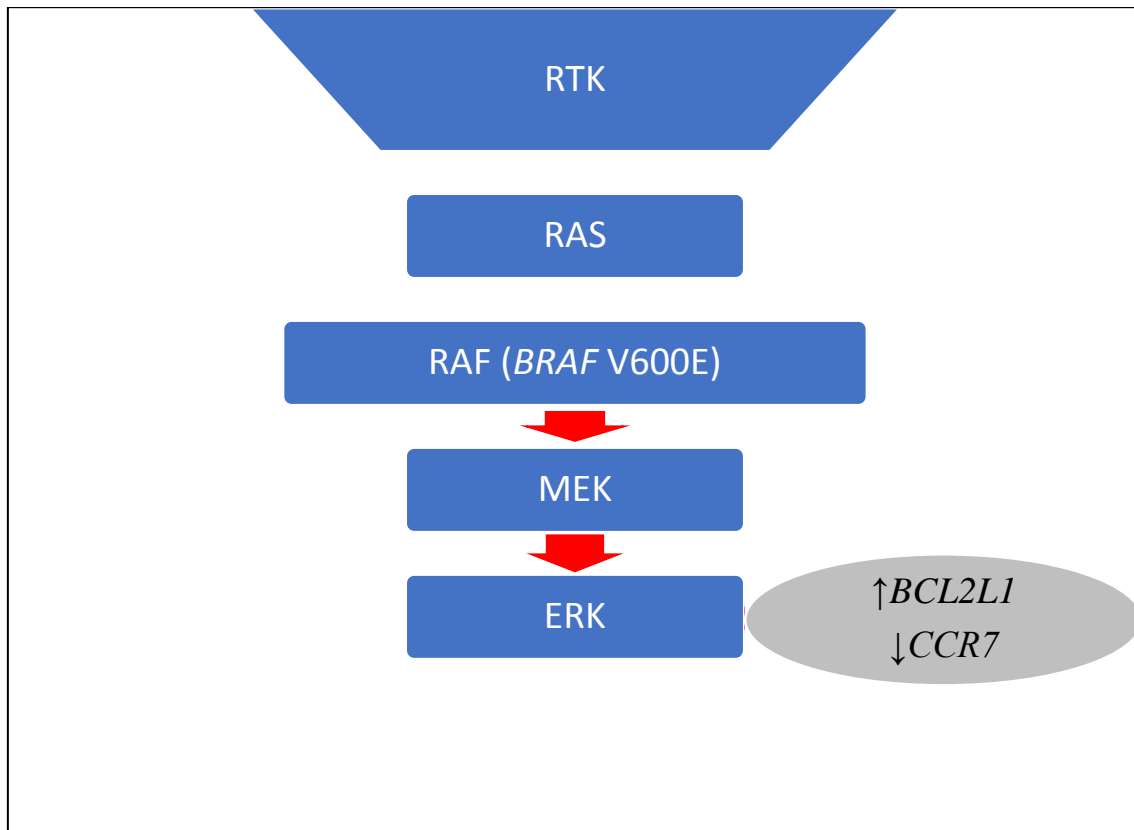
(leggyakrabban *BRAF* V600E mutáció), amely a MAPK-útvonal aktiválódását eredményezi, számos emberi rosszindulatú daganatban megtalálható (16). 2010-ben Badalian-Very és munkatársai dokumentálták a *BRAF* gén V600E visszatérő szomatikus aktiváló mutációit az LCH-ban szenvedő betegek 57%-ában, továbbá a mutációs státusztól függetlenül univerzális MEK- és ERK-foszforilációt találtak ezen betegeknél, ami azt a hipotézist erősítette, hogy az LCH neoplasztikus betegség, szemben az immunregulációs rendellenesség hipotézisével (10). A vad típusú *BRAF* (*BRAF*-wt) gént hordozó LCH esetén a leggyakrabban kimutatott mutáció a *MAP2K1* gént (amely a RAF-tól közvetlenül lefelé eső kinázt kódolja) érinti, ezt a mutációt az esetek 33%-ában azonosították, ami egymást kölcsönösen kizáró módon fordul elő a *BRAF*-mutációval (17). A *BRAF*-mutáció előfordulási gyakorisága Magyarországon a felnőtt (54,5%) és a gyermekkori (53,3%) LCH-ban a nemzetközi adatokkal összhangban van (18, 19). A MAPK-útvonal egyéb fehérjéit kódoló gének (*NRAS*, *ARAF*), illetve más jelátviteli utakat érintő (PI3K) mutációkat is kimutattak LCH-ban, habár ezek jóval ritkábban észlelhetők (13, 17, 20). Mindezen eredmények azt a feltevést támogatják, hogy ezen betegségek neopláziás eredetűek, szemben az immunregulációs rendellenesség hipotézisével. Berres és munkatársai az LCH patogenezisének kiterjedt vizsgálata során arra a következtetésre jutottak, hogy az LCH a myeloid dendritikus sejtek prekursorainak téves differenciálódási programjának következménye, melynek kialakulásában a MAPK jelátviteli út aktiválódás a myeloid differenciálódás kritikus szakaszaiban alapvető fontosságú. A betegség súlyossága összefügg azzal, hogy a differenciálódás mely szintjén alakul ki a mutáció. Amennyiben a haematopoeticus progenitor sejtekben alakul ki a mutáció, a patológiás dendritikus sejtek érése és migrációja számos szervet érintve magas kockázatú, több szervet érintő LCH-t (multisystem Langerhans cell histiocytosis, MS-LCH) okoz. Ha a szöveti progenitor dendritikus sejtekben vagy az érett dendritikus sejtekben alakul ki a szomatikus mutáció, alacsony kockázatú MS-LCH vagy szoliter léziójú LCH fog kialakulni (1. ábra) (21).



1. ábra. A myeloid dendritikus sejtek prekursorainak téves differenciálódási modellje az LCH patogenezisében (21). Magas kockázatú, több szervet érintő LCH (multisystem Langerhans cell histiocytosis, MS-LCH) a haematopoietic progenitor sejtekben (hematopoietic stem cell, HSC) kialakuló MAPK-útvonalat érintő mutáció következtében alakul ki. Alacsony kockázatú MS-LCH-t az elkötelezett dendritikus sejt (dendritic cell, DC) prekursorok mutációja okozza, míg a szoliter léziójú LCH az érett dendritikus sejtekben kialakuló mutáció következménye. DC: dendritic cell, dendritikus sejt, HSC: hematopoietic stem cell, haematopoietic progenitor sejt, LCH: Langerhans cell histiocytosis, Langerhans-sejtes histiocytosis, MS-LCH: multisystem Langerhans cell histiocytosis, több szervet érintő Langerhans-sejtes histiocytosis, : MAPK-útvonalat érintő *BRAF*-mutáció vagy egyéb mutáció.

A *BRAF* V600E mutáció a LCH infiltrátumában lévő kóros sejtekben erősen gátolja a *CCR7* gén expresszióját, amely a dendritikus sejtek regionális nyirokcsomókba történő migrációjához szükséges kemokin receptort kódolja, továbbá a *BRAF* V600E mutáció a *BCL2L1* gén expressziójához vezet, ami apoptózissal szembeni rezisztenciát eredményez (22). A MAPK jelátviteli útvonal patológiás aktiválódása tehát a dendritikus sejtek migrációjának szuppresszióját és fokozott túlélését eredményezi, így a patológiás sejtek

tulajdonképpen az LCH-s léziókban csapdába esnek, és a sejthalállal szemben rezisztensekké válnak (2. ábra) (23).



2. ábra. MAPK jelátviteli útvonalat aktiváló mutáció LCH-ban (23). A *BRAF V600E* mutáció folyamatos ERK-aktivációt okoz, melynek következtében a *BCL2L1* gén expressziója fokozódik, míg *CCR7* gén expressziója csökken. RTK: receptor tyrosine kinase, receptor tirozin-kináz, RAS: rat sarcoma GTPase, patkánysarcoma GTPáz, RAF: rapidly accelerated fibrosarcoma serine/threonine kinase, rapidan gyorsuló fibrosarcoma szerin-teronin-kináz, *BRAF*: B-Raf protoonkogén, MEK: mitogénaktivált protein-kináz-kináz, ERK: extracellular signal-regulated kinase, extracelluláris szignál által regulált kináz, *CCR7*: C-C motif chemokine receptor 7, *BCL2L1*: BCL2 like 1.

Függetlenül attól, hogy a MAPK-útvonalat érintő mutáció a differenciálódás mely szintjén alakul ki, a patológiás dendritikus sejtek minden esetben a szövetekbe kerülnek,

ahol a terminális differenciálódás közös útját követik, mely során a CD207- és CD1a-expressziója fog kialakulni. Citokinek, kemokinek expressziója révén további gyulladásosejteket, makrofágoakat, eozinofileket, B- és T-sejteket toboroznak és aktiválnak (9). Az így kialakuló granulomatosus elváltozások esetén a patológiás dendritikus sejtek aránya kevesebb mint 1% és 70% közötti (medián kb. 8%) (21). Az elváltozások kifejezett gyulladásose jellege ellenére a fertőző vagy autoimmun etiológia nem bizonyított, illetve az sem egyértelmű, hogy ezen gyulladásose folyamatoknak milyen szerepe van a klinikai tünetek kialakulásában (9).

A fenti eredmények alapján javasolták Berres és munkatársai a gyulladásose myeloid neoplázia elnevezést ezekre a betegségekre (2, 9).

1.3.2 Az ICH patogenezeise

Az ICH patogenezeise kevésbé ismert. Az LCH-val ellentétben az ICH esetén a klonalításra utaló bizonyíték az utóbbi néhány évet megelőzően nem állt rendelkezésre, ezért ennél a betegségnél a szerzők inkább reaktív eredetet feltételeztek (24). Az utóbbi öt évben azonban két genetikai rendellenességet is leírtak ICH-val kezelt betegeknel (8). *BRAF*-mutációt egy beteg esetében igazoltak (25). Az *ETV3–NCOA2* transzlokációt 3 betegnel sikerült igazolni (24). Az *NCOA2* a fehér és a barna zsírszövet közötti homeosztatis egyensúly fenntartásához szükséges transzkripciós faktort kódolja (26). Az *ETV3* által kódolt transzkripciós represszor, részt vesz a makrofágok növekedésének leállításában a RAS-függő proliferáció gátlásán keresztül (27). *NCOA2*-t érintő transzlokációkat figyeltek meg malignus lágyszöveti tumorok, prosztata-, coloncarcinoma, akut leukémia és lágyszövet angiofibroma esetén, míg az agydaganatok és az emlőrákok esetén *ETV3*-rendellenességeket észleltek (26-29). Ezen eredmények az ICH esetén is támogatják a klonális eredetet, legalábbis az esetek egy részében (8).

1.4 Klinikai kép

A histiocytosisok klinikai megjelenése változatos, a lokalizált betegségtől a több szervet érintő formáig, mely a beteg halálát is okozhatja (30).

1.4.1 Klinikai kép – LCH

Az LCH bármely szervet érintheti, gyermekeknél leggyakrabban a csontok (80%), a bőr (33%) és az agyalapi mirigy (25%), továbbá a máj, a lép, a vérképző rendszer, a tüdő (egyenként 15%), a nyirokcsomók (5%–10%) vagy a központi idegrendszer (2%–4% az agyalapi mirigy kivételével) érintett. Felnőtteknél a tüdő érintettsége gyakoribb, mint a gyermekeknél (3). A bőrtünetek leggyakrabban erythemás, sárgásbarna, hámló, esetenként erodált papulák, az összefekvő területeken a klinikai kép gyakran intertrigóra emlékeztet, ritkábban pustula, petechia, vesicula vagy nodus észlelhető (31). A betegség kiterjedése alapján az egy szervet érintő (single system LCH, SS-LCH) és a több szervet érintő (MS-LCH) csoportba lehet a betegeket sorolni, utóbbi csoporton belül megkülönböztetik az alacsony kockázatú (low risk group) és a kockázati csoportot (risk group), melybe a kockázati szervek (risk organ, RO^{+/-}) érintettsége esetén sorolják a betegeket, melyek a vérképző rendszer, a máj és a lép. Ezen szervek érintettsége rosszabb prognózist jelent (30), a tüdőt évtizedekig kockázati szervnek tekintették, azonban prognosztikai jelentősége megkérdőjeleződött (32).

1.4.2 Klinikai kép – ICH

Az ICH szinte mindig csak a bőrre lokalizálódik (93%), az esetek többségében izolált, ritkábban generalizált erythemás, barna papulák, csomók láthatók, belszervi érintettség – nyirokcsomó (9%), lép (2%) – ritkán alakul ki (8, 33).

Mind az LCH, mind az ICH társulhat rosszindulatú daganatokkal, lymphomával, leukémiával, szolid daganatok közül leggyakrabban tüdőtumorra (8, 34).

1.5 Diagnózis

A diagnózis a klinikai kép, hisztopatológiai, immunhisztokémiai és molekuláris biológiai vizsgálatok alapján állítható fel.

1.5.1 Diagnózis – LCH

Hematoxin-eozin (H&E) festéssel az LCH patológiás sejtjei egymagvú sejtek, kávébab- vagy vesealakú magokkal, melyeket gyakran eozinofil granulocytás és többmagvú óriássejtes infiltráció övez. A Langerhans-sejt markereinek kimutatása kötelező a diagnózis megerősítéséhez. A sejtek CD1a-, CD207- és S100-pozitívak, a rutinyakorlatban a Birbeck-granulumok elektronmikroszkópos detektálását széles körben felváltotta a CD207-expressziójának kimutatása immunhisztokémiai módszerrel (35). A *BRAF*-mutáció jelenléte bizonyos esetekben hasznos lehet a diagnózis megerősítésére (3).

1.5.2 Diagnózis – ICH

Az ICH és az LCH szövettani jellemzői hasonlóak, csak morfológiai jellemzők alapján nem lehet megkülönböztetni őket (8). Az ICH LCH-tól való elkülönítése a CD207-expresszió hiányán alapul (3).

1.6 Kezelés, kórlefolyás

A tünetek lokalizációja, kiterjedése, a kezdeti kezelésre adott terápiás válasz lényegesen befolyásolja a betegség kimenetelét.

1.6.1 Kezelés, kórlefolyás – LCH

Lokalizált LCH esetén az obszerváció mellett a rendelkezésre álló terápiás lehetőségekkel – mint sebészi kezelés, kortikoszteroid kezelés, irradiáció (elsősorban szoliter csontléziók esetén), kemoterápia – kiválóan lehet kontrollálni a betegséget (30), azonban szisztémás betegség esetén gyakori a relapszus, illetve a progresszió – különösen RO érintettség mellett – még az intenzív kombinált kemoterápia és őssejttranszplantáció ellenére is (36). Az első vonalbeli kezelésként alkalmazott vinblastine és prednisolone gyakran nem éri el a kívánt terápiás hatást, a mentőkezelésként alkalmazott nagy dózisú nukleozidanalóg kezelések hatékonyak lehetnek, azonban toxicitásuk jelentős (23). A MAPK-út vonalakat aktiváló mutációk felfedezésének terápiás jelentősége is van. Számos közlemény jelent meg a BRAF- (vemurafenib) és MEK-gátló (cobimetinib) célzott terápiák kifejezett hatékonyságáról (közel teljes válaszadás) olyan betegeknek, akiknél a MAPK-út vonalakat aktiválódását igazolták (37-39). Gyermekes esetekben is kiváló eredményeket értek el súlyos, terápia rezisztens LCH esetén BRAF-gátló alkalmazásával (40, 41). A betegek többségénél a kezelés leállítását követően gyors relapszust tapasztaltak, azonban a BRAF-gátló újbóli bevezetése általában effektív. További vizsgálatok szükségesek a MAPK-út vonalakat gátló célzott terápia optimális időtartamának és más célzott vagy citotoxikus terápiákkal való kombináció lehetőségének meghatározásához (35). A tirozin-kináz-inhibitor imatinib sikeres alkalmazásáról is jelentek meg esetszerűtések LCH-ban (42, 43).

1.6.2 Kezelés, kórlefolyás – ICH

ICH esetében jelenleg nem állnak rendelkezésre standard kezelési irányelvek. Az esetek többségében nem igényel kezelést. Szoliter vagy néhány lézió esetén sebészi eltávolítás,

lokális kátrány és 5-fluorouracil kezelések hatékonyságáról jelentek meg esetismertetések (44). Generalizált esetekben kemoterápia (cyclophosphamide, methotrexate), fototerápia, teljes bőr elektronbesugárzás (45) és thalidomide kezelések hatékonyságáról számoltak be (46).

1.7 C-KIT – Histiocytosis

Az LCH mellett az ECD és az RDD egyes eseteiben is sikeresen alkalmazták az imatinibet, mely a tirozin-kináz-inhibitorok közé tartozik. Ezen esetekben azonban a pontos hatásmechanizmus nem ismert (42, 43, 47, 48). Az imatinib képes a C-KIT gátlására, azonban eddig csak egy esetben igazolták a C-KIT immunhisztokémiai expresszióját RDD miatt kezelt beteg histiocytás infiltrációjában és az imatinib kezelés mellett gyors javulást tapasztaltak (47). Tekintettel arra, hogy ismereteink szerint molekuláris genetikai módszerrel eddig nem sikerült *C-KIT*-mutációt igazolni histiocytosisban, a Semmelweis Egyetem Bőr-, Nemikórtani és Bőronkológiai Klinikáján kezelt betegek mintáit vizsgálatuk, hogy *C-KIT*-mutációt hordoznak-e.

2. Célkitűzések

Kísérleteink során a Semmelweis Egyetem Bőr-, Nemikórtani és Bőronkológiai Klinikán korábban diagnosztizált, L-csoportba tartozó *BRAF*-wt histiocytosisokban (LCH, ICH) szenvedő betegek ex vivo bőrmintáin végeztünk molekuláris biológiai vizsgálatokat *C-KIT*-, *MAP2K1*- és *NRAS*-mutációk kimutatása céljából. A mutációk észlelése ezen betegségek hátterének neopláziás eredetét támogatja, terápiás jelentőséggel bír, továbbá a bőrtünetek molekuláris biológiai vizsgálatának lehetősége egyszerűbb mintavételt tesz lehetővé, mely a betegek számára kevésbé megterhelő. További célkitűzésünk volt a gyermekek körében ritkán előforduló ICH esetében a thalidomide kezelés hatékonyságának felmérése.

3. Módszerek

3.1 Betegek és mintaelemzés

Munkánk során a histiocytosisok L-csoportjába tartozó hat felnőtt és két gyermek páciens (LCH: hét beteg, ICH: egy beteg) formalinban fixált, paraffinba ágyazott bőrmintáit vizsgáltuk. Az összes mintát a Semmelweis Egyetem Bőr-, Nemikórtani és Bőronkológiai Klinikájának szövettani archívumából gyűjtöttük. Az összes beteget a Semmelweis Egyetem Bőr-, Nemikórtani és Bőronkológiai Klinikán diagnosztizálták és/vagy kezelték 2003 és 2015 között. A következő beválasztási kritériumokat alkalmaztuk: (1) a szövetszövetmintákban a tumorsejtek aránya >10% és (2) Sanger-szekvenálással a tumor *BRAF*-wt. A vizsgálatokhoz szükséges etikai engedéllyel rendelkezünk (SE RKEB 146/2018). A histiocytosis diagnózisa a H&E-nal festett metszetek, valamint az S100-, CD1a-, CD68- és CD207-expressziójának immunhisztokémiai módszerrel történő értékelésén alapult. Egy betegnél (8. beteg) a Birbeck-granulumok hiányát elektronmikroszkópos vizsgálattal igazoltuk. Az összes mintát két független patológus vizsgálta a Histiocytosis Társaság módosított osztályozása szerint. Egy beteg kivételével (3. beteg) minden betegünkönél a bőrtünetek szövettani vizsgálata igazolta a histiocytosis (LCH, ICH) diagnózist (49).

A betegek életkora a diagnózis felállításakor 1 és 79 év között volt, átlagéletkoruk $39,4 \pm 28,8$ év volt. Négy betegnél csak bőrérzettség volt, egyiküket ICH miatt kezeltük. Négy LCH-ban szenvedő beteg több szervet érintő betegségben szenvedett. Két betegnél másodlagos endokrin rendellenességek alakultak ki (diabetes insipidus, hypothyreosis), egy betegnél a lymphoreticularis rendszer, egy másik esetben pedig a légzőrendszer volt érintett. A bőrléziók jellegzetes papulák, plakkok és eróziók voltak, két beteg viszketést panaszolt. Az érintett lokalizációk a fej (6 eset), a törzs (4 eset), a végtagok (3 eset), a genitális régió (2 eset) és az intertriginosus területek (2 eset) voltak. A betegek klinikai jellemzőit a 3. táblázatban foglaltuk össze (49).

3. táblázat. A betegek klinikai jellemzői (49). LCH: Langerhans cell histiocytosis, Langerhans-sejtes histiocytosis, ICH: indeterminate cell histiocytosis, indeterminált sejtes histiocytosis.

Beteg Élekor Nem	Diagnózis	Bőrtünetek			Szisztémás érintettség
		Típus	Lokalizáció	Soliter multiplex	
1. 45év Férfi	LCH	Papula	Fejbőr, arc, genitális régió, törzs	Multiplex	Nem
2. 36év Férfi	LCH	Papula, plakk, erózió	Fejbőr, hajlatok	Multiplex	Endokrin rendszer (Diabetes insipidus)
3. 22év Nő	LCH	Papula	Fejbőr	Multiplex	Légzőrendszer (Tüdő)
4. 71év Nő	LCH	Papula	Fejbőr	Multiplex	Nem
5. 46év Férfi	LCH	Papula, erózió	Fejbőr, arc, törzs, hajlatok, genitális régió, lábak	Multiplex	Endokrin rendszer (Hypothyreosis)
6. 1év Férfi	LCH	Papula, pustula	Arc, végtagok, ujjak	Multiplex	Lymphoreticularis rendszer (Nyirokcsomók, lép)
7. 79év Nő	LCH	Papula	Törzs	Multiplex	Nem
8. 15év Férfi	ICH	Papula	Törzs, végtagok	Multiplex	Nem

3.2 *BRAF*-, *MAP2K1*-, *C-KIT*-, *NRAS*-mutációk analízise

A deparaffinizációt követően a tumorsejtekben gazdag régiók kiválasztása makrodisszekcióval történt. A DNS-mintákat High Pure PCR Template Preparation Kit (Roche Diagnostics GmbH, Németország) alkalmazásával izoláltuk a protokoll szerint (20. verzió). Az *NRAS* gén 3-as exonját, a *BRAF* gén 15-ös exonját, a *MAPK2K1* gén 2-es és 3-as exonjait, valamint a *C-KIT* gén 9-es, 11-es, 13-as, 17-es és 18-as exonjait PCR-rel amplifikáltuk. A mutációanalízis a PCR-termékek tisztított PCR-fragmensein Sanger-szekvenálással történt, a gyártó protokolljának megfelelően (49).

4. Eredmények

4.1 *BRAF*-mutáció

Minden betegünk *BRAF*-vizsgálata vad típust igazolt (4. táblázat) (49).

4. táblázat. *BRAF*-státusz (49). LCH: Langerhans cell histiocytosis, Langerhans-sejtes histiocytosis, wt: wild type, vad típus, ICH: indeterminate cell histiocytosis, indeterminált sejtes histiocytosis.

Beteg	Diagnózis	<i>BRAF</i> -státusz
		exon-15
1.	LCH	wt
2.	LCH	wt
3.	LCH	wt
4.	LCH	wt
5.	LCH	wt
6.	LCH	wt
7.	LCH	wt
8.	ICH	wt

4.2 *MAP2K1*-mutáció

A hét *BRAF*-wt LCH páciens közül háromnál észleltünk *MAP2K1*-mutációt (3/7, 42,9%). Figyelemre méltó, hogy az ICH miatt kezelt betegünk is *MAP2K1*-mutációt hordozott. A négy *MAP2K1*-mutációt hordozó betegünk közül kettőben *MAP2K1* egy nukleotidot érintő variációt (single-nucleotide variant, SNV) is kimutattunk (5. táblázat) (49).

5. táblázat. MAP2K1-státusz (49). LCH: Langerhans cell histiocytosis, Langerhans-sejtes histiocytosis, ICH: indeterminate cell histiocytosis, indeterminált sejtes histiocytosis, wt: wild type, vad típus, *: Stop kodon. A klinikailag releváns mutációkat piros színnel jelöltük, az egy nukleotidot érintő variációkat (single-nucleotide variants, SNVs) zöld színnel jelöltük.

Beteg	Diagnózis	MAP2K1-státusz	
		exon-2	exon-3
1.	LCH	wt	wt
2.	LCH	wt	wt
3.	LCH	p.L37L, p.K64*	wt
4.	LCH	wt	wt
5.	LCH	p.L37L	wt
6.	LCH	wt	p.E102_I103del
7.	LCH	p.Q34*, p.R47*, p.V58V	wt
8.	ICH	p.G79D, p.K157R	wt

4.3 C-KIT-mutáció

A hétből négy *BRAF*-wt LCH mintában mutattunk ki *C-KIT*-mutációt (4/7, 57,1%), és az ICH minta szintén pozitív volt a *C-KIT*-mutáció szempontjából. Hét *C-KIT*-mutációt találtunk az öt L-csoportba tartozó histiocytosis miatt kezelt beteg esetében. A mutációkat a 9. (2/7, 28,6%), a 11. (2/7, 28,6%), 13. (1/7, 14,3%) és a 18. (2/7, 28,3%) exonokban mutattuk ki. Egy mutációt leszámítva, amely nonszensz mutáció volt, minden mutáció missense mutáció volt. Két LCH-s betegben (1. és 5. beteg) két *C-KIT*-exon párhuzamosan volt érintett: a 9., 18. és a 11., 13. exonok. A *C-KIT*-SNV-k szintén gyakran fordultak elő a *BRAF*-wt LCH-k között (4/7, 57,1%). Érdekes, hogy négy beteg közül kettőnél a *C-KIT*-SNV-t a *C-KIT*-mutációval együtt észleltük az LCH-ban. Figyelemre méltó, hogy az LCH-ban található egyik *C-KIT*-SNV (11. exon K558K) csendes irányító (silent driver) mutáció (COSM1243) (6. táblázat) (49).

6. táblázat. C-KIT-státusz (49). LCH: Langerhans cell histiocytosis, Langerhans-sejtes histiocytosis, ICH: indeterminate cell histiocytosis, indeterminált sejtes histiocytosis, wt: wild type, vad típus, *: Stop kodon. A klinikailag releváns mutációkat piros színnel jelöltük, az egy nukleotidot érintő variációkat (single-nucleotide variants, SNVs) zöld színnel jelöltük.

Beteg	Diagnózis	C-KIT-státusz				
		exon-9	exon-11	exon-13	exon-17	exon-18
1.	LCH	p.V473M	p.K558K	wt	wt	p.P832S
2.	LCH	wt	wt	wt	wt	wt
3.	LCH	wt	wt	p.A636A	wt	p.V833M
4.	LCH	p.Q459*	wt	wt	wt	wt
5.	LCH	wt	p.P585L	p.H650Y	wt	wt
6.	LCH	wt	wt	wt	wt	p.S854S
7.	LCH	wt	p.Y571Y	p.H650H	wt	wt
8.	ICH	wt	p.V569I	wt	wt	wt

4.4. NRAS-mutáció

Az összes minta NRAS-státusza vad típusú volt (7. táblázat) (49).

7. táblázat. NRAS-státusz (49). LCH: Langerhans cell histiocytosis, Langerhans-sejtes histiocytosis, wt: wild type, vad típus, ICH: indeterminate cell histiocytosis, indeterminált sejtes histiocytosis.

Beteg	Diagnózis	NRAS-státusz
		exon-3
1.	LCH	wt
2.	LCH	wt
3.	LCH	wt
4.	LCH	wt
5.	LCH	wt
6.	LCH	wt
7.	LCH	wt
8.	ICH	wt

4.5 Kezelés, kórlefordítás

MS-LCH RO⁺ gyermekbetegünknel (6. beteg) csak *MAP2K1*-mutációt igazoltunk, a kombinált citosztatikus terápia ellenére több alkalommal észleletek relapszust, a másik csak *MAP2K1*-mutációt hordozó betegünknel (7. beteg) csak bőrérzékenység volt (SS-LCH), mely tünetek lokális kortikoszteroid kezelés mellett javultak. A *C-KIT*-mutációt hordozó csoportban az endokrin érintettségű MS-LCH RO⁻ betegnél (5. beteg) thalidomide kezelés mellett részleges regressziót észleletünk. Ebben a csoportban a csak bőrre lokalizálódó SS-LCH miatt kezelt betegek (1. és 4. beteg) bőrelváltozásai figyelemre méltó javulást mutattak a lokális kortikoszteroidok és az irradiáció alkalmazását követően. A *MAP2K1*- és *C-KIT*-mutációkat egyaránt hordozó MS-LCH RO⁻ beteg (3. beteg) jelentős javulást mutatott a tüdőátültetés és a thalidomide kezelés

után. *MAP2K1*- és *C-KIT*-mutációt egyaránt hordozó ICH-s gyermekbetegünket (8. beteg) thalidomide-dal kezeltük, ami mellett jelentős javulás volt tapasztalható. A második endokrin érintettségű MS-LCH RO⁻ páciens (2. beteg) negatív volt az összes vizsgált mutáció szempontjából, és sikeresen kezeltük thalidomide-dal (49).

Betegeink klinikai jellemzőit, kezelését, terápiára adott válaszát a 8. táblázatban foglaltuk össze.

8. táblázat. A betegek klinikai jellemzői, terápia, terápiás válasz (49). LCH: Langerhans cell histiocytosis, Langerhans-sejtes histiocytosis, ICH: indeterminate cell histiocytosis, indeterminált sejtes histiocytosis.

Beteg Élekor Nem	Diagnózis	Kezelés	Terápiás válasz
1. 45év Férfi	LCH	Irradiáció	Javult
2. 36év Férfi	LCH	Thalidomide	Javult
3. 22év Nő	LCH	Tüdőtranszplantáció, thalidomide	Javult
4. 71év Nő	LCH	Lokális kortikoszteroid	Javult
5. 46év Férfi	LCH	Thalidomide	Javult
6. 1év Férfi	LCH	Citosztatikus kezelés	Relapszus
7. 79év Nő	LCH	Lokális kortikoszteroid	Javult
8. 15év Férfi	ICH	Thalidomide	Javult

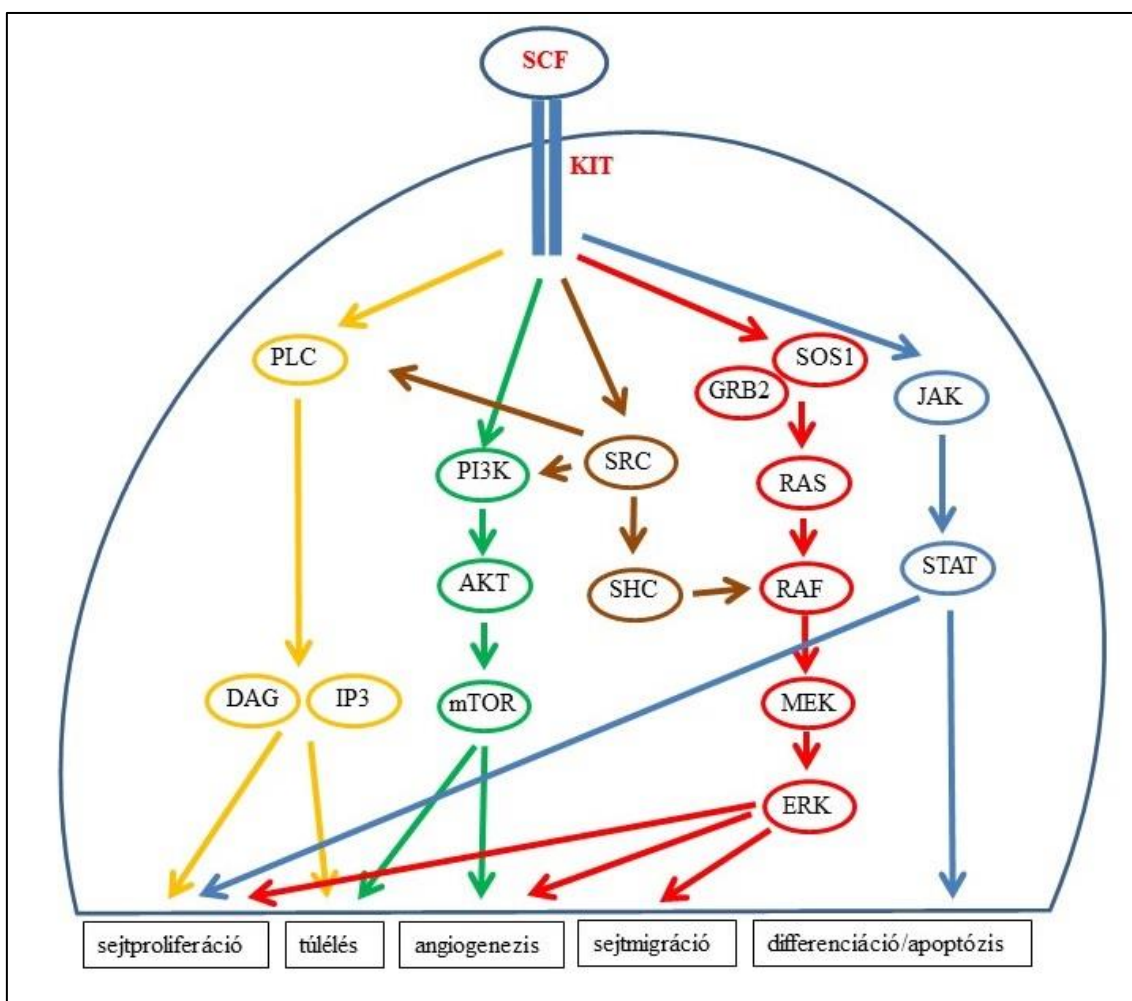
5. Következtetések

Az alábbi pontokban foglalom össze a munkám eredményeiből levont következtetéseket:

1. Adataink azt mutatják, hogy a *BRAF*-wt LCH betegek gyakran hordoznak szomatikus *C-KIT*-mutációkat (57,1%), mely eredmények azt sugallják, hogy az LCH a *C-KIT*-mutáns tumorok csoportjába tartozhat.
2. Patogén *C-KIT*-mutációk kimutatása esetén a C-KIT-inhibitoroknak terápiás jelentősége is lehet, habár az általunk kimutatott mutációk eltérnek az imatinibre érzékeny *C-KIT*-mutáns tumorok klasszikus hotspot mutációitól (50).
3. Az irodalmi adatoknak (17, 23) megfelelő arányban észleletünk *MAP2K1*-mutációkat (42,9%), ráadásul a *C-KIT*- és a *MAP2K1*-mutációk nem voltak egymást kölcsönösen kizáró mutációk, így jövőbeni új terápiás lehetőségként felmerülhet a C-KIT és a MEK kettős gátlása.
4. A *C-KIT*- és *MAP2K1*-mutációt szintén együtt észleltük az ICH miatt kezelt betegünkönél. Ismeretünk szerint a kevesebb mint 100 közölt esetből egy betegnél észleletek *BRAF*-mutációt (25), 3 betegnél pedig ETV3–NCOA2 transzlokációt (24). Az általunk kimutatott két új mutáció ICH-ban – a fenti eredmények mellett – szintén támogatja a klonális eredetet.
5. Az ICH esetén észlelt *C-KIT*- és *MAP2K1*-mutációk ennél a betegségről is felvetik a C-KIT- és/vagy MEK-gátlók terápiás lehetőségét, különösen malignitással társult esetekben.
6. A thalidomide terápiás opció lehet egyéb terápiára rezisztens generalizált ICH esetén gyermekeknél is.
7. A bőrléziók molekuláris biológiai vizsgálata a betegek számára kevésbé megterhelő, mivel egyszerűbb mintavételt tesz lehetővé.

6. Megbeszélés

A tirozin-kináz aktivitású sejtfelszíni receptor C-KIT-et, más néven őssejtfaktor receptort (stem cell factor receptor, SCFR) a *C-KIT* protoonkogén kódolja. A C-KIT-receptor ligandja az őssejtfaktor (stem cell factor, SCF). Az C-KIT aktiválhatja az olyan jelátviteli utakat, mint a PI3K–AKT, az SRC, a JAK–STAT, a PLC és a MAPK (51).



3. ábra. A C-KIT-receptor jelátviteli útvonala. A C-KIT az őssejtfaktorhoz (stem cell factor, SCF) kötődve, dimerizációt, autofoszforylációt és szignáltranszdukciót eredményez. Aktivációja indukálhatja a JAK–STAT jelátviteli utat (kék nyilak), amely részt vesz a sejtek proliferációjában, differenciálódásában és az apoptózisban. A C-KIT-receptor képes aktiválni a PI3K–AKT–mTOR kaszkádot is (zöld nyilak),

mely részt vesz az angiogenezis és a sejtek túlélésének szabályozásában. Indukálhatja a RAS–RAF–MEK–ERK jelátviteli utat (piros nyilak) is, amely döntő szerepet játszik a sejtek migrációjában, proliferációjában és az angiogenezisben. A PLC-szignál (sárga nyilak) a sejtproliferáció és túlélés szabályozásában vesz részt, míg az SRC-útvonal (barna nyilak) kulcsfontosságú szerepet játszik a sejtek túlélésében, a proliferációban, a migrációban, és az angiogenezisben szerepet játszó számos jelátviteli folyamatban (52).

C-KIT: KIT protoonkogén, receptor tirozin-kináz, SCF: stem cell factor receptor, őssejtfaktor receptor, PLC: foszfolipáz-C, IP3: inozitol-trifoszfát, DAG: diacil-glicerol, PI3K: foszfatidil-inizitol-3-kináz, AKT: protein-kináz-B, mTOR: mammalian target of rapamycin, rapamycin célpontja emlősökben, SRC: SRC protoonkogén, nem receptor tirozin-kináz, SHC: SHC adaptor protein 1, SOS1: SOS Ras/Rac guaninnukleotid-cserélő faktor-1, GRB2: growth factor receptor bound protein 2, növekedési faktor receptorhoz kötött fehérje-2, RAS: rat sarcoma GTPase, patkánysarcoma GTPáz, RAF: rapidly accelerated fibrosarcoma serine/threonine kinase, rapidan gyorsuló fibrosarcoma szerin-teronin-kináz, MEK: mitogénaktivált protein-kináz-kináz, ERK: extracellular signal-regulated kinase, extracelluláris szignál által regulált kináz, JAK: Janus-kináz, STAT: signal transducer and activator of transcription, jelátvivő és transzkripció aktivátor

Ezért a C-KIT fontos szerepet játszik a sejtek túlélésének, proliferációjának, migrációjának, differenciálódásának, valamint az angiogenezis szabályozásában számos szövetben, beleértve a vérképző rendszert, a gyomor-bél rendszert, a melanocitákat és a csírasejteket (53). A *C-KIT*-mutációk a rosszindulatú daganatok számos típusában kimutathatók. A gasztrointesztinális stroma tumorok többsége és a mastocytosisok aktiváló *C-KIT*-mutációkat hordoznak (54, 55). Továbbá a kezelésre refrakter akut myeloid leukémia (AML) szintén gyakran hordoz *C-KIT*-mutációkat (56). Végül, de nem utolsósorban a nem UV-indukált melanomákra is jellemző a *C-KIT*-mutációk viszonylag gyakori előfordulása (57). Számos C-KIT-gátlót sikeresen alkalmaztak malignus megbetegedésekben a *C-KIT* fokozott expressziója vagy funkciónyerő mutációi esetén (51, 58). A rosszindulatú daganatok célzott kezelése során használt kis molekulású

tirozin-kináz-inhibitor imatinibet sikeresen alkalmazták LCH és non-LCH, mint ECD és RDD eseteiben is (42, 43, 47, 48). Az imatinib az ABL tirozin-kinázok (ABL1, ABL2, BCR-ABL) kompetitív inhibitora, ezenkívül gátolja a vérlemezkéből származó növekedési faktor receptor-alfát és -bétát (platelet-derived growth factor receptor alpha, PDGFRA, platelet-derived growth factor receptor beta, PDGFRB), a diszkoid domén receptorokat (59), a C-KIT-et és gátolhatják a perifériás vér CD34+ progenitor sejteinek dendritikus sejtekké történő differenciálódását (58). A pontos hatásmechanizmus, mely az imatinib hatásáért felelős LCH és ECD esetén, nem tisztázott (43). Az egyik lehetséges magyarázat lehet a PDGFRB gátlása, mely gyakran expresszálódik mind LCH-ban, mind ECD-ben (48). Az imatinib aktivitására vonatkozó másik hipotézis azon alapul, hogy az imatinib gátolja a CD34+ progenitor sejtek dendritikus sejtekké történő differenciálódását és ezeknek a sejteknek a lymphocytá választ aktiváló hatását (43, 58). További magyarázat lehet a C-KIT-gátlás is, vizsgálataink előtt eddig egy esetben közölték a C-KIT immunhisztokémiai expresszióját szisztémás RDD-ben szenvedő páciens histiocytás infiltrátumában, mely PDGFRB esetében is pozitív volt, de a citogenetikai elemzés nem mutatott ki mutációkat a *C-KIT* génben. A páciens 6 héten belül javult az imatinib kezelés mellett, mely terápiás eredmény több mint 7 hónapig tartott (47).

Vizsgálataink során új *C-KIT*-mutációkat találtunk a *BRAF*-wt LCH-k 57,1%-ában. A mutációk az extracelluláris, a juxtamembrán és a kináz domént kódoló 9., 11., 13. és 18. exonokat érintették (9. táblázat). A kimutatott *C-KIT*-mutációk nagy része ismeretlen biológiai jelentőségű, a 9. exon extracelluláris domén (ECD) delécióját kivéve. Ehhez hasonló ECD-delécióról számoltak be AML-ben, melyet a 8. exont érintő aktiváló mutáció okozott és a beteg jól reagált imatinib kezelésre (60). A COSMIC adatbázis és a FATHMM elemzés alapján három további pontmutáció (9. exon p.V473M, 11. exon p.V569I, 18. exon p.V833M) patogénnek tekinthető (61). További három pontmutációt (11. exon p.P585, 13. exon p.H650, 18. exon p.P832) mint funkcióvesztő mutációkat azonosították piebaldizmusban, amely egy a *C-KIT* gén mutációja okozta, ritka, autoszomális dominánsan öröklődő pigmentációs rendellenesség (62-64). Fontos lehet, hogy az általunk vizsgált betegeknél a *C-KIT* ezen pontmutációi két betegnél együtt fordultak elő (1. és 5. beteg) (9. táblázat) (49).

9. táblázat. A *C-KIT* mutációs spektruma histiocytosisban (49). FATHMM-XF: Enhanced Accuracy in Predicting the Functional Consequences of Non-Coding and Coding Single Nucleotide Variants (SNVs) (61). COSM: COSMIC adatbázis, ECD: extracelluláris domén, JM: juxtamembrán, LOF: loss of function, funkcióvesztő, SNV: single nucleotide variant, egy nukleotidot érintő variáció, TK: tirozin-kináz, Kr: kromoszóma.

Exon	Domén	SNV	Kr	Pozíció ^o	Variáns	FATHMM		Hivatkozás	Egyéb driver
						Predikció	Score		
9	ECD	p.Q459*	4	54725888	C/T	benignus	0,14	ref. (60)	
		p.V473M	4	54725927	G/A	patológiás	0,84	COSM1736818	<i>C-KIT</i> exon-18 p.P832S LOF
11	JM	p.V569I	4	54727473	G/A	patológiás	0,93	COSM144154	<i>MAP2K1</i> exon-2-mutáció
		p.P585L	4	54727522	C/T	patológiás	0,94	ref. (62)	<i>C-KIT</i> exon-13 p.H 650Y LOF
13	TK1	p.H650Y	4	54728079	C/T	patológiás	0,94	ref. (63)	<i>C-KIT</i> exon-11 p.P585L LOF
18	TK2	p.P832S	4	54736507	C/T	patológiás	0,95	ref. (64)	<i>C-KIT</i> exon-9 p.V473M
		p.V833M	4	54736510	G/A	patológiás	0,96	ref. (61)	<i>MAP2K1</i> exon-2-mutáció

^oGRCh38/hg3

A *MAP2K1*-mutáció gyakorisága vizsgálataink során a *BRAF*-wt LCH mintákban 42,9% volt, ami az irodalmi adatokkal összhangban van (17, 23, 49).

A *C-KIT*- és a *MAP2K1*-mutációk nem voltak egymást kölcsönösen kizáró mutációk, öt *C-KIT*-mutáns esetből kettőben a *MAP2K1*-mutációk is jelen voltak, ráadásul ezekben az esetekben az egyidejű *C-KIT*-mutációk patogének (3. és 8. beteg) (4. és 5. táblázat) (61). Az ICH miatt kezelt betegünkönél a *C-KIT*-mutációt a *MAP2K1*-mutációval együtt észleltük, mely genetikai hasonlóságot sugallhat az LCH-val (49).

Az általunk vizsgált betegek között *NRAS*-mutációt nem tudtunk kimutatni (49). Ez a mutáció a MAPK-útvonalat érintő mutációk között ritkán fordul elő LCH esetén. Kivételt képez a tüdőérintettséggel járó LCH, ilyen esetekben 40% fölötti arányban fordulhat elő az *NRAS*-mutáció, mely a *BRAF*-mutációval egymást nem kölcsönösen kizáró mutációk (65).

A kimutatott mutációknak a patogenezisben betöltött jelentőségük mellett terápiás hasznuk is lehet. A C-KIT-inhibitoroknak terápiás jelentősége is lehet a patogén/aktiváló *C-KIT*-mutációk kimutatása esetén. Mivel ezek a *C-KIT*-mutációt hordozó LCH-k gyakran tartalmaznak egyidejűleg *MAP2K1*-mutációkat is, a C-KIT és a MEK kettős gátlása elméletileg új terápiás lehetőség lehet a jövőben.

A thalidomide egy immunmoduláns és gyulladáscsökkentő gyógyszer, mely jelentős antiinflammatorikus citokin modulációval rendelkezik és gátolja a tumornekrózis faktor-alfát, mely kulcsfontosságú citokin a Langerhans-sejtek érésében és az interleukin-6 aktivációban (66), hatékonysága antiangiogén aktivitásával is összefüggésben lehet, elsősorban a fibroblaszt növekedési faktor-2 gátlásán keresztül (67). A thalidomide hatékonysága LCH-ban ismert (68). Három MS-LCH-s betegünkénél (2., 3. és 5. beteg) jelentős javulást észleltünk thalidomide kezelés mellett (49).

Az ICH-s gyermekbetegünkénél a bőrtünetek gyors progresszióját észleltük a lokális 5-fluorouracil, ismételt krioterápia és kauteres kezelés ellenére, ezért a thalidomide terápia mellett döntöttünk. A tünetek progressziója a kezelés első hónapja után megállt, a korábbi tünetek pigmentációval gyógyultak a nyolc hónapos thalidomide terápia során, a következő három évben kiújulást nem észleltünk (33). Korábban ICH esetén felnőtt betegnél számoltak be sikeres thalidomide kezelésről (69).

7. Összefoglalás

A histiocytosisok L-csoportjába tartozó betegségek jelentős részére jellemző a MAPK jelátviteli útvonalat érintő mutációk jelenléte. Az L-csoportba tartozó betegségek közül hét Langerhans-sejtes histiocytosisban (Langerhans cell histiocytosis, LCH) és egy indeterminált sejtes histiocytosisban (indeterminate cell histiocytosis, ICH) szenvedő, *BRAF*-mutációt nem hordozó (vad típusú *BRAF*, *BRAF*-wild type, *BRAF*-wt) beteg bőrmintáit vizsgáltuk a *MAP2K1*-, *NRAS*- és *C-KIT*-mutációk előfordulásának meghatározása céljából. A *MAP2K1*-mutációt a hét LCH miatt kezelt beteg közül háromnál mutattuk ki (3/7, 42,9%), és megtalálható az ICH-s betegnél is. Hasonlóan gyakran észleltük a *C-KIT*-mutációt is LCH esetén (4/7, 57,1%), és az ICH miatt kezelt betegnél is kimutattuk. A *C-KIT* gén 9. 11. és 18. exonja egyforma gyakorisággal volt érintett, ezt követte a 13. exon. Két betegnél a *MAP2K1*- és a *C-KIT*-mutáció együtt fordult elő. Habár a vizsgálataink során kimutatott *C-KIT*-mutációk különböznek a más *C-KIT*-mutációt hordozó neoplazmákban talált aktiváló mutációktól, adataink arra utalnak – amellet, hogy a C-KIT-gátló imatinibet sikeresen alkalmazták az LCH bizonyos eseteiben –, hogy a C-KIT-inhibitorok szerepet játszhatnak a *BRAF*-wt LCH betegek kezelésében. Azonban további vizsgálatokra van szükség az LCH-ban észlelt mutációk funkcionális és terápiás következményeinek meghatározásához.

Az ICH miatt kezelt gyermekbetegünkönél sikeresen alkalmaztuk a szisztémás thalidomide kezelést mellékhatások megjelenése nélkül, mely alapján a thalidomide használata szóba jöhet gyermekeknél egyéb terápiára rezisztens generalizált ICH esetén.

Új eredmények:

A *BRAF*-wt LCH-k 57,1%-ában új *C-KIT*-mutációkat észleltünk, melyek az extracelluláris, juxtamembrán és kináz domént kódoló 9., 11., 13. és 18. exonokat érintették.

ICH-ban a *C-KIT* gén 11. exonját és a *MAP2K1* gén 2. exonját érintő két új mutációt találtunk.

A thalidomide kezelést először alkalmaztunk sikeresen ICH-ban szenvedő gyermekbetegnél.

8. Summary

A significant proportion of group L histiocytoses are characterized by the presence of mutations affecting the MAPK signaling pathway. Among group L diseases, skin samples from seven patients with Langerhans cell histiocytosis (LCH) and one patient with indeterminate cell histiocytosis (ICH) not carrying *BRAF* mutations (wild-type *BRAF*, *BRAF*-wt) were examined to determine the presence of *MAP2K1*, *NRAS* and *C-KIT* mutations. The *MAP2K1* mutation was detected in three of the seven patients treated for LCH (3/7, 42.9%) and was also found in patients with ICH. *C-KIT* mutations were also detected with similar frequency in LCH (4/7, 57.1%) and in patients treated for ICH as well. Exons 9, 11 and 18 of the *C-KIT* gene were affected with equal frequency, followed by exon 13. In two patients, the *MAP2K1* and *C-KIT* mutations occurred simultaneously. Although the *C-KIT* mutations detected in our studies differ from activating mutations found in other neoplasms carrying *C-KIT* mutations, our data suggest that, in addition to the successful use of the C-KIT inhibitor imatinib in some cases of LCH, C-KIT inhibitors may play a role in the treatment of *BRAF*-wt LCH patients. However, further studies are needed to determine the functional and therapeutic consequences of mutations detected in LCH.

In our pediatric patient treated for ICH, we successfully used systemic thalidomide treatment without side effects, implying that thalidomide may be considered for use in children with generalised ICH resistant to other therapies.

New results:

In 57.1% of *BRAF*-wt LCHs, novel *C-KIT* mutations were detected affecting exons 9, 11, 13 and 18 encoding the extracellular, juxtamembrane and kinase domains.

In ICH, two new mutations affecting exon 11 of the *C-KIT* gene and exon 2 of the *MAP2K1* gene were found.

Thalidomide treatment was used successfully for the first time in a pediatric patient suffering from ICH.

9. Irodalomjegyzék

1. Gianotti F, Caputo R. (1985) Histiocytic syndromes: a review. *J Am Acad Dermatol*, 13: 383-404.
2. Berres ML, Allen CE, Merad M. (2013) Pathological consequence of misguided dendritic cell differentiation in histiocytic diseases. *Adv Immunol*, 120: 127-161.
3. Emile JF, Abla O, Fraitag S, Horne A, Haroche J, Donadieu J, Requena-Caballero L, Jordan MB, Abdel-Wahab O, Allen CE, Charlotte F, Diamond EL, Egeler RM, Fischer A, Herrera JG, Henter JI, Janku F, Merad M, Picarsic J, Rodriguez-Galindo C, Rollins BJ, Tazi A, Vassallo R, Weiss LM, Histiocyte S. (2016) Revised classification of histiocytoses and neoplasms of the macrophage-dendritic cell lineages. *Blood*, 127: 2672-2681.
4. Swerdlow SH, Campo E, Pileri SA, Harris NL, Stein H, Siebert R, Advani R, Ghielmini M, Salles GA, Zelenetz AD, Jaffe ES. (2016) The 2016 revision of the World Health Organization classification of lymphoid neoplasms. *Blood*, 127: 2375-2390.
5. Guyot-Goubin A, Donadieu J, Barkaoui M, Bellec S, Thomas C, Clavel J. (2008) Descriptive epidemiology of childhood Langerhans cell histiocytosis in France, 2000-2004. *Pediatr Blood Cancer*, 51: 71-75.
6. Stalemark H, Laurencikas E, Karis J, Gavhed D, Fadeel B, Henter JI. (2008) Incidence of Langerhans cell histiocytosis in children: a population-based study. *Pediatr Blood Cancer*, 51: 76-81.
7. Baumgartner I, von Hochstetter A, Baumert B, Luetolf U, Follath F. (1997) Langerhans'-cell histiocytosis in adults. *Med Pediatr Oncol*, 28: 9-14.
8. Davick JJ, Kim J, Wick MR, Gru AA. (2018) Indeterminate Dendritic Cell Tumor: A Report of Two New Cases Lacking the ETV3-NCOA2 Translocation and a Literature Review. *Am J Dermatopathol*, 40: 736-748.
9. Berres ML, Merad M, Allen CE. (2015) Progress in understanding the pathogenesis of Langerhans cell histiocytosis: back to Histiocytosis X? *Br J Haematol*, 169: 3-13.
10. Badalian-Very G, Vergilio JA, Degar BA, MacConaill LE, Brandner B, Calicchio ML, Kuo FC, Ligon AH, Stevenson KE, Kehoe SM, Garraway LA, Hahn WC,

- Meyerson M, Fleming MD, Rollins BJ. (2010) Recurrent BRAF mutations in Langerhans cell histiocytosis. *Blood*, 116: 1919-1923.
11. Haroche J, Charlotte F, Arnaud L, von Deimling A, Helias-Rodzewicz Z, Hervier B, Cohen-Aubart F, Launay D, Lesot A, Mokhtari K, Canioni D, Galmiche L, Rose C, Schmalzing M, Croockewit S, Kambouchner M, Copin MC, Fraitag S, Sahm F, Brousse N, Amoura Z, Donadieu J, Emile JF. (2012) High prevalence of BRAF V600E mutations in Erdheim-Chester disease but not in other non-Langerhans cell histiocytoses. *Blood*, 120: 2700-2703.
 12. Emile JF, Diamond EL, Helias-Rodzewicz Z, Cohen-Aubart F, Charlotte F, Hyman DM, Kim E, Rampal R, Patel M, Ganzel C, Aumann S, Faucher G, Le Gall C, Leroy K, Colombat M, Kahn JE, Trad S, Nizard P, Donadieu J, Taly V, Amoura Z, Abdel-Wahab O, Haroche J. (2014) Recurrent RAS and PIK3CA mutations in Erdheim-Chester disease. *Blood*, 124: 3016-3019.
 13. Diamond EL, Durham BH, Haroche J, Yao Z, Ma J, Parikh SA, Wang Z, Choi J, Kim E, Cohen-Aubart F, Lee SC, Gao Y, Micol JB, Campbell P, Walsh MP, Sylvester B, Dolgalev I, Aminova O, Heguy A, Zappile P, Nakitandwe J, Ganzel C, Dalton JD, Ellison DW, Estrada-Veras J, Lacouture M, Gahl WA, Stephens PJ, Miller VA, Ross JS, Ali SM, Briggs SR, Fasan O, Block J, Heritier S, Donadieu J, Solit DB, Hyman DM, Baselga J, Janku F, Taylor BS, Park CY, Amoura Z, Dogan A, Emile JF, Rosen N, Gruber TA, Abdel-Wahab O. (2016) Diverse and Targetable Kinase Alterations Drive Histiocytic Neoplasms. *Cancer Discov*, 6: 154-165.
 14. Pearson G, Robinson F, Beers Gibson T, Xu BE, Karandikar M, Berman K, Cobb MH. (2001) Mitogen-activated protein (MAP) kinase pathways: regulation and physiological functions. *Endocr Rev*, 22: 153-183.
 15. Beeram M, Patnaik A, Rowinsky EK. (2005) Raf: a strategic target for therapeutic development against cancer. *J Clin Oncol*, 23: 6771-6790.
 16. Davies H, Bignell GR, Cox C, Stephens P, Edkins S, Clegg S, Teague J, Woffendin H, Garnett MJ, Bottomley W, Davis N, Dicks E, Ewing R, Floyd Y, Gray K, Hall S, Hawes R, Hughes J, Kosmidou V, Menzies A, Mould C, Parker A, Stevens C, Watt S, Hooper S, Wilson R, Jayatilake H, Gusterson BA, Cooper C, Shipley J, Hargrave D, Pritchard-Jones K, Maitland N, Chenevix-Trench G,

- Riggins GJ, Bigner DD, Palmieri G, Cossu A, Flanagan A, Nicholson A, Ho JW, Leung SY, Yuen ST, Weber BL, Seigler HF, Darrow TL, Paterson H, Marais R, Marshall CJ, Wooster R, Stratton MR, Futreal PA. (2002) Mutations of the BRAF gene in human cancer. *Nature*, 417: 949-954.
17. Chakraborty R, Hampton OA, Shen X, Simko SJ, Shih A, Abhyankar H, Lim KP, Covington KR, Trevino L, Dewal N, Muzny DM, Doddapaneni H, Hu J, Wang L, Lupo PJ, Hicks MJ, Bonilla DL, Dwyer KC, Berres ML, Poulidakos PI, Merad M, McClain KL, Wheeler DA, Allen CE, Parsons DW. (2014) Mutually exclusive recurrent somatic mutations in MAP2K1 and BRAF support a central role for ERK activation in LCH pathogenesis. *Blood*, 124: 3007-3015.
 18. Varga E, Korom I, Polyanka H, Szabo K, Szell M, Baltas E, Bata-Csorgo Z, Kemeny L, Olah J. (2015) BRAFV600E mutation in cutaneous lesions of patients with adult Langerhans cell histiocytosis. *J Eur Acad Dermatol Venereol*, 29: 1205-1211.
 19. Mehes G, Irsai G, Bedekovics J, Beke L, Fazakas F, Rozsa T, Kiss C. (2014) Activating BRAF V600E mutation in aggressive pediatric Langerhans cell histiocytosis: demonstration by allele-specific PCR/direct sequencing and immunohistochemistry. *Am J Surg Pathol*, 38: 1644-1648.
 20. Nelson DS, Quispel W, Badalian-Very G, van Halteren AG, van den Bos C, Bovee JV, Tian SY, Van Hummelen P, Ducar M, MacConaill LE, Egeler RM, Rollins BJ. (2014) Somatic activating ARAF mutations in Langerhans cell histiocytosis. *Blood*, 123: 3152-3155.
 21. Berres ML, Lim KP, Peters T, Price J, Takizawa H, Salmon H, Idoyaga J, Ruzo A, Lupo PJ, Hicks MJ, Shih A, Simko SJ, Abhyankar H, Chakraborty R, Leboeuf M, Beltrao M, Lira SA, Heym KM, Bigley V, Collin M, Manz MG, McClain K, Merad M, Allen CE. (2014) BRAF-V600E expression in precursor versus differentiated dendritic cells defines clinically distinct LCH risk groups. *J Exp Med*, 211: 669-683.
 22. Hogstad B, Berres ML, Chakraborty R, Tang J, Bigenwald C, Serasinghe M, Lim KPH, Lin H, Man TK, Remark R, Baxter S, Kana V, Jordan S, Karoulia Z, Kwan WH, Leboeuf M, Brandt E, Salmon H, McClain K, Poulidakos P, Chipuk J, Mulder WJM, Allen CE, Merad M. (2018) RAF/MEK/extracellular signal-related

- kinase pathway suppresses dendritic cell migration and traps dendritic cells in Langerhans cell histiocytosis lesions. *J Exp Med*, 215: 319-336.
23. Allen CE, Merad M, McClain KL. (2018) Langerhans-Cell Histiocytosis. *N Engl J Med*, 379: 856-868.
 24. Brown RA, Kwong BY, McCalmont TH, Ragsdale B, Ma L, Cheung C, Rieger KE, Arber DA, Kim J. (2015) ETV3-NCOA2 in indeterminate cell histiocytosis: clonal translocation supports sui generis. *Blood*, 126: 2344-2345.
 25. O'Malley DP, Agrawal R, Grimm KE, Hummel J, Glazyrin A, Dim DC, Madhusudhana S, Weiss LM. (2015) Evidence of BRAF V600E in indeterminate cell tumor and interdigitating dendritic cell sarcoma. *Ann Diagn Pathol*, 19: 113-116.
 26. Yu J, Wu WK, Liang Q, Zhang N, He J, Li X, Zhang X, Xu L, Chan MT, Ng SS, Sung JJ. (2016) Disruption of NCOA2 by recurrent fusion with LACTB2 in colorectal cancer. *Oncogene*, 35: 187-195.
 27. Mesquita B, Lopes P, Rodrigues A, Pereira D, Afonso M, Leal C, Henrique R, Lind GE, Jeronimo C, Lothe RA, Teixeira MR. (2013) Frequent copy number gains at 1q21 and 1q32 are associated with overexpression of the ETS transcription factors ETV3 and ELF3 in breast cancer irrespective of molecular subtypes. *Breast Cancer Res Treat*, 138: 37-45.
 28. Arbajian E, Magnusson L, Mertens F, Domanski HA, Vult von Steyern F, Nord KH. (2013) A novel GTF2I/NCOA2 fusion gene emphasizes the role of NCOA2 in soft tissue angiofibroma development. *Genes Chromosomes Cancer*, 52: 330-331.
 29. Berezovsky AD, Poisson LM, Cherba D, Webb CP, Transou AD, Lemke NW, Hong X, Hasselbach LA, Irtenkauf SM, Mikkelsen T, deCarvalho AC. (2014) Sox2 promotes malignancy in glioblastoma by regulating plasticity and astrocytic differentiation. *Neoplasia*, 16: 193-206, 206 e119-125.
 30. Abla O, Egeler RM, Weitzman S. (2010) Langerhans cell histiocytosis: Current concepts and treatments. *Cancer Treat Rev*, 36: 354-359.
 31. Newman B, Hu W, Nigro K, Gilliam AC. (2007) Aggressive histiocytic disorders that can involve the skin. *J Am Acad Dermatol*, 56: 302-316.

32. Ronceray L, Potschger U, Janka G, Gadner H, Minkov M, German Society for Pediatric H, Oncology LCHSG. (2012) Pulmonary involvement in pediatric-onset multisystem Langerhans cell histiocytosis: effect on course and outcome. *J Pediatr*, 161: 129-133 e121-123.
33. Toth B, Katona M, Harsing J, Szepesi A, Karpati S. (2012) Indeterminate cell histiocytosis in a pediatric patient: successful treatment with thalidomide. *Pathol Oncol Res*, 18: 535-538.
34. Egeler RM, Neglia JP, Puccetti DM, Brennan CA, Nesbit ME. (1993) Association of Langerhans cell histiocytosis with malignant neoplasms. *Cancer*, 71: 865-873.
35. Rodriguez-Galindo C, Allen CE. (2020) Langerhans cell histiocytosis. *Blood*, 135: 1319-1331.
36. Abla O, Weitzman S. (2015) Treatment of Langerhans cell histiocytosis: role of BRAF/MAPK inhibition. *Hematology Am Soc Hematol Educ Program*, 2015: 565-570.
37. Hyman DM, Puzanov I, Subbiah V, Faris JE, Chau I, Blay JY, Wolf J, Raje NS, Diamond EL, Hollebecque A, Gervais R, Elez-Fernandez ME, Italiano A, Hofheinz RD, Hidalgo M, Chan E, Schuler M, Lasserre SF, Makrutzki M, Sirzen F, Veronese ML, Taberero J, Baselga J. (2015) Vemurafenib in Multiple Nonmelanoma Cancers with BRAF V600 Mutations. *N Engl J Med*, 373: 726-736.
38. Diamond EL, Durham BH, Ulaner GA, Drill E, Buthorn J, Ki M, Bitner L, Cho H, Young RJ, Francis JH, Rampal R, Lacouture M, Brody LA, Ozkaya N, Dogan A, Rosen N, Iasonos A, Abdel-Wahab O, Hyman DM. (2019) Efficacy of MEK inhibition in patients with histiocytic neoplasms. *Nature*, 567: 521-524.
39. Diamond EL, Subbiah V, Lockhart AC, Blay JY, Puzanov I, Chau I, Raje NS, Wolf J, Erinjeri JP, Torrisi J, Lacouture M, Elez E, Martinez-Valle F, Durham B, Arcila ME, Ulaner G, Abdel-Wahab O, Pitcher B, Makrutzki M, Riehl T, Baselga J, Hyman DM. (2018) Vemurafenib for BRAF V600-Mutant Erdheim-Chester Disease and Langerhans Cell Histiocytosis: Analysis of Data From the Histology-Independent, Phase 2, Open-label VE-BASKET Study. *JAMA Oncol*, 4: 384-388.

40. Eckstein OS, Visser J, Rodriguez-Galindo C, Allen CE, Group N-LS. (2019) Clinical responses and persistent BRAF V600E(+) blood cells in children with LCH treated with MAPK pathway inhibition. *Blood*, 133: 1691-1694.
41. Donadieu J, Larabi IA, Tardieu M, Visser J, Hutter C, Sieni E, Kabbara N, Barkaoui M, Miron J, Chalard F, Milne P, Haroche J, Cohen F, Helias-Rodzewicz Z, Simon N, Jehanne M, Kolenova A, Pagnier A, Aladjidi N, Schneider P, Plat G, Lutun A, Sonntagbauer A, Lehrnbecher T, Ferster A, Efremova V, Ahlmann M, Blanc L, Nicholson J, Lambilliotte A, Boudiaf H, Lissat A, Svojgr K, Bernard F, Elitzur S, Golan M, Evseev D, Maschan M, Idbaih A, Slater O, Minkov M, Taly V, Collin M, Alvarez JC, Emile JF, Heritier S. (2019) Vemurafenib for Refractory Multisystem Langerhans Cell Histiocytosis in Children: An International Observational Study. *J Clin Oncol*, 37: 2857-2865.
42. Montella L, Insabato L, Palmieri G. (2004) Imatinib mesylate for cerebral Langerhans'-cell histiocytosis. *N Engl J Med*, 351: 1034-1035.
43. Janku F, Amin HM, Yang D, Garrido-Laguna I, Trent JC, Kurzrock R. (2010) Response of histiocytoses to imatinib mesylate: fire to ashes. *J Clin Oncol*, 28: e633-636.
44. Rodriguez-Jurado R, Vidaurri-de la Cruz H, Duran-Mckinster C, Ruiz-Maldonado R. (2003) Indeterminate cell histiocytosis. Clinical and pathologic study in a pediatric patient. *Arch Pathol Lab Med*, 127: 748-751.
45. Malhomme de la Roche H, Lai-Cheong JE, Calonje E, Davies M, Morris S, Whittaker SJ. (2008) Indeterminate cell histiocytosis responding to total skin electron beam therapy. *Br J Dermatol*, 158: 838-840.
46. Xu XL, Bu WB, Zong WK, Sun JF. (2017) Indeterminate cell histiocytosis: a case series and review of the literature. *Eur J Dermatol*, 27: 559-561.
47. Utikal J, Ugurel S, Kurzen H, Erben P, Reiter A, Hochhaus A, Nebe T, Hildenbrand R, Haberkorn U, Goerdts S, Schadendorf D. (2007) Imatinib as a treatment option for systemic non-Langerhans cell histiocytoses. *Arch Dermatol*, 143: 736-740.
48. Haroche J, Amoura Z, Charlotte F, Salvatierra J, Wechsler B, Graux C, Brousse N, Piette JC. (2008) Imatinib mesylate for platelet-derived growth factor receptor-beta-positive Erdheim-Chester histiocytosis. *Blood*, 111: 5413-5415.

49. Toth B, Kiss N, Harsing J, Karpati S, Csomor J, Bodor C, Timar J, Raso E. (2020) Frequent KIT mutations in skin lesions of patients with BRAF wild-type Langerhans cell histiocytosis. *Virchows Arch*, 477: 749-753.
50. Abbaspour Babaei M, Kamalidehghan B, Saleem M, Huri HZ, Ahmadipour F. (2016) Receptor tyrosine kinase (c-Kit) inhibitors: a potential therapeutic target in cancer cells. *Drug Des Devel Ther*, 10: 2443-2459.
51. Cardoso HJ, Figueira MI, Correia S, Vaz CV, Socorro S. (2014) The SCF/c-KIT system in the male: Survival strategies in fertility and cancer. *Mol Reprod Dev*, 81: 1064-1079.
52. Liang J, Wu YL, Chen BJ, Zhang W, Tanaka Y, Sugiyama H. (2013) The C-kit receptor-mediated signal transduction and tumor-related diseases. *Int J Biol Sci*, 9: 435-443.
53. Ronnstrand L. (2004) Signal transduction via the stem cell factor receptor/c-Kit. *Cell Mol Life Sci*, 61: 2535-2548.
54. Mei L, Du W, Idowu M, von Mehren M, Boikos SA. (2018) Advances and Challenges on Management of Gastrointestinal Stromal Tumors. *Front Oncol*, 8: 135.
55. Scherber RM, Borate U. (2018) How we diagnose and treat systemic mastocytosis in adults. *Br J Haematol*, 180: 11-23.
56. Christen F, Hoyer K, Yoshida K, Hou HA, Waldhueter N, Heuser M, Hills RK, Chan W, Hablesreiter R, Blau O, Ochi Y, Klement P, Chou WC, Blau IW, Tang JL, Zemojtel T, Shiraishi Y, Shiozawa Y, Thol F, Ganser A, Lowenberg B, Linch DC, Bullinger L, Valk PJM, Tien HF, Gale RE, Ogawa S, Damm F. (2019) Genomic landscape and clonal evolution of acute myeloid leukemia with t(8;21): an international study on 331 patients. *Blood*, doi:10.1182/blood-2018-05-852822.
57. Timar J, Vizkeleti L, Doma V, Barbai T, Raso E. (2016) Genetic progression of malignant melanoma. *Cancer Metastasis Rev*, 35: 93-107.
58. Appel S, Boehmler AM, Grunebach F, Muller MR, Rupf A, Weck MM, Hartmann U, Reichardt VL, Kanz L, Brummendorf TH, Brossart P. (2004) Imatinib mesylate affects the development and function of dendritic cells generated from CD34+ peripheral blood progenitor cells. *Blood*, 103: 538-544.

59. Day E, Waters B, Spiegel K, Alnadaf T, Manley PW, Buchdunger E, Walker C, Jarai G. (2008) Inhibition of collagen-induced discoidin domain receptor 1 and 2 activation by imatinib, nilotinib and dasatinib. *Eur J Pharmacol*, 599: 44-53.
60. Cammenga J, Horn S, Bergholz U, Sommer G, Besmer P, Fiedler W, Stocking C. (2005) Extracellular KIT receptor mutants, commonly found in core binding factor AML, are constitutively active and respond to imatinib mesylate. *Blood*, 106: 3958-3961.
61. FATHMM-XF: Enhanced Accuracy in Predicting the Functional Consequences of Non-Coding and Coding Single Nucleotide Variants (SNVs).
62. Lee H, Oh SH, Koo KY, Suzuki T, Lee JS. (2014) Novel mutations of KIT gene in two Korean patients: variegated shades of phenotypes in tyrosine kinase 1 domain. *J Dermatol Sci*, 76: 74-76.
63. Murakami T, Hosomi N, Oiso N, Giovannucci-Uzielli ML, Aquaron R, Mizoguchi M, Kato A, Ishii M, Bitner-Glindzicz M, Barnicoat A, Wilson L, Tsukamoto K, Ueda H, Mancini AJ, Suzuki T, Riley J, Miertus J, Camargo M, Santoro-Zea A, Atkin J, Fukai K. (2005) Analysis of KIT, SCF, and initial screening of SLUG in patients with piebaldism. *J Invest Dermatol*, 124: 670-672.
64. Oiso N, Kishida K, Fukai K, Motokawa T, Hosomi N, Suzuki T, Mitsuhashi Y, Tsuboi R, Kawada A. (2009) A Japanese piebald patient with auburn hair colour associated with a novel mutation p.P832L in the KIT gene and a homozygous variant p.I120T in the MC1R gene. *Br J Dermatol*, 161: 468-469.
65. Mourah S, How-Kit A, Meignin V, Gossot D, Lorillon G, Bugnet E, Mauger F, Lebbe C, Chevret S, Tost J, Tazi A. (2016) Recurrent NRAS mutations in pulmonary Langerhans cell histiocytosis. *Eur Respir J*, 47: 1785-1796.
66. Broekaert SM, Metzler G, Burgdorf W, Rocken M, Schaller M. (2007) Multisystem Langerhans cell histiocytosis: successful treatment with thalidomide. *Am J Clin Dermatol*, 8: 311-314.
67. Eichholz A, Merchant S, Gaya AM. (2010) Anti-angiogenesis therapies: their potential in cancer management. *Onco Targets Ther*, 3: 69-82.
68. McClain KL, Kozinetz CA. (2007) A phase II trial using thalidomide for Langerhans cell histiocytosis. *Pediatr Blood Cancer*, 48: 44-49.

69. Ventura F, Pereira T, da Luz Duarte M, Marques H, Pardal F, Brito C. (2010) Indeterminate cell histiocytosis in association with acute myeloid leukemia. *Dermatol Res Pract*, 2010: 569345.

10. Saját publikációk jegyzéke

Az értekezés témájához kapcsolódó közlemények:

Toth B, Kiss N, Harsing J, Karpati S, Csomor J, Bodor C, Timar J, Raso E. (2020) Frequent KIT mutations in skin lesions of patients with BRAF wild-type Langerhans cell histiocytosis. *Virchows Arch*, 477: 749-753.

Toth B, Katona M, Harsing J, Szepesi A, Karpati S. (2012) Indeterminate cell histiocytosis in a pediatric patient: successful treatment with thalidomide. *Pathol Oncol Res*, 18: 535-538.

Egyéb – nem az értekezés témájában megjelent – közlemények:

Ay E, Muller V, Mezei M, PocsKay A, Koroknai A, Muller D, Gyori Z, Marschalko M, Toth B, Karpati S, Lakatos B, Szlavik J, Takacs M, Minarovits J. (2020) Transmitted drug resistance in newly diagnosed and treatment-naive HIV type 1-infected patients in Hungary. *J Glob Antimicrob Resist*, 20: 124-130.

Imredi E, Liskay G, Kenessey I, Plotar V, Godeny M, Toth B, Fedorcsak I, Timar J. (2020) Aquaporin-1 Protein Expression of the Primary Tumor May Predict Cerebral Progression of Cutaneous Melanoma. *Pathology & Oncology Research*, 26: 405-410.

Kiszner G, Balla P, Wichmann B, Barna G, Baghy K, Nemeth IB, Varga E, Furi I, Toth B, Krenacs T. (2019) Exploring Differential Connexin Expression across Melanocytic Tumor Progression Involving the Tumor Microenvironment. *Cancers (Basel)*, 11.

Fábián M, Balogh P, Hársing J, Somlai B, Kuzmanovszki D, Holló P, Kostic Sz, Patyányik M, Kárpáti S, Tóth B. (2018) Graviditás alatt diagnosztizált melanoma esete. *Bőrgyógyászati és Venerológiai Szemle*, 94: 149-154.

Kuzmanovszki D, Varga A, Tóth B, Szakonyi J, Hársing J, Wikonkál N, Holló P. (2017) Az immunterápia aktualitásai a metasztatikus melanoma kezelésében. *Bőrgyógyászati és Venerológiai Szemle*, 93: 155-159.

Németh O, Farkas K, Tóth É, Tóth B, Nagy ZZs, Resch M (2017) Melanoma malignum szisztémás MEK-inhibitor kezelésének szemészeti mellékhatása. *Szemészet*, 154: 148-153.

Imredi E, Toth B, Doma V, Barbai T, Raso E, Kenessey I, Timar J. (2016) Aquaporin 1 protein expression is associated with BRAF V600 mutation and adverse prognosis in cutaneous melanoma. *Melanoma Res*, 26: 254-260.

Banvolgyi A, Balla E, Bognar P, Toth B, Ostorhazi E, Banhegyi D, Karpati S, Marschalko M. (2015) Lymphogranuloma venereum: első hazai esetek [Lymphogranuloma venereum: the first Hungarian cases]. *Orv Hetil*, 156: 36-40.

Fabian M, Toth V, Somlai B, Harsing J, Kuroli E, Rencz F, Kuzmanovszki D, Szakonyi J, Toth B, Karpati S. (2015) Retrospective Analysis of Clinicopathological Characteristics of Pregnancy Associated Melanoma. *Pathology & Oncology Research*, 21: 1265-1271.

Kuzmanovszki D, Tóth B, Szakonyi J, Hársing J, Kuroli E, Kárpáti S, Holló P. (2015) Kezdeti tapasztalatok dabrafenib kezeléssel előrehaladott melanomában. *Bőrgyógyászati és Venerológiai Szemle*, 91: 57-61.

Nemes-Nikodem E, Brunner A, Toth B, Toth V, Banvolgyi A, Ostorhazi E. (2015) Neisseria gonorrhoeae törzsek rezisztenciaadatai Magyarországon [Antimicrobial resistance of Neisseria gonorrhoeae strains in Hungary]. *Orv Hetil*, 156: 226-229.

Tóth B, Hársing J, Marschalkó M, Kárpáti S. (2015) Porokeratosis ptychotropica (verrucosus porokeratosis). *Bőrgyógyászati és Venerológiai Szemle*, 91: 45-47.

Toth B, Sapi Z, Banhegyi D, Marschalko M, Karpati S. (2015) Anális citológia [Anal cytology]. *Orv Hetil*, 156: 24-27.

Wikonkal N, Nagy P, Toth B, Marschalko M, Tisler A, Karpati S. (2015) Veseérintettség syphilitis fertőzésben: esetismertetés és a szakirodalom áttekintése [Syphilitic glomerulonephritis: case report and review of the literature]. *Orv Hetil*, 156: 32-35.

Farkas B, Ostorhazi E, Ponyai K, Toth B, Adlan E, Parducz L, Marschalko M, Karpati S, Rozgonyi F. (2011) Az Ureaplasma urealyticum és a Mycoplasma hominis antibiotikum-érzékenysége és gyakorisága szexuálisan aktív egyének genitális mintáiban [Frequency and antibiotic resistance of Ureaplasma urealyticum and Mycoplasma hominis in genital samples of sexually active individuals]. Orv Hetil, 152: 1698-1702.

Tóth B, Ottó IÁ, Kárpáti S. (2011) STD és terhesség. Magyar Csaláadorvosok Lapja, 2011:3: 12-15.

Toth V, Hornyak C, Kovacs T, Toth B, Varallyay G, Ostorhazi E, Koles J, Bereczki D, Marschalko M, Karpati S. (2011) Meningovascularis neurosyphilis miatti fiatalkori ischaemiás cerebrovascularis betegség [Meningovascular neurosyphilis as the cause of ischemic cerebrovascular disease in a young man]. Orv Hetil, 152: 763-767.

Komlosi V, Hitre E, Pap E, Adleff V, Reti A, Szekely E, Biro A, Rudnai P, Schoket B, Muller J, Toth B, Otto S, Kasler M, Kralovanszky J, Budai B. (2010) SHMT1 1420 and MTHFR 677 variants are associated with rectal but not colon cancer. BMC Cancer, 10: 525.

Tóth B, Várkonyi V, Hársing J, Désaknai M, Tóth V, Kelemen Zs, Járay B, Kárpáti S. (2008) Morbus queyrat. STD és Genitális Infektológia, 2: 174-177.

11. Köszönetnyilvánítás

Szeretnék köszönetet mondani és nagyrabecsülésemet kifejezni mindazoknak, akik nélkül a tudományos munkám nem valósulhatott volna meg.

Hálás köszönet illeti témavezetőmet, Prof. Dr. Tímár Józsefet. Köszönöm belém vetett folytonos bizalmát, és hogy az évek során minden, a munkámhoz szükséges útmutatást, támogatást és szakmai segítséget megkaptam. Tímár professzor úr értékes hozzászólásai és tanácsai mindvégig vezérfonalként szolgáltak munkám során.

Őszinte köszönettel tartozom Dr. Rásó Erzsébet tudományos tanácsadónak és a II. sz. Patológiai Intézet Tumorprogressziós Laboratórium munkatársainak a molekuláris genetikai vizsgálatok precíz elvégzéséért. Köszönöm Rásó tanárnő iránymutatásait, javaslatait mellyel rengeteg segítséget nyújtott a molekuláris genetikai eredmények interpretálásában.

Köszönet illeti Dr. Hársing Judit és Dr. Csomor Judit főorvos asszonyokat, akik a szövettani értékelésekben és leletezésben nélkülözhetetlen munkát végeztek, szakmai útmutatásaik és hozzáértésük nagyban segítették a kutatómunkámat.

Köszönettel tartozom Prof. Dr. Kárpáti Saroltának, hogy intézetvezetése alatt tudományos munkámat megkezdhettem.

Hálával tartozom munka- és szerzőtársaimnak. Köszönöm Dr. Kiss Norbertnek, aki mindvégig segítette munkámat, bármikor bizalommal fordulhattam hozzá, és hasznos tanácsokkal látott el.

Végül köszönöm családomnak és barátaimnak, hogy doktori tanulmányaim éve alatt türelemmel és megértéssel támogattak.