SEMMELWEIS EGYETEM

DOKTORI ISKOLA

Ph.D. értekezések

2594.

SZÜCS ARMANDA

Onkológia
című program

Programvezető: Prof. Dr. Tímár József, egyetemi tanár

Témavezető: Dr. Dezső Katalin, egyetemi docens

A duktuláris reakciók vizsgálata állatkísérleti modellekben

Doktori értekezés

dr. Szücs Armanda

Semmelweis Egyetem
Patológiai Tudományok Doktori Iskola

Témavezető: Dr. Dezső Katalin, Ph.D., egyetemi docens

Hivatalos bírálók: Dr. Patonai Attila, Ph.D., klinikai szakorvos
Dr. Horváth Gábor, Ph.D., centrumvezető főorvos

Szigorlati bizottság elnöke: Dr. Lengyel Gabriella, Ph.D. med. habil., egyetemi docens

Szigorlati bizottság tagjai: Dr. Simon Károly, Ph.D. főorvos
Dr. Szász Attila Marcell, Ph.D. tudományos munkatárs

Budapest

2021

TARTALOMJEGYZÉK

RÖVIDÍTÉSEK JEGYZÉKE 4

I. BEVEZETÉS ÉS IRODALMI HÁTTÉR 6

1. A MÁJREGENERÁCIÓ JELLEMZÉSE 6

2. AZ OVÁLIS SEJTEK/ DUKTULÁRIS REAKCIÓ MÁJSZÖVETBEN 7

3. A DUKTULÁRIS REAKCIÓ ÁLTALÁNOS JELLEMZÉSE 8

3. 1. A duktuláris reakció morfológiája 8

3. 2. Az ovális sejtek markerei 8

3. 3. A Hering csatornák jellemzése 10

3. 4. Az ovális sejtek aktivációja, differenciálódása 11

3. 5. A duktuláris reakció szabályozása 12

3. 6. Duktuláris reakciók előfordulása 13

4. KÍSÉRLETI MODELLEK 15

4. 1. Az AAF/Ph kísérleti modell 15

4. 2. A CDE kísérleti modell 17

4. 3. A postnatalis egyedfejlődéssel kapcsolatos és a regeneratív májnövekedés összehasonlítása 18

4. 4. Az epesavak szerepe a májregenerációban 19

II. CÉLKITŰZÉSEK 22

III. MÓDSZEREK 23

1. ÁLLATKÍSÉRLETEK 23

1. 1. Kólsavban gazdag diéta alkalmazása F-344 patkányokon 23

1. 2. Kolin-deficiens, etioninnal kiegészített diéta alkalmazása C57Bl/6 egereken 24

2. MORFOLÓGIAI VIZSGÁLATOK 25

3. MORFOMETRIAI VIZSGÁLATOK 27

3. 1. Kötőszövet által elfoglalt terület nagyságának meghatározása 27

3. 2. A májlebenykék zonalitásának meghatározása és a szteatózis vizsgálata 28

3. 3. A duktuláris reakció által elfoglalt terület meghatározása 28

3. 4. A BrdU-index meghatározása 28

4. GÉNEXPRESSZIÓS VIZSGÁLATOK 29

4. 1. Lézer mikrodisszekció, RNS izolálás 29

4. 2. Reverz transzkripció 30
4. 3. Valós idejű kvantitatív PCR 30
5. STATISZTIKAI ANALÍZIS 33
IV. EREDMÉNYEK 34
1. A KÓLSAVAS DIÉTA HATÁSA A PATKÁNYMÁJ REGENERÁCIÓJÁRA AZ EGYEDFEJLŐDÉS SORÁN 34
1. 1. Az AAF kezeléssel kombinált kólsavas diéta hatására megjelenő ovális sejtes proliferáció jellemzése 34
1. 2. Az ovális sejtes proliferáció képes kompenzálni a májsejtek gátolt osztódását 37
1. 3. Az AAF/CA kezelés az ovális sejtek differenciációját eredményezi 42
1. 4. Az AAF érzékenyíti az őssejteket a kólsavra 44
2. A KOLIN DEFICIENS ETIONINNAL KIEGÉSZÍTETT (CDE) - DIÉTA HATÁSÁRA KIALAKULÓ DUKTULÁRIS REAKCIÓ BEFOLYÁSOLÁSA IMATINIBBEL 49
2. 1. Szerkezeti változások a májban 49
2. 2. A májsejtek és a duktuláris reakció jellemzése 51
2. 3. Génexpressziós vizsgálatok 55
2. 4. A kis hepatocyták jellemzése 56
V. MEGBESZÉLÉS 57
VI. KÖVETKEZTETÉSEK 68
VII. ÖSSZEFOGLALÁS 69
VIII. SUMMARY 70
IX. IRODALOMJEGYZÉK 71
X. SAJÁT PUBLIKÁCIÓK JEGYZÉKE 90
XI. KÖSZÖNETNYILVÁNÍTÁS 91

RÖVIDÍTÉSEK JEGYZÉKE

AAF	2-acetaminofluorén
AFP	alfa-fetoprotein
BrdU	brómdeoxiuridin
CA	kólsav
CCl_4	széntetraklorid
CDE	kolin deficiens etioninnal kiegészített (diéta)
CK	citokeratin
CTGF	kötőszöveti növekedési faktor
CYP2E1	citokróm P450 2E1
DAB	diaminobenzidin
DAPI	*4',6-diamidino-2-phenylindole dihydrochloride*
DDC	*5-diethoxycarbonyl-1,4-dihydrocollidine*
DLK	*delta like protein*
DNS	dezoxiribonukleinsav
DMBT	*deleted in malignant brain tumors*
EGF	epitheliális növekedési faktor
FITC	fluoreszcein izotiocianát
FGF	fibroblaszt növekedési faktor
FXR	farnesoid X receptor
G6Pase	glükóz-6 foszfatáz
GPBAR	G protein kapcsolt epesav receptor
HE	hematoxylin eosin
HGF	hepatocyta növekedési faktor
HNF-4	hepatocyta nukleáris faktor 4
IFNγ	interferon gamma
IL-6	interleukin 6
mRNS	messenger (hírvivő) ribonukleinsav
NAFD	nem alkoholos zsírmáj
NFkB	nukleáris faktor kappa B
OV-6	ovális sejtmarker
PBC	primer biliáris cholangitis

PBS	*Phosphate Buffered Saline*
PCR	*polimerase chain reaction*
PH	parciális hepatektómia
PDGF(R)	trombocytából származó növekedési faktor (receptor)
PFA	paraformaldehid
PPARα	peroxiszóma proliferátor-aktivált receptor alpha
PSC	primer sclerotizáló cholangitis
PXR	pregnan X receptor
S1PR2	szfingozin-foszfát receptor 2
SASP	szeneszcenciához társult secretoros fenotípus
SCF	stem cell factor
SMA	simaizom aktin
TGF	transzformáló növekedési faktor
TGR5	Takeda G protein kapcsolt receptor 5
TNFR1	tumor nekrózis faktor receptor 1
Thy-1	thymus cell antigen 1
TRITC	tetrametil rodamin izotiocianát
VDR	vitamin D receptor

I. BEVEZETÉS ÉS IRODALMI HÁTTÉR

1. A májregeneráció jellemzése

A máj hatékony regenerációs mechanizmusokkal rendelkezik. A bélcsatornán keresztül a külvilágból a szervezetbe kerülő tápanyagok és az ezekhez társuló toxikus, allergén és egyéb káros hatású vegyületek a portális keringésen keresztül a májba kerülnek. A májsejtek a szervezet metabolikus központjai, ezeknek a vegyületeknek a feldolgozásához, a veszélyes anyagok gyors eltávolításához nagyon hatékony feldolgozó enzim rendszerekkel (fázis I, II enzimek), membrán transzport rendszerekkel rendelkeznek (Jakoby és mtsai 1990, Homolya és mtsai 2003). Azonban ez a bonyolult, összetett metabolikus apparátus sem biztosít teljes védelmet a káros anyagokkal szemben, sőt arra is van példa, hogy a feldolgozás során olyan vegyületek alakulnak ki, melyek vízoldékonyságuk miatt hatékonyabban képesek reakcióba lépni a szervezettel és azt károsítani. Valószínűleg ezeknek a káros hatásoknak a kivédésére, mérséklésére a májszövet egészen rendkívüli hatékony regenerációs képességre tett szert az evolúció során.

A májsejtek vagy hepatocyták felnőtt állatokban a hosszú élettartamú, nagyon ritkán osztódó, hagyományos felosztás szerint ún. „stabil” sejtek közé tartoznak, de májkárosodás után gyorsan képesek belépni a sejtciklusba és a regenerációban részt venni. Rágcsálókban a leggyakrabban alkalmazott kísérleti modellben a máj 2/3-ának eltávolítását (ún. parciális hepatektómiát) követően 7-8 nap alatt helyreáll az eredeti tömeg, de az állatok akár 90%-os hepatektómiát is képesek túlélni. (Michalopoulos és DeFrances 1997). Az ép humán máj is a rágcsálókénál némileg lassúbb, de hatékony májsejtek részvételével zajló regenerációra képes.

Ami viszont teljesen egyedi képessége a májszövetnek, hogy ha a hepatocyták is súlyosan károsodnak és nem képesek hatékony regenerációra, akkor aktivizálódik egy „tartalék” sejt kompartment, mely lassabban, kevésbé hatékonyan, de többnyire képes a májtömeg pótlására (Santoni-Rugiu és mtsai 2005). Kísérleteinkben ezt a „tartalék” regenerációs mechanizmust vizsgáltuk.

2. Az ovális sejtek/ duktuláris reakció májszövetben

Kinosita még a II. világháború előtt végzett vizsgálatai során figyelt meg és írt le egy szokatlan sejtpopulációt rágcsálók májában (Kinosita 1937), amit nem sikerült egyik ép májban előforduló sejtfajtával sem összefüggésbe hozni. Vegyszerekkel indukált hepatokarcinogenezis kísérletekben is rendszeresen előkerültek ezek a sejtek. Végül Farber a magjuk alakjáról „ovális sejteknek" nevezte el őket (Farber 1956). Ez a „semmitmondó" morfológiai elnevezés napjainkig túlélt és a kísérletes szakirodalomban ma is használják. Bár Farber sok jelentőséget nem tulajdonított nekik, mások egyre részletesebben elemezték az ovális sejteket. Kiderült szerepük van hepatokarcinogenezisben, regenerációban és tanulmányozásuk vezetett el a hepatikus őssejtek koncepciójának megalkotásához (Michalopoulos és Khan, 2015). Humán májakban viszont, bár egyre többen keresték, nem voltak fellelhetőek ovális sejtek. Kísérletes májelváltozások és humán májminták összehasonlító elemzése alapján vezető májpatológusok csoportja írt egy konszenzus cikket a Hepatology folyóiratba, melyben azt javasolták, hogy a nagyon sokféle elnevezéssel illetett epeút-szerű képletek megjelenésével járó szöveti reakciókat a továbbiakban egységesen nevezzék a korábban Hans Popper által javasolt (Popper és mtsai 1957) „duktuláris reakciónak" (Roskams és mtsai 2004). A duktuláris reakciók vagy legalábbis azok bizonyos formái morfológiai és funkcionális hasonlóságot mutatnak az ovális sejtekkel, ezért a továbbiakban a máj duktuláris képletek kialakulásával járó szöveti elváltozásait duktuláris reakciók néven foglalják össze.

Humán májakban és elsősorban rágcsálókban, de egyéb kísérleti állatokban végzett vizsgálatokban is egyre nagyobb figyelem fordult a májszövetben előforduló duktuláris elrendeződést mutató képletekre, melyeket igen változatos nevekkel illettek pl. oval cells, oval like cells, neocholangioles, cholangiolar-like structures, metaplastic ductules, pseudotubules stb. Ez a zavaros terminológia megnehezítette a közlemények értelmezését, és az eredmények összehasonlítását, tehát egyértelműen előrelépést jelentett a fentebb idézett összefoglaló cikkben javasolt elnevezés. A szerzők azonban hangsúlyozzák, hogy a duktuláris reakció egy fenotípus, ami előfordulhat akut és krónikus májbetegségekben is és bár hasonlóságot mutat az epeutakkal (interlobuláris epeutak), nem feltétlenül azokból származik. Ugyanakkor az elnevezés túlzott

leegyszerűsítésnek tűnik, mert nyilvánvalóan különböző morfológiai megjelenésű és biológiai szerepet játszó folyamatok kerültek egy kategóriába (Turányi és mtsai 2010, Gouw és mtsai 2011). Ezért a továbbiakban duktuláris reakcióként dolgozatomban csak azokat a folyamatokat fogom tárgyalni, melyek potenciálisan képesek hepatocyta irányú differenciálódásra, a duktuláris képleteket alkotó sejteket pedig ovális sejteknek fogom nevezni. Kísérleteinkben két ilyen jellegű duktuláris reakciót vizsgáltunk.

3. A duktuláris reakció általános jellemzése

3. 1. A duktuláris reakció morfológiája

A duktuláris reakciót alkotó duktulusok nevüknek megfelelően vékony, szűk, gyakran csak virtuális lumennel rendelkező, többnyire kanyargós lefutású tubulusok, csövek, melyek a májszövet meglévő epeút rendszerét kötik össze a hepatocytákból felépülő parenchymával. Ez a fajta elrendeződés nem mindig nyilvánvaló, hagyományos fénymikroszkópos metszeteken nehezen tanulmányozható, így az ovális sejtek duktuláris elrendeződését hosszú ideig nem ismerték fel.

Az epeút hálózattal összefüggő luminális kapcsolatukat bizonyítja, hogy retrográd módon feltölthetőek a ductus choledochuson és intrahepaticus epeutakon keresztül (Paku és mtsai 2004). Ez a kapcsolat és az epeutakhoz hasonló szerkezeti elrendeződés egyaránt az epeutakkal való szerves kapcsolatukra utal.

3. 2. Az ovális sejtek markerei

Az ovális sejtek jelölésére legáltalánosabban használt és elfogadott marker (patkányban) az OV-6 pozitivitás. Az OV-6 egy monoklonális antitest, amit patkány ovális sejtek ellen termeltek (Dunsford és mtsai 1989). Utólagos vizsgálata kiderítette, hogy keratin 14 és 19 molekulákon jelenlévő epitópokat ismer fel (Bisgaard és mtsai 1993). Az OV-6 immunfestés ezért nem alkalmas az ovális sejtek/duktuláris reakció és az epeutak elkülönítésére, de mivel kiterjedt duktuláris reakciókban az epeutak által elfoglalt terület elhanyagolható mértékű a duktuláris reakció mértékéhez képest, az OV-6 pozitív terület morfometriai meghatározását gyakran alkalmazzák a reakció

kvantitatív értékelésére (Rókusz és mtsai 2017). Ugyanakkor a hasonló keratin profil potenciális kapcsolatot is jelez az epeutak és duktuláris reakció között. További hasonlóság a két sejttípus között, hogy a hepatocytáktól eltérően komplett bazális membránhoz vannak kitapadva, ami jól látható elektronmikroszkóppal vagy kimutatható valamely bazális membrán komponens, leggyakrabban laminin immunhisztokémiai festésével (Paku és mtsai 2001). A duktuláris reakció parenchyma felőli (továbbiakban disztális) végén a bazális membrán igen jellegzetes „U”- alakú képletet formálva végződik egy hepatocytán (Paku és mtsai 2001). Ez a struktúra is alkalmas a duktuláris reakció azonosítására.

A duktuláris reakciót alkotó sejteket viszont más paraméterekkel jól meg lehet különböztetni a hagyományos biliáris hámsejtektől. A duktuláris reakció sejtjeinek albumin termelése (Evarts és mtsai 1987) hepatocyta irányú differenciálódást jelöl. Postnatalisan mind a hepatocytáktól, mind a cholangiocytáktól való megkülönböztetésre alkalmas markerek az alfa-fetoprotein (AFP) (Petropoulos és mtsai 1983, Evarts és mtsai 1987), glypican-3 (Grozdanov és mtsai 2006), dlk-1 (delta-like protein-1) (Jensen és mtsai 2003) és a dmbt-1 (deleted in malignant brain tumors-1) (Bisgaard és mtsai 2002). Ezek mind klasszikus onkofetalis markerek, melyek termelődnek az embrionális májszövetben és gyakran kimutathatók hepatocelluláris karcinomákban is. Jelenlétük és vizsgálatuk a duktuláris reakciókban felhívta a figyelmet a sejtek primitív, alacsonyan differenciált voltára valamint karcinogenezisben játszott potenciális szerepükre (Sell és mtsai 1981). Ezek a markerek nem jelölik diffúz-homogén módon a teljes duktuláris reakciót, ezért morfometriai vizsgálatuk nem alkalmas a reakció intenzitásának az értékelésére, továbbá igazán megbízhatóan csak patkányokban működnek, egerekben ill. humán duktuláris reakciókban nem (Factor és mtsai 1994, Turányi és mtsai 2010).

Az intrahepaticus epeutak falában méretüktől függően eltérő vastagságú simaizom sejtekből álló réteg található, ezzel szemben a duktuláris reakciókban a hámsejtek körül a hepaticus pericytákból/csillagsejtekből (korábban Ito-sejtek) kialakuló myofibroblastok alkotnak finom nyúlványokból álló hálózatot (Paku és mtsai 2001). Ezek a sejtek illetve nyúlványaik fajtól és aktivációs állapotuktól függően simaizom aktin (SMA), dezmin elleni antitestekkel tehetőek láthatóvá illetve nagyon jellegzetes markerük a CD90/Thy-1 molekula (Dezső és mtsai 2007). A csillagsejteknek messze nem csak mechanikus „tartó-funkciója” van, növekedési faktorok/citokinek

termelésével szoros parakrin kölcsönhatásban állnak az ovális sejtekkel, befolyásolják „viselkedésüket”, differenciációjukat és természetesen nagy mennyiségben termelnek extracellularis matrix komponenseket, aminek szintén jelentős, hosszútávú következményei lehetnek (Yin és mtsai 2013).

3. 3. A Hering csatornák jellemzése

A morfológiai és szerkezeti hasonlóságok alapján gyanították a proliferáló duktulusok epeút eredetét. Ennek bizonyítását azonban csak a modern morfológiai vizsgálatok alkalmazása tette lehetővé. A duktuláris reakciót alkotó tubulusok tulajdonképpen az epeutak terminális, speciális szakaszának a Hering csatornáknak a meghosszabbításai. A Hering csatornák sajátos képződmények, melyek összeköttetést biztosítanak a máj parenchyma epe canaliculusai és a portális tractusokban található „elvezető” epeutak között. Pontosabb elrendeződésük fajonként kissé eltérő (Dezső és mtsai 2009, Paku és mtsai 2005), de finomabb szerkezeti tulajdonságaik is tükrözik átmeneti helyzetüket. Az epeutakhoz hasonlóan bazális membránnal vannak körülvéve, de cytoplazmájuk ultrastruktúrális vizsgálata már hepatocyta-szerű elemeket is feltárt (Paku és mtsai 2001). Elhelyezkedésük a májszövet hierarchiájában és fenotípusuk egyaránt predesztinálja őket arra a feladatra, hogy epeutakat érintő károsodás esetén cholangiocyta, míg parenchyma károsodást követően hepatocyta irányába tudjanak differenciálódni. Számos, humán májakon tett és kísérleti megfigyelés támasztja alá ezt a szerepüket, mindezen eredmények alapján ma általánosan elfogadott nézet, hogy a Hering csatornákat alkotó sejtek képesek a májszövet szomatikus őssejtjeiként viselkedni (Chen és mtsai 2017, Tsuchija és Lu 2019). A duktuláris reakció vagy az azt alkotó ovális sejtek pedig a regenerációs hierarchiában az őssejtek amplifikációs kompartmentjének felelnek meg.

3. 4. Az ovális sejtek aktivációja, differenciálódása

A hepaticus őssejteknek, mai tudásunk szerint a csontvelő, epidermis és más gyorsan osztódó szövetek őssejtjeitől eltérően nincs szerepe a mindennapi sejt utánpótlásban, hanem csak nagyobb károsodásokat követően aktivizálódnak, ezért megkülönböztetésül szokták fakultatív őssejteknek nevezni (Grisham 1980). A Hering csatornák vagy, ahogy ők hívták, a „cholangiolák" sejtjeinek potenciális őssejtként való viselkedését Wilson és Leduc vetették fel (1958). A XX. század vége felé kialakuló szinte általános konszenzust átmenetileg elbizonytalanították a sejtek *in vivo* követésére kialakított Cre-lox rendszert alkalmazó egereken végzett kísérletek (Miyajima és mtsai 2014). Végül azonban sikerült ebben a kísérleti rendszerben, (Lu és mtsai 2015) valamint halakban (Choi és mtsai 2014), patkányban (Dezső és mtsai 2012) és emberben (Stueck és Wanless 2015) is bizonyítani a duktuláris/ovális sejtek hepatocytákká történő differenciálódását.

Az ilyen irányú differenciálódás előidézésében fontos szerepe van a HNF-4 transzkripciós faktornak (Nagy és mtsai 1994, Hakoda és mtsai 2003), megjelenése a magokban funkcionális jelentősége mellett gyakran alkalmazott markere is a differenciálódó sejtek felismerésének (Paku és mtsai 2004). A differenciálódás során a sejtek jellegzetes morfológiai átalakuláson mennek keresztül, a cytoplasma aránya megnő, a sejtek hepatocytákhoz hasonló poligonális alakot vesznek fel, megjelennek közöttük az epecanaliculusok. Az átalakulás egyik fontos kezdeti, immunhisztokémiai vizsgálattal jól követhető lépése a bazális membrán eltűnése a sejtek körül (Paku és mtsai 2004), amivel együtt eltűnnek a környező myofibroblastok is. A morfológiai változásokat fontos funkcionális érés is kíséri: jelentősen fokozódik az albumin, csökken, illetve eltűnik az AFP termelés (Evarts és mtsai 1987), a sejtek connexin és integrin mintázata a hepatocytákéhoz válik hasonlóvá, ami bizonyosan segíti a környező parenchymába való beolvadást (Dezső és mtsai 2012). Jelentősen fokozódik a magasan differenciált májsejtekre jellemző enzimek (TAT, TDO, TT) expressziója (László és mtsai 2008, Dezső és mtsai 2012).

3. 5. A duktuláris reakció szabályozása

Jelentős ismeretek halmozódtak fel a duktuláris reakció szabályozásáról is. HGF (hepatocyta növekedési faktor) és EGF (epitheliális növekedési faktor) infúzióval in vivo sikerült növelni az ovális sejtes reakció intenzitását (Nagy és mtsai 1996). Az ovális sejtek in vitro analógjának tekinthető RLE (patkánymáj epithelialis) sejtek hepatocyta irányú differenciálódását pedig TGF-β (transzformáló növekedési faktor) kezeléssel lehetett serkenteni szövettenyészetben (Nagy és mtsai 1989). A Stem cell faktornak (SCF) és receptorának, a c-kit-nek jelenléte a myofibroblastokon illetve az ovális sejteken szép példája a két sejtpopuláció közötti együttműködésnek (Fujio és mtsai 1994). Számos adat támasztja alá a TGFα, FGF (fibroblaszt növekedési faktor) rendszer (Evarts és mtsai 1993) és a CTGF (kötőszöveti növekedési faktor) (Moussad és Brigstock 2000) szerepét a duktuláris reakció előidézésében. A PDGF-nek (trombocytából származó növekedési faktor) bizonyított szerepe van a myofibroblastok aktivizálásában és ezen keresztül befolyásolhatja az ovális sejtek viselkedését és hozzájárul a fibrózis kialakulásához (Pinzani 2002). A fentiekben említett c-kit, de ugyanakkor a PDGFR tirozin kinázokat is hatékonyan gátolja az imatinib, és irodalmi adatok alapján a CDE diétán tartott egerekben az imatinib kezelés csökkentette a progenitor sejtek számát és a tumorincidenciát (Knight és mtsai 2012).

A duktuláris reakció szabályozásában szerepet játszó gyulladásos mechanizmusok szerepére utal az IFN γ (interferon gamma) hálózat (Bisgaard HC és mtsai 1994) aktivizálódása, a TNF (tumor nekrózis faktor) és IL-6 (interleukin-6) citokinek részvétele (Nagy és mtsai 1998), az NF-κB –STAT3 (Sanchez és mtsai 2004) nukleáris faktorok megnövekedett aktivitása. Az említett növekedési faktorok, szignálutak hatékonyan gátolhatók a molekulárisan célzott vagy újabban személyre szabottnak nevezett terápiás próbálkozások kapcsán kifejlesztett vegyületekkel (Krzyszczyk és mtsai 2018). Ezek a szerek potenciálisan alkalmazhatóak a kísérletes, de akár az emberi májban kialakuló duktuláris reakciók vizsgálatára, befolyásolására.

3. 6. Duktuláris reakciók előfordulása

A duktuláris reakciók potenciális részvételének felismerése a májregenerációban jelentősen felértékelte vizsgálatuk jelentőségét. Számos kísérleti modellben tanulmányozzák szerepüket, szabályozásukat, de egyre több humán májelváltozásban is azonosították valamilyen formájukat. Ezek a tanulmányok ismerték fel, hogy a duktuláris reakciók káros következményekkel is járhatnak. A reakciót kísérő myofibroblast szaporulat fokozott matrix termelődéssel, fibrózissal jár, az őssejtek és utódjaik proliferációja pedig daganatok kialakulásához vezethet (Alison és mtsai 2009, Clouston és mtsai 2009). Ez bonyolította a helyzetet, mert a regeneráció szempontjából egyértelműen a duktuláris reakció serkentése lenne a cél, de ez súlyos mellékhatásokkal járhat. A kérdések tanulmányozására kifejlesztett kísérleti modellek ismertetésére a hely szűke miatt nem térhetünk ki, csak táblázatban foglaljuk össze a leggyakoribb, intenzív duktuláris reakcióval járó kísérletes rendszereket, ill. humán májelváltozásokat, ezután kicsit részletesebben is jellemzem az általam is használt kísérleti modelleket.

1. táblázat: Leggyakrabban alkalmazott kísérletes rendszerek duktuláris reakció tanulmányozására

Kísérletes duktuláris reakció modellek	
AAF/Ph	Tetamatsu és mtsai 1984
CDE	Shinozuka és mtsai 1978
AAF/CCl4	Petersen és mtsai 1998
Dimetil aminobenzen	Dempo és mtsai 1975
Vas túlterhelés	Smith and Yeoh 1996
Galaktózamin	Lemire és mtsai 1991
Allil alkohol	Yavorovsky és mtsai 1995
Acetaminofen	Kofman és mtsai 2005
Dipin	Factor és mtsai 1994
DDC	Preisegger és mtsai 1999

2. táblázat: Intenzív duktuláris reakcióval járó humán májelváltozások

Duktuláris reakció humán májban	
Fulminans májnecrosis	Fujita és mtsai 2000
Máj cirrhosis	Dezső és mtsai 2007
Biliaris atresia	Cocjin és mtsai 1996
Alkoholos májbetegség	Uchida és mtsai 1983
NAFLD	Roskams és mtsai 2003
PBC és PSC	Croby és mtsai 1998
Primer máj allograft elégtelenség	Fiel és mtsai 1997
Vírus hepatitis	Su és mtsai 1994
Epeút obstructio	Turányi és mtsai 2010
Idiopathias	Sonzogni és mtsai 2004

4. Kísérleti modellek

4. 1. Az AAF/Ph kísérleti modell

Az AAF (2-acetilaminofluorén)/Ph (parciális hepatektómia) az egyik legtöbbet használt, legjobban jellemzett duktuláris reakció/ovális sejtes proliferációs kísérleti modell. Előnye, hogy könnyen reprodukálható, jól szinkronizáltan idézhető elő vele intenzív ovális sejtes proliferáció/differenciálódás, hátránya, hogy nem adaptálható egerekre. A kísérleti protokoll az egyik legjobban bevált Solt-Farbernek, vagy rezisztens hepatocyta modellnek (Solt and Farber 1976) is nevezett kémiai hepatokarcinogenezis kísérlet iniciáció nélküli változata. Bár a kísérletben használt AAF karcinogén hatású vegyület, a kísérletekben használt alacsony dózis miatt nem alakulnak ki daganatok az állatok májában (Papp és mtsai 2014). Az eredeti modellt Tetamatsu és mtsai 1984-ben írták le, de azóta számos módosított változatát is használják (Petersen és mtsai 1998, Chien és mtsai 2018, Chiu és mtsai 2007). A modell lényege egy 10-14 napos AAF kezelés, ennek a periódusnak a közepén 2/3-os sebészi (parciális) hepatektómiát végeznek. Az AAF bonyolult metabolizmuson keresztül (N-Hydroxiláció, deacetiláció, O-eszterifikálás) éri el aktív metabolit formáját (Kriek 1992). Ezeknek az enzimeknek a hiánya miatt nem működik a rendszer egerekben ill. az érintett enzimrendszer nagy aktivitása miatt különösen alkalmas a Fischer 344 patkány a kísérletek elvégzésére (Bisgaard és mtsai 1996). Leegyszerűsített magyarázat szerint az AAF a hepatocytákban metabolizálódik, a képződött aktív molekula a DNS-hez kötődve megakadályozza a DNS replikációt, ezért a parciális hepatektómia által kiváltott proliferativ stimulusra a metabolikusan inaktív, az AAF-t feldolgozni nem képes őssejtek válaszolnak és ennek eredményeként alakul ki az ovális sejtes reakció. A folyamatot finomabban elemezve azonban kiderült, hogy kis mértékű sejtproliferációra már a hepatektómia előtt is sor kerül, tehát az AAF vagy közvetlenül, vagy a hepatocyták közvetítésével hatást gyakorol az őssejtekre. A kezdődő periportális reakció nem kizárólag, de preferenciálisan a Hering csatornákat alkotó sejtekben zajlik (Paku és mtsai 2001) és kezdettől fogva jellemzi a hepaticus transzkripciós faktorok fokozott termelése (Bisgaard és mtsai 1996). A parciális hepatektómiát követően valóban jelentősen felgyorsul az ovális sejtek osztódása és hosszú, néha csaknem az

egész lebenykén átérő duktulusokat formálnak, melyek a fentebbi leírásnak megfelelően expresszálják a jellegzetes ovális sejt markereket (Evarts és mtsai 1987, Paku és mtsai 2001, Bisgaard és mtsai 1993, 2003), valamint termelik a transzkripciós faktorokat (Bisgaard és mtsai 1996, Nagy és mtsai 1994) növekedési faktorokat/ receptorokat (Thorgeirsson 1996, Santoni-Rugiu és mtsai 2005), és gyulladásos citokineket/transzkripciós faktorokat (Bisgaard és mtsai 1999, Nagy és mtsai 1998, Sanchez és mtsai 2004). Az ovális sejteket struktúrált bazális membrán és csillag sejtekből/myofibroblastokból álló „hüvely" veszi körül (Paku és mtsai 2001, Dezső és mtsai 2007). A környező hepatocytákban celluláris szeneszcencia markerei (Trautwein és mtsai 1999) mutathatók ki és fokozódik az apoptotikus aktivitás is (Yano és mtsai 2004). Az ovális sejtek vagy legalábbis egy részük később hepatocytává differenciálódik. Az AAF/Ph modellen végzett kísérlettel sikerült kimutatni, hogy a radioaktív timidinnel megjelölt DNS az ovális sejtekből átkerül hepatocytákba (Evarts és mtsai 1989). A jelenséget később sikerült igazolni az ovális sejtek retrovírussal történt megjelölésével is (Dezső és mtsai 2012). Ezeknek a kísérleteknek nagyon fontos szerepe volt az ovális sejtek ős/progenitor sejtes szerepének felismerésében, igazolásában. Az alkalmazott AAF dózis/ máj károsítás mértékének függvényében a differenciálódás különböző mintázatait sikerült megfigyelni (Paku és mtsai 2004). Alacsonyabb dózisú AAF alkalmazását követően hamarabb és az ovális sejtek szinte mindegyike az eredeti duktuláris megoszlásukat megtartva alakul át hepatocytává. Ha a májkárosítás intenzívebb, a duktulusok vége körül az ovális sejtek egy része intenzív proliferációba kezd és regenerációs fókusznak nevezett hepatocytahalmazok képződnek. Ezek a képletek jellegzetesen a portális vénák kis/terminális ágai körül alakulnak ki. Mivel a portális véna kitüntetett szerepet játszik egyéb regeneratív folyamatokban is (Dezső és mtsai 2017, 2020) feltételezhető, hogy a portális véna tápanyagokban gazdag tartalmának szerepe van a differenciálódás beindításában valamint, hogy a portális véna ágak, mint a májszövet fontos szerkezeti képletei segítik a képződött hepatocytáknak a környező parenchymába történő beilleszkedését (Dezső és mtsai 2012). A differenciálódás folyamatát sikerült felgyorsítani hepatocytákra primer mitogén hatást gyakorló pajzsmirigy hormon adagolásával (László és mtsai 2008), ami megnyilvánult a májfunkciós értékek gyorsabb rendeződésében is, igazolva a morfológiailag azonosított differenciálódás funkcionális jelentőségét. Néhány héttel a kísérlet lezajlása után

csaknem teljesen helyreáll a máj eredeti szerkezete, a parenchymában elszórtan néhány hosszú epeút-szerű képlet marad vissza, melyek nem rendelkeznek a klasszikus ovális sejt markerekkel. Ismételt stimulusra azonban ezek a májak gyorsabban képesek ovális sejtes reakcióval válaszolni, ami úgy értelmezhető, hogy regeneráció befejeződése után kiterjedtebb, amplifikált őssejt kompartment marad vissza (Papp és mtsai 2014).

4. 2. A CDE kísérleti modell

A CDE (kolin deficiens, etioninnal kiegészített diéta) modellt is kémiai hepatokarcinogenezis kísérletek kapcsán írták le. Az etionin régen vizsgált hepatokarcinogén hatású vegyület (Farber 1963), a daganatok kialakulását főként metionin antagonista hatásával magyarázták, ami akadályozza a kolin bioszintézisét, ezért nem volt meglepő, hogy kolin deficiens tápon tartott patkányokon az etionin hatékonyabbnak bizonyult. A kolin és egyéb lipotrop faktorok megvonása a karcinogén hatású vegyületek metabolizmusának befolyásolásával (Rogers és mtsai 1971, 1975) más szervekben is fokozta daganatok kialakulásának az esélyét (Rogers 1975a, 1975b). A májban viszont a karcinogenitás fokozódása mellett a kombinált kezelés hatására néhány hét alatt intenzív ovális sejtes reakció alakult ki (Shinozuka és mtsai 1978). Az ovális sejtek könnyen izolálhatóak voltak, alkalmasak további *in vitro* vizsgálatokra és az AAF/PH modellhez hasonlóan termeltek AFP-t és albumint. Ebben a kísérleti modellben is az ovális sejtek duktuláris reakcióba rendezettek, a periportális kiindulású duktulusok kapcsolatban vannak az epeutakkal, keratinprofiljuk megegyezik az epeutakéval és bennük néha hepatocyta morfológiát mutató sejtek jelennek meg (Lenzi és mtsai 1992). Az ovális sejteket laminin tartalmú bazális membrán valamint csillag sejtekből álló köpeny veszi körül (Lorenzini és mtsai 2010, Boulter és mtsai 2012). A duktuláris reakció intenzívebb fiatal állatokban, a kísérő fibrózis intenzitása arányos vele (Guest és mtsai 2010). Nagyon fontos, hogy a CDE modellt sikerült adaptálni egerekre is (Akhurst és mtsai 2001). Ez lehetővé tette a duktuláris reakció vizsgálatát genetikailag módosított állatokon, a Cre-lox sejteredet követő rendszer alkalmazását, nem utolsósorban pedig az állatok nagyságrenddel kisebb súlya miatt sokkal kisebb mennyiségben van szükség az alkalmazott olykor meglehetősen drága vegyszerekre (Davies és mtsai 2006). Transzgén technikával sikerült igazolni, hogy a duktuláris reakció sejtjei az embrionális „ductal plate”-ből származnak a Hering csatornák

közvetítésével (Carpentier és mtsai 2011) továbbá, hogy képesek a károsodott parenchyma pótlására (Sackett és mtsai 2009). A CDE modellel indukált ovális sejtes reakció és a kísérő fibrózis mértéke is csökkenthető a Th1 immunológiai szignálút gátlásával (Knight és mtsai 2007).

4. 3. A postnatalis egyedfejlődéssel kapcsolatos és a regeneratív májnövekedés összehasonlítása

Parciális hepatektómiát követően, mint fentebb röviden említettem, a hepatocyták intenzív proliferációba kezdenek és kompenzatorikus hyperplasia, biológiai reakcióba sorolható folyamat révén regenerálják a máj állományát.

A hepatocyták azonban más növekedési reakciókban is részt vesznek. Az egyedfejlődés során viszonylag hamar kialakul a felnőttkorihoz hasonló érett szerkezet (Duncan 2003, Zhao és Duncan 2005) a perinatalis időszakban a hepatocyták intenzív proliferációja eredményezi a máj tömegének gyors növekedését.

A két folyamatot összevetve sok hasonlóságot, de jelentős eltéréseket is meg lehet figyelni (Zaret és Grompe 2008).

Munkacsoportunk érdekes szerkezeti különbségeket is megfigyelt a két növekedési reakció között. Parciális hepatektómiát követően a megmaradó lebenyek kizárólag az őket alkotó lebenykék növekedése révén nagyobbodnak meg. A postnatalis máj növekedés fázisában viszont új lebenykék is képződnek, számuk megnő, de növekszik méretük is, amihez hozzájárul a hepatocyták megnagyobbodása is (Papp és mtsai 2009).

Mindkét reakcióban a növekedés serkentésében legfontosabb szerepe a HGF-nek és az EGFR ligandoknak az EGF-nek és a TGFα-nak van (Lemaigre 2009, Michalopoulos 2007, Michalopoulos és DeFrances 1997). Ezek mellett viszont az egyedfejlődésben nagyon fontos szerepe van az FGF (fibroblaszt növekedési faktor) családnak is (Berg és mtsai 2007, Stanger 2015). Ennél is lényegesebb különbség, hogy a hepatektómiát követő regeneráció leállításában fontos szerepet tulajdonítanak a közismerten hepatocyta mitoinhibitor TGFβ-nak (Michalopoulos 2007). Ezzel szemben a TGFβ szignált közvetítő Smad2/3 mutáns egerek hypoplasiás májjal születnek arra utalva, hogy a TGFβ-nak stimuláló szerepe van az egyedfejlődésben (Weinstein és mtsai 2001). A transzkripciós szabályozás szintjén inkább a hasonlóságok dominálnak.

Az egyedfejlődés során kritikus szerepet tulajdonítanak a HNF4-nek a magasan differenciált hepatocyta funkciók előidézéséért (Li és mtsai 2000). Hasonlóképpen mindkét növekedési reakcióban a Notch-Wnt arány a Wnt szignálút irányába tolódik el (Jörs és mtsai 2015). Ennek a transzkripciós szabályozásnak jelentősége lehet abban a szokatlan jelenségben, hogy mindkét, nagyon gyors proliferációval járó folyamatban a hepatocyták megtartják magasan differenciált metabolikus folyamataikat, sem morfológiai, sem funkcionális jelei nem észlelhetőek dedifferenciálódásnak. Szintén mindkét növekedési reakcióban a magas NF-kappaB aktivitás biztosít védelmet a megnövekedett TNF szint okozta apoptosis indukcióval szemben (Doi és mtsai 1999, Hatano és mtsai 2001). Meglepő módon arra viszont nincsen adat, hogy az egyedfejlődés kapcsán tapasztalható májnövekedés gátlásával előidézhető-e a regeneratív növekedés elmaradását kompenzálni képes duktuláris reakció.

4. 4. Az epesavak szerepe a májregenerációban

A máj regenerációjának messze nem tökéletesen értett szabályozását szokták három, természetesen csak mesterségesen szétválasztható szintre is osztani (Fausto és mtsai 2006). A gyulladásos citokineket elsősorban a folyamat iniciációjáért tartják felelősnek. Olyan állapotba hozzák a hepatocytákat vagy az őssejteket, hogy azok képesek legyenek reagálni a második szintet jellemző növekedési faktor válaszra. Ezekről a tényezőkről röviden esett már szó a fentiekben. A harmadik szintet a funkcionális deficit miatt maradék hepatocytákra nehezedő fokozott metabolikus terhelés szabályozó szerepe jelenti. A feldolgozandó/illetve termelendő vegyületek ilyen funkcióját jól jelzi, hogy a sejt metabolizmus fő kapcsolójának tekinthető mTOR befolyásolásával is hatni lehet a regenerációra (Goggin és mtsai 2004). A metabolikus szintű szabályozás tanulmányozása nagyon összetett és sokkal kevésbé ismert, mint a cytokin/növekedési faktorok szerepe. A metabolikus változásokat többnyire magi, korábban „orphan”-nak vélt receptorok (Parks 1999) érzékelik, melyek a lipid, szénhidrát és gyógyszerek metabolizmusában (Lefebvre és mtsai 2010) is fontos szerepet játszó gének expresszióját szabályozzák. Ezek közül a nagyon bonyolult, összetett szignálutak közül egyet ragadunk ki és röviden ismertetjük az epesavak részvételét a májregeneráció szabályozásában.

Az epesavak a máj által termelt epeváladék egyik legfontosabb komponensét alkotják. A hepatocytákban termelődnek. Szintézisükben, termelődésük szabályozásában legfontosabb szerepe a CYP7a1 enzimnek van (Zhang és mtsai 2009). Humán májban főként kólsav és kenodezoxikólsav termelődik. A molekulák sajátos térszerkezetének köszönhető detergens tulajdonsága fontos szerepet játszik az epében kiválasztott zsíroldékony molekulák oldatban tartásában, a bélben a lipid tartalmú tápanyagok feldolgozásában, felszívódásának előkészítésében. A bélben történt módosulások után jelentős részük a terminális ileumban felszívódik és a portális vénán keresztül visszakerül a májba. Ezt a folyamatot nevezik enterohepatikus körforgásnak (Kullak-Ublick és mtsai 2004). Az epesavak két receptorcsaládon keresztül befolyásolják a máj metabolizmusát. A nukleáris receptorok közül elsőként a farnesoid X receptort (FXR) ismerték fel, ebbe a családba tartozik még a pregnan X receptor (PXR) és a vitamin D receptor (VDR) (Makishima és mtsai 1999, Staudinger és mtsai 2001). A másik szignálút membrán G protein receptorokon keresztül vezet. Muscarin típusú receptorok (M2, M3) mellett ide tartozik a szfingozin-foszfát receptor 2 (S1PR2) a G protein kapcsolt epesav receptor (GPBAR1) és valószínűleg legfontosabb tagjuk a Takeda G protein kapcsolt receptor 5 (TGR5) (Kawamata és mtsai 2003, Keitel és mtsai 2003). Ezeken a bonyolult összetett receptor rendszereken keresztül a májat (és egyéb szerveket is) érő jelek igen változatos metabolikus és egyéb biológiai funkciókat befolyásolnak (Calkin és Tontonoz 2013), melyek közül itt csak a sejtproliferációval foglalkozunk.

Régi megfigyelés, hogy az epe kivezetése a szervezetből (külső drainálás) gátolja, míg a belső elterelés nem befolyásolja a máj regenerációt (Iyomasa és mtsai 1992, Suzuki és mtsai 1994). Az epesavakat megkötő műgyanta, kolesztiramin szintén hatékonyan gátolta a májregenerációt (Dong és mtsai 2010), emberekben szintén összefüggést találtak a szérum epesav koncentráció és a májregeneráció aktivitása között (Otao és mtsai 2012). Ezek a megfigyelések egyértelművé tették, hogy az epének az epesav tartalma befolyásolja a regenerációt (Huang és mtsai 2006, Fan és mtsai 2014). FXR -/- egerekben jelentősen lassul a parciális hepatektómiát követő regeneráció (Huang és mtsai 2006). Az FXR receptor közvetíti a növekedési szignált CCl_4 okozta károsodás után is (Meng és mtsai 2010). TGR5-/- egerekben hepatektómia után viszont elhúzódó cholestasist, gyulladásos reakciót, májsejt necrosist észleltek (Péan és mtsai

2013), amiből arra következtettek, hogy a TGR5 közvetítette szignáloknak nem annyira a sejtproliferáció, mint inkább a megemelkedett epesav koncentráció károsító hatásával szembeni védelemben van jelentőségük. Tudomásunk szerint nincs adat az epesavak ovális sejtek részvételével zajló máj regenerációt befolyásoló hatásáról, mindenesetre az FXR és a TGR5 receptor is jelen van a cholangiocytákon (Yuan és mtsai 2015, Jung és mtsai 2014) alátámasztva ezt a lehetőséget.

Az utóbbi évtizedben meggyőző bizonyítékok támasztották alá, hogy a Hippo-Yap szignálútnak meghatározó szerepe van több szerv, többek között a máj méretének meghatározásában (Lu és mtsai 2010, Zhou és mtsai 2009). Ezért természetesnek látszik, hogy fokozott Yap aktivitást lehetett megfigyelni hagyományos hepatocyták részvételével zajló, valamint ovál sejtek mediálta májregeneráció során is (Grijalva és mtsai 2014, Zheng és mtsai 2011, Lee és mtsai 2010). Az epesavak a Yap aktivitás befolyásolásával is képesek kifejteni májra gyakorolt hatásukat (Anakk és mtsai 2013).

II. CÉLKITŰZÉSEK

1. Gátolható-e a postnatalis, fiziológiás máj növekedés AAF-nel patkányok májában?
2. Előidézhető-e duktuláris reakció patkányok májában a postnatalis növekedés gátlásával?
3. Lehet-e kólsavval befolyásolni a máj őssejtek részvételével zajló regenerációját?
4. Befolyásolható-e a máj duktuláris reakciója kis molekulasúlyú tirozin kináz gátló gyógyszerrel?

III. MÓDSZEREK

1. Állatkísérletek

Kísérleteinket Intézetünk állatházában tenyésztett hím F-344 patkányokon és C57Bl/6 egereken végeztük. Az állatok szükségletüknek megfelelően fogyasztottak rágcsáló tápot (V1535000, SSNIFF, Soest, Németország; 15 mm átmérőjű pellet) és csapvizet. A sötét-világos ciklusok 12 óránként váltakoztak. A tenyésztés és a kísérletek során a Semmelweis Egyetem kísérleti állatok gondozására kidolgozott ajánlásait követtük (KA-1771), a terminálás cervikális diszlokációval történt.

Állatkísérleti modellek:

1. 1. Kólsavban gazdag diéta alkalmazása F-344 patkányokon

Négy hetes hím F-344 patkányokat random módon 4 csoportba osztottuk (1. ábra):

-Kontroll csoport (Co) (n=15): standard tápon tartott állatok

-Kólsav-csoport (CA) (n=15): 0,2%-os kólsav tartalmú diétán (C1129, Altromin, Lage, Németország) tartott csoport

-2-Acetilaminofluorén (AAF) -kezelt csoport (n=15): 1%-os metilcellulózban oldott AAF (A7015, Sigma-Aldrich, 5mg/kg, naponta per os) kezelésben részesülő csoport

-AAF/kólsav (AAF/CA) csoport (n=24): 0,2%-os kólsav tartalmú diétán tartott, és emellett AAF kezelésben is részesülő csoport

Az állatokat a kezelés és/vagy diéta 3., 7. és 10. napján termináltuk. Az eltávolított májak egy részét Bouin-féle fixálóba tettük majd paraffinba ágyaztuk, a másik részét folyékony nitrogénen lehűtött izopentában fagyasztottuk és felhasználásig -80ºC fokon tároltuk.

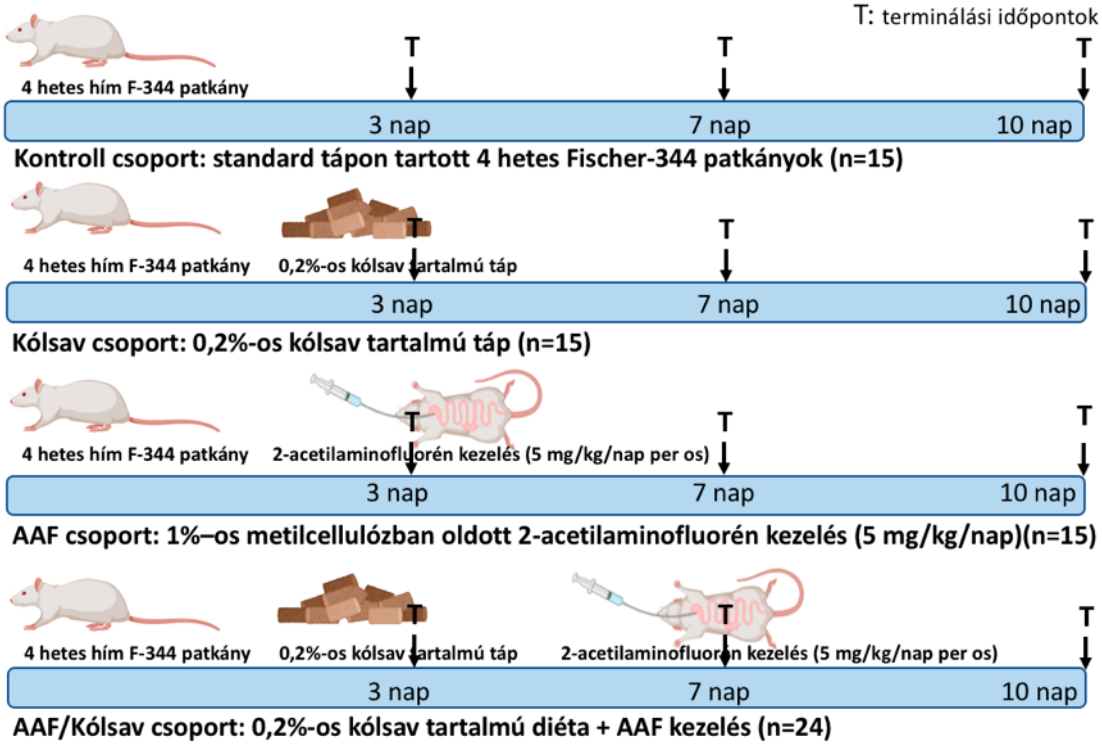

1. ábra: Négy hetes hím F-344 patkányokat 4 csoportra osztottunk. A kontroll (Co) csoport standard tápot fogyasztott szükségletei szerint. A Kólsav (CA) csoport állatait 0,2% kólsav tartalmú diétán tartottuk. Az AAF-csoport 1%-os metilcellulózban oldott AAF kezelésben részesült gyomorszondán keresztül (5 mg/kg/nap). Az AAF/CA csoportban 0,2%-os kólsav tartalmú diéta mellett AAF kezelésben is részesültek, az előző csoportokkal megegyező dózisban.

1. 2. Kolin-deficiens, etioninnal kiegészített diéta alkalmazása C57Bl/6 egereken

Az egereket két csoportba osztottuk (2. ábra):

-Kontroll csoport (n=8): Nyolc hetes hím C57Bl/6 egerek kolin-deficiens, 0,5 %-os etioninnal kiegészített tápot kaptak 6 hétig (Altromin, Németország).

-Kezelt csoport (n=9): Nyolc hetes hím C57Bl/6 egerek kolin-deficiens, 0,5 %-os etioninnal kiegészített tápot kaptak 6 hétig (Altromin, Németország), emellett naponta Imatinib kezelésben is részesültek (25mg/kg/nap, per os, Glivec, Novartis, Basel, Svájc).

Az állatok terminálása után a májak egy részét formalinban rögzítettük és paraffinba ágyaztuk, más részeit pedig folyékony nitrogénen lehűtött izopentánban lefagyasztottuk, és -80ºC-on tároltuk.

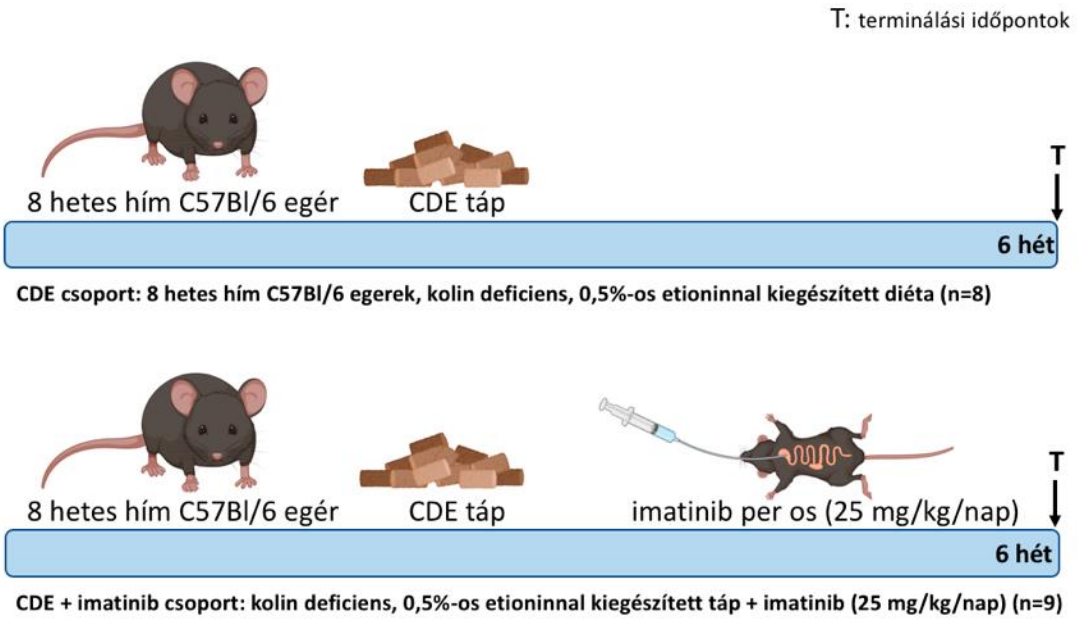

2. ábra: Kolin-deficiens etioninnal kiegészített diéta alkalmazása C57Bl/6 egereken. A kontroll egércsoport 8 hetes korától 6 héten át tartó CDE diétában részesült, a kezelt csoport 8 hetes kortól a hat héten át tartó CDE diéta mellett Imatinib kezelésben részesültek (25 mg/kg/nap) per os.

2. Morfológiai vizsgálatok

Immunhisztokémiai vizsgálatok

A 10-12 µm vastag fagyasztott metszeteket -20ºC-os metanolban fixáltuk (10 perc), majd PBS-el (Phosphate Buffered Saline*)* történő mosás (3x10 perc) után 1 órán át, szobahőmérsékleten inkubáltuk a különböző elsődleges ellenanyagok megfelelő hígításaival (3. táblázat).

3. táblázat: Az immunhisztokémiai reakciókhoz használt primer antitestek adatai

Ellenanyag	***Faj***	***Gyártó***	***Katalógusszám***	***Hígítás***
BrdU	Egér monoklonális	BD Pharmingen	347580	1:50
CK (pan)-FITC	Egér monoklonális	Dako	F0859	1:20
CK19	Egér monoklonális	Novocastra	NCL-CK19	1:50
CK19	Patkány monoklonális	DS Hybridoma Bank	TROMAIII	1:200
Dezmin	Nyúl poliklonális	Neomarkers	RB-9014	1:100
Béta-Katenin	Nyúl poliklonális	Sigma		
Laminin	Nyúl poliklonális	Dako	Z0097	1:200
OV-6	Egér monoklonális	R&D Systems	MAB 2020	1:100
Simaizom aktin	Egér monoklonális	Dako	M0851	1:100
AFP	Nyúl poliklonális	Dako	A0008	1:50
DLK-1	Kecske poliklonális	R&D	AF1144	1:50
Cyp450 2E1	Nyúl poliklonális	MBL		

Újabb mosás (PBS; 3x10 perc) után szobahőmérsékleten történő inkubálás (30 perc) következett a megfelelő fluorokrómmal konjugált másodlagos antitestek (Alexa Fluor, Thermo Fisher Scientific, Waltham, MA, 1:200) PBS-ben hígított oldatával.

Magfestéshez a metszeteket további mosások után DAPI (PBS-ben hígítva, 1:50, 32670, Sigma-Aldrich) oldatával inkubáltuk szobahőmérsékleten 10 percig. A metszeteket a Pannoramic Confocal Scanner (3D Histech, Budapest) segítségével scanneltük, majd a további morfológiai elemzéshez fotókat készítettünk.

A patkánymájminták Bouin-féle fixálóban rögzített, paraffinba ágyazott mintáiból készült metszetein AFP (lásd 3. táblázat) immunhisztokémiai reakciót végeztünk, a Novolink Polymer detektáló rendszert (RE7140-K, Leica Biosystems, Wetzlar, Németország) és DAB (SK-4105, Vector Laboratories, Burlingame, CA) kromogént használva. A metszeteket a Pannoramic Confocal Scanner (3D Histech, Budapest) segítségével scanneltük, majd a további morfológiai elemzésekhez fotókat készítettünk (Pannoramic Viewer).

3. Morfometriai vizsgálatok

3. 1. Kötőszövet által elfoglalt terület nagyságának meghatározása

A kötőszövet által elfoglalt terület nagyságát az egér májmintákon Picro-sirius vörössel festett, paraffinba ágyazott blokkokból készült metszeteken elemeztük. A Picro-sirius vörös többek között az I-es és III-as kollagénhez kötődik és alkalmas a máj kollagéntartalmának kvantitatív meghatározására (Germani és mtsai 2010). A vizsgált terület nagyságához képest a kötőszövet által elfoglalt terület arányát digitális módon határoztuk meg. Zeiss Axioskop 2 plus fotómikroszkóppal (Zeiss, Oberkochen, Németország) 5x nagyítású objektív használatával három, random helyzetű felvételt készítettünk. A metszeteket a Quick PhotoMicro 2.2 (Promicra, Prága, Csehország) programmal elemeztük.

3. 2. A májlebenykék zonalitásának meghatározása és a szteatózis vizsgálata

A CDE-modellben a májlebenykék zonalitásának meghatározásához Cyp450 2E1 fluoreszcens immunhisztokémiai reakciót és Streptavidin-TRITC (016-020-084, Jackson Immunoresearch, Cambridge House, UK) festést végeztünk.
A szteatózis mértékének vizsgálatához az Oil-red-O festést a CDE-modell egérmájain végeztük el: A fagyasztott metszeteket 4%-os paraformaldehid (PFA) oldatban rögzítettük, 60%-os izopropanol oldatban mostuk, majd az Oil-red-O oldatban (60% Oil-red-O törzsoldat és 40% desztillált víz) inkubáltuk 10 percig. Újabb 60%-os izopropanolos mosás után a sejtmagokat hematoxylinnel festettük.

3. 3. A duktuláris reakció által elfoglalt terület meghatározása

A duktuláris reakció kiterjedtségének vizsgálatára az egér májmintákon CK19 (TROMAIII), a patkánymáj mintákon a CK19 (Novocastra) antitesteket használtuk. A bescannelt metszetek területéről három, random helyzetű felvétel készült 10x nagyítású objektív használatával, majd a képeken az ImageJ 1.49 (NIH, Bethesda, MD) programmal mértük le a duktuláris reakció által elfoglalt terület százalékos arányát.

3. 4. A BrdU-index meghatározása

Az állatokat BrdU (200 mg/kg, fiziológiás sóoldatban, BrdU, B5002, Sigma-Aldrich) intraperitoneális adása után 1 órával termináltuk. Ez idő alatt a timidin-analóg beépült az éppen S-fázisban lévő sejtek újonnan szintetizálódó DNS-ébe. Az eltávolított májakból készült fagyasztott metszeteken az immunreakció elvégzése előtt a DNS denaturációt 10 percen át tartó 2N sósavban való inkubálással értük el. Az S fázisban levő sejteket anti-BrdU ellenanyaggal elvégzett immunhisztokémiai reakcióval tettük láthatóvá.

A proliferációs index számítása a kólsav-gazdag modellben: Laminin, BrdU és DAPI (4',6-diamidino-2-phenylindol) festett metszeteken azonosítottuk a portális tereket és az ovális sejteket. A hepatocyták magjukról könnyen felismerhetőek. Kísérleti

csoportonként 10.000 májsejt és 500 ovális sejt került leszámolásra. A proliferációs indexet az össz-sejtszám és BrdU jelzett sejtek arányából határoztuk meg.

A proliferációs index számítása a kolin-deficiens, etioninnal kiegészített modellben:

A hepatocytákat béta-katenin fluoreszcens immunhisztokémiai reakcióval a magjukat DAPI festéssel tettük láthatóvá, melyet a BrdU immunhisztokémiai reakcióval kombináltunk. A portális tér 200µm-es környezetében a kis- (22 µm átmérő alatti) és nagyméretű (22 µm átmérő feletti) májsejteket a béta-katenin festés alapján különítettük el, a program segítségével (Pannoramic Viewer 1.15.4, 3DHistech, Budapest) az egyes májsejtek átmérőjét is meghatároztuk.

4. Génexpressziós vizsgálatok

4. 1. Lézer mikrodisszekció, RNS izolálás

A ribonukleázmentes tárgylemezre felvett, 8 µm vastag fagyasztott metszeteket metanolban fixáltuk (-20ºC, 2 perc), szobahőmérsékleten megszárítottuk, majd ribonukleázmentes hematoxylinnel megfestettük. MMI CellCut (Eching, Németország) lézer mikrodisszektor segítségével 500-1000 sejtet gyűjtöttünk. A vizsgálatainkhoz használt minden májmintából a totál RNS izolálását a gyártó előírásainak megfelelően RNAqueous Micro Kittel (Ambion, AM 1931) végeztük el. Az RNS mintákat felhasználásig -70 ºC-on tároltuk.

A teljes májból az RNS izolálása fagyasztott mintákból történt. A fagyasztott metszeteket 1ml Trizolba (Invitrogen, 15596026) vettük fel, majd az elegyhez 5 perces szobahőmérsékleten történő inkubálás után 200 µl kloroformot adtunk hozzá, kézzel összeráztuk majd 12.000G fordulatszámon, 4^0C fokon, 15 percig centrifugáltuk. Az RNS-t is tartalmazó felső vizes fázist külön csőbe pipettáztuk és 500µl izopropil alkoholt adtunk hozzá, majd 10 perces szobahőn történő inkubálás után centrifugáltuk (10.000G, 10 perc). A felülúszó eltávolítása után, az alulmaradt csapadékban található az RNS, melyet 75%-os etanolban mostunk majd centrifugáltunk (10.000G, 10 perc). Az RNS jégen történő szárítása után a feloldás 50µl DEPC-vízben történt. A koncentrációmérést NanoDrop készülékkel végeztük.

4. 2. Reverz transzkripció

A cDNS szintéziséhez a cDNA High Capacity Archive kitet (Applied Biosystems, 4368813) használtuk a gyártó ajánlása szerint. 1 µg RNS (lézer mikrodisszekcióval nyert minták esetén a teljes kiizolált RNS mennyiség) kvantitatív konverzióját hajtottuk végre 100 µl végtérfogatban (4. táblázat). A reakció a PE 2400 Gene Amp PCR készülékben zajlott – 10 perces 25 °C-on történő inkubációt követően – 120 percen keresztül, 37 °C-on. A cDNS mintákat további felhasználásig -20 °C-on tároltuk.

4. táblázat: A reverz transzkripció reakcióelegyének összetétele

Komponens	***Bemérés***
Random hexamer	10 µl
RNS templát	1000 ng
dNTP mix (100 mM)	4 µl
RT Puffer (10x)	10 µl
Reverz transzkriptáz(50U/ µl)	5 µl
RN-áz mentes H_2O	100 µl-ig

4. 3. Valós idejű kvantitatív PCR

A különböző gének szöveti expresszióját RNS-izolálást és reverz transzkripciót követően valós idejű kvantitatív PCR (QRT-PCR) technikával vizsgáltuk. A QRT-PCR segítségével a polimeráz láncreakció minden egyes ciklusában meghatározzuk az addig keletkezett termék mennyiségét. Az Applied Biosystems TaqMan Gene Expression Assay™ rendszerét használtuk. A kiértékeléshez szükség van egy belső standard génre, amihez a vizsgált markereink expressziójának változásait viszonyítjuk. Mi a GAPDH (Applied Biosystems 4352338E) háztartási gént választottuk referenciaként.

A TaqMan® detektálás során a *forward* és a *reverse* primer mellett egy harmadik oligonukleotid, egy próba is található a reakcióelegyben. Ennek szekvenciáját úgy tervezik meg, hogy a PCR anellációs lépése során a két primer közé tudjon kötődni. A próba 5’ végéhez egy fluoreszcens festékkel jelölt *riporter* molekula kapcsolódik, 3’

végéhez pedig egy ún. *quencher* (kioltó) molekula. Az intakt próbán a *quencher* molekula fizikai közelsége miatt kioltja a *riporter* festék fluoreszcenciáját. A polimeráz láncreakció során a polimeráz enzim az elongáció szakaszában az 5' exonukleáz aktivitásának köszönhetően lebontja a DNS-szálon elé kerülő próbát. A *quencher* molekula így eltávolodik a *riporter* molekulától, aminek fluoreszcenciája felszabadul a gátlás alól, detektálható lesz. Az egyes ciklusokban mért fluoreszcencia értéke arányos a keletkezett termék mennyiségével. Megrajzolható a reakció kinetikai görbéje, így meghatározhatjuk a vizsgált termék kiindulási mennyiségét.

A görbék analízisénél először meghatároztunk egy, a reakciók exponenciális fázisába eső fluoreszcencia küszöbértéket. A program ezután automatikusan táblázatba foglalja azokat a ciklusszámokat, melyekben az adott reakció eléri a küszöbértéket. Ezeket a ciklusszám értékeket nevezzük C_T értéknek. A különböző próbákat ugyanahhoz a belső standardhoz (GAPDH) viszonyítva, ΔC_T vagy a $\Delta\Delta CT$ módszerrel határoztuk meg a génexpressziós szinteket.

5. táblázat: Valós idejű kvantitatív PCR-hez használt Taqman próbák

Taqman próba neve	***Katalógusszám***
TGR5	Rn01400316_s1
FXR	Rn00572658_m1
Interleukin 6 (IL-6)	Rn01410330_m1
Hepatocyte growth factor (HGF)	Rn00566673_m1
KIT ligand (SCF)	Rn01502851_m1
Connective tissue growth factor (CTGF)	Rn01537279_g1
Survivin (BIRC5)	Rn00574012_m1
Interferon-gamma (IFNG)	Rn00594078_m1
Tumor necrosis factor-receptor-1 (TNFR1)	Rn00565310_m1
Interleukin 6 (IL-6)	Mm00446190_m1
Hepatocyte growth factor (HGF)	Mm01135193_m1
Albumin	Mm00802090_m1
Peroxisome proliferator-activated receptor alpha (PPARα)	Mm00627559_m1

Cyclin D1	Mm00432357_m1
Cytokeratin 19	Mm00492980_m1
Desmin	Mm00802455_m1
Smooth muscle actin (SMA)	Mm00725412_s1
Platelet-derived growth factor receptor-β (PDGFR-β)	Mm01262489_m1

A reakcióelegy összetételét az 6. táblázat, a polimeráz láncreakció hőmérsékleti profilját pedig a 7. táblázat mutatja.

6. táblázat: A valós idejű kvantitatív PCR reakcióelegy összetétele

Komponens	***Bemérés***
TaqMan® Master Mix (2×)	10 µl
Assay (primer és próba; 20x)	1 µl
cDNS templát	70 ng
Desztillált víz	20 µl-ig

7. táblázat: A valós idejű kvantitatív PCR hőmérsékleti profilja

Lépés	***Hőmérséklet***	***Idő***	
Aktiváció	50 °C	2 perc	
Kezdeti denaturáció	95 °C	10 perc	
Denaturáció	95 °C	15 mperc	} 50 ciklus
Anelláció-Extenzió	60 °C	1 perc	

5. Statisztikai analízis

A kísérleti adatok elemzése Student-féle t-teszttel, kétmintás Welch-féle t-próbával (egy végű és két-végű) és egy szempontos varianciaanalízissel (Anova-teszt) történt. Szignifikancia szint: eredményeinket $p<0,05$ értékek esetén tartottuk szignifikánsnak.

IV. EREDMÉNYEK

1. A kólsavas diéta hatása a patkánymáj regenerációjára az egyedfejlődés során

Kísérleteinkkel arra kerestük a választ, hogy az egyedfejlődés során patkánymájban az őssejtes reakció hozzájárulhat-e a máj növekedéséhez. Az őssejtes proliferációnak és differenciációnak jellegzetes szövettani-morfológiai jelei vannak, amelyeket munkacsoportunk korábban részletesen jellemzett, így a különböző kísérleti csoportokból származó májakat részletes morfológiai elemzésnek vetettük alá, az immunhisztokémiai és morfometriai vizsgálatokat génexpressziós vizsgálatokkal egészítettük ki.

1. 1. Az AAF kezeléssel kombinált kólsavas diéta hatására megjelenő ovális sejtes proliferáció jellemzése

A kólsavas diétán tartott (3. A, C, E ábra) négy hetes F-344 patkányok májában rutin szövettani módszerekkel a kísérlet egyik időpontjában sem volt detektálható eltérés. Az AAF kezelésben részesülő patkányok májában a 3. napon nem (3. B ábra), ellenben a 7. és különösen a 10. napon ovális maggal rendelkező sejtek alkotta, szűk lumenű duktulusok jelentek meg a periportális régióban. Az ovális sejtek alkotta csövek kissé kanyargós lefutásúak voltak, osztódó sejtformákat elvétve figyeltünk meg. A duktulusok a periportális térre lokalizálódtak, a környező májparechymába nem terjedtek be (3. D, F ábra).

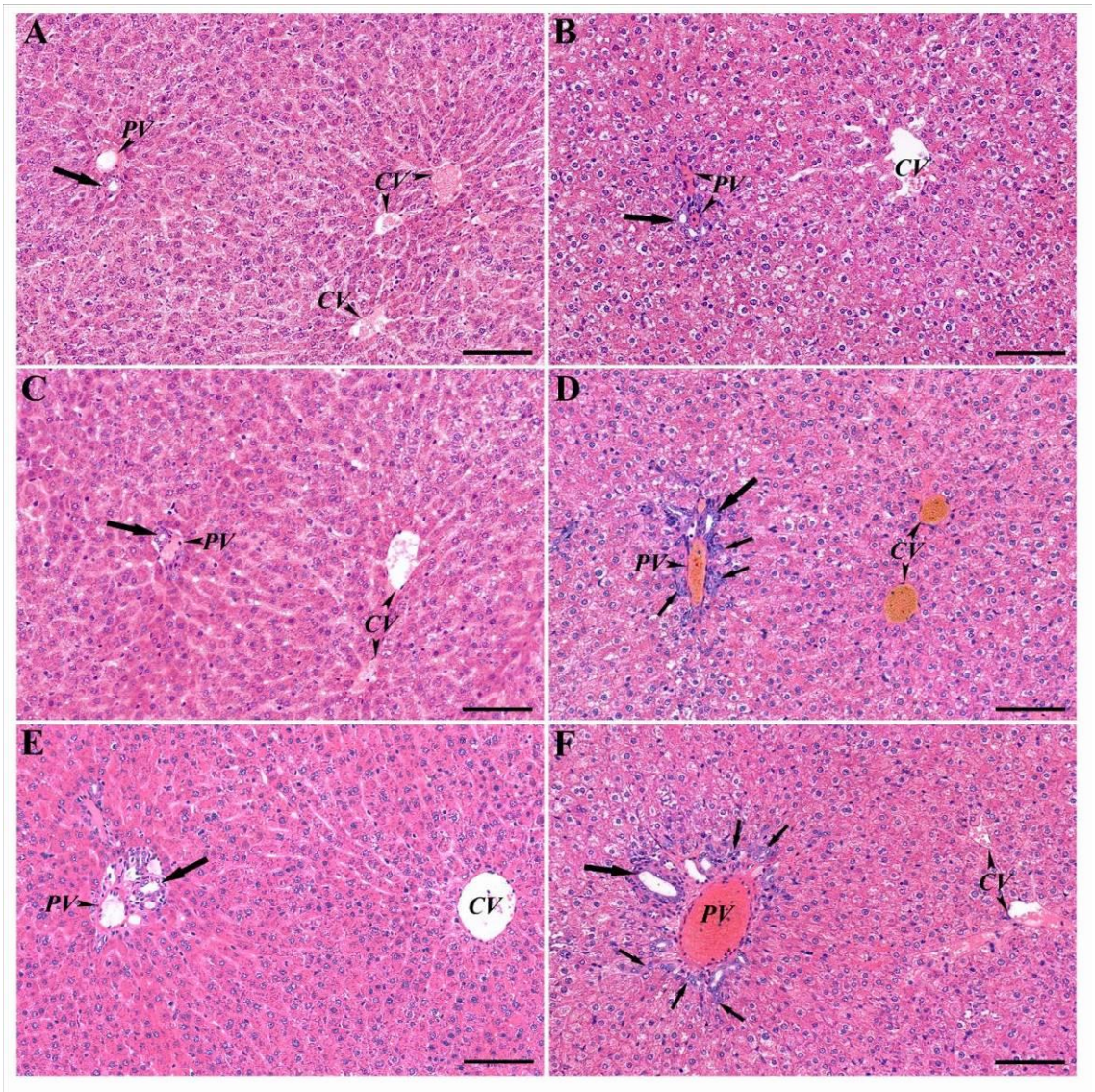

3. ábra: Szövettani eltérések a kólsav (A, C, E) és az AAF (B, D F) kezelések után 3 (A, B), 7 (C, D) illetve 10 (E, F) nappal. A kólsav hatására a májban szerkezeti változások nem figyelhetők meg egyik időpontban sem. Az AAF kezelés 7. és 10. napján gyér, ovális sejtes reakció jelent meg periportálisan (kis nyilak). A nagyméretű nyilak az epeutakat jelölik. PV: portális véna; CV centrális véna, Lépték: 100 µm.

A kontrollhoz képest (4. A ábra), az AAF/CA csoportba tartozó májak szövettani metszetein már a 3. napon kifejezett ovális sejtes proliferáció volt megfigyelhető (4. B ábra). A 7. napon típusos ovális sejtek alkotta csövek penetráltak a periportális májparenchymába, ez a 10. napon vált igazán kifejezetté (4. C, D ábra). Az ovális sejtek alkotta duktulusok környezetében, sokszor a duktulusok által körülvetten

sorokban vagy kisebb csoportokban hepatocytákra emlékeztető sejtek jelentek meg. Ezek a kis hepatocyták mindig az ovális sejtek közvetlen környezetében helyezkedtek el, bazofil cytoplazmájukban gyakran vakuolumok voltak megfigyelhetők a kioldódott zsír helyén (4. D ábra).

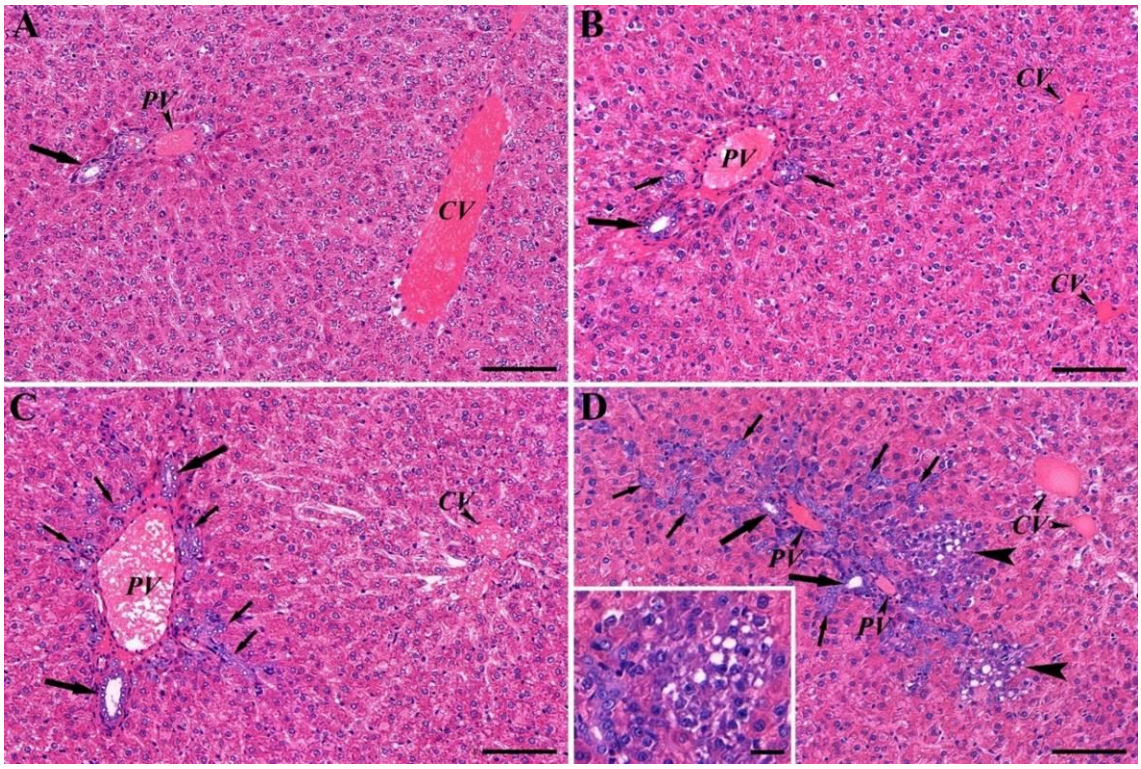

4. ábra: Szövettani eltérések az AAF/CA kezelés után. (A) HE festett metszet a kontroll májból, (B) 3 napos, (C) 7 napos és (D) 10 napos AAF/CA kezelés után. Az AAF/CA csoportba tartozó májak szövettani metszetein a 3. napon kifejezett ovális sejtes proliferáció volt megfigyelhető (B ábra). A 7. napon típusos ovális sejtek alkotta csövek penetráltak a periportális májparenchymába, ez a 10. napon vált igazán kifejezetté. Az ovális sejtek alkotta duktulusok környezetében hepatocytákra emlékeztető sejtek jelentek meg (nyílhegyek) (D képen nagyobb nagyítású felvétel). A kis hepatocyták bazofil cytoplazmájában gyakran vakuolumok voltak megfigyelhetők a kioldódott zsír helyén (D ábra). A kis nyilak az ovális sejtek alkotta duktusokat, a nagy nyilak az epeutakat jelölik. PV: portális véna; CV centrális véna, Lépték: 100 µm, a nagyobb nagyítás léptéke 20 µm.

Bár az OV-6 ellenanyag mely a citokeratin 14-et és a citokeratin 19-et festi meg (Bisgaard és mtsai 1993), az epeutakat is jelöli, az ovális sejtek markereként is ismeretes. Az epeutak és az ovális sejtes reakció (E/OS) kiterjedtségét az OV-6 által jelölt relatív terület meghatározásával számszerűsítettük (5. ábra, 7. A ábra).

Mivel az egyedfejlődés során a máj növekedése részben a májlebenykék méretének növekedésével valósul meg, a kontroll és a kólsav-csoportban az általunk vizsgált mindhárom időpontban az OV-6 pozitív terület relatív aránya fokozatosan csökkent. Az AAF és különösen az AAF/CA csoportban az OV-6 pozitív területek relatív aránya a vizsgált időpontokban fokozatosan emelkedett (5. ábra; 7. A ábra). Mivel az AAF/CA csoportban megjelenő, ovális sejtekből differenciálódó kis hepatocyták az OV-6 antitesttel nem jelölődtek, így ebben a csoportban az immunhisztokémiai reakció által festődő terület relatív nagysága alulértékelt.

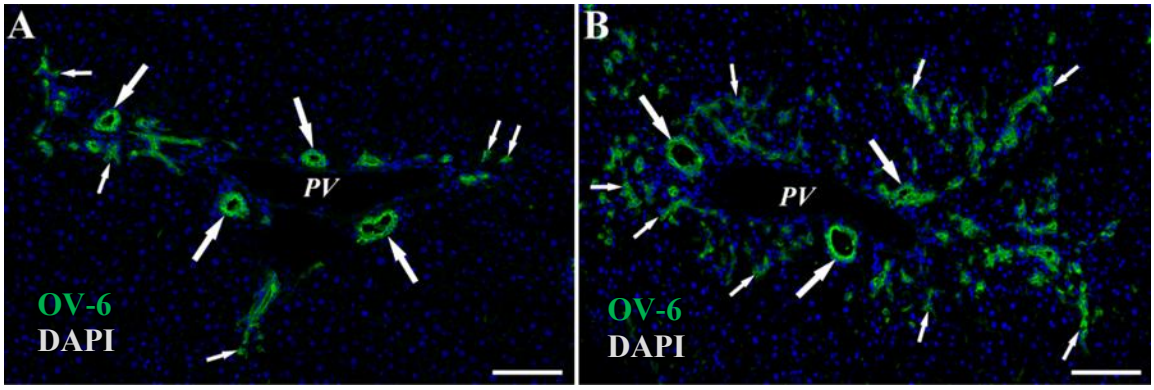

5. ábra: Az E/OS kiterjedtségének immunhisztokémiai vizsgálata: OV-6 (zöld) festéssel jól látható, hogy az AAF/CA csoportban a 3. (A) naphoz képest és 10. napon (B) kiterjedtebb ovális sejtes reakció figyelhető meg. PV: Portális véna; CV: Centrális véna; Lépték: 100 µm

1. 2. Az ovális sejtes proliferáció képes kompenzálni a májsejtek gátolt osztódását

Az állatok terminálása előtt 1 órával intraperitoneálisan beadott és az osztódó sejtek DNS-ébe inkorporálódó BrdU immunhisztokémiai festése az osztódó májsejteket és ovális sejteket is egyaránt jelölte. (6. ábra) Az ovális sejtek és az epeútkompartment élesen nem különül el egymástól, ezért a BrdU-index számolása során ezeket egyetlen

sejt-kompartmentként értékeltük (E/OS, epeúthámsejtek/ovális sejtek). A májsejtek elhelyezkedésük és magjuk mérete alapján könnyen felismerhetőek voltak. A kontroll csoportban (Co) az epeúthám/ovális sejt-kompartment osztódási aktivitása emelkedett (7. B ábra), a hepatocytáké pedig csökkent (7. C ábra), de ezek a változások statisztikailag nem bizonyultak szignifikánsnak (9. és 10. táblázatok). Az AAF-kezelés csökkentette a hepatocyták proliferációját, de ez a gátló hatás nem bizonyult tökéletesnek (7. C ábra); és ebben a kísérleti csoportban az epeúthámsejtek/ovális sejtek emelkedett proliferációs aktivitása magyarázza ezen kompartment számottevő kiterjedtségét az AAF kezelés hatására. Míg a kólsavas diéta hatására a májsejtek osztódási aktivitása ugyan jelentősen, de csak átmenetileg emelkedett, addig az AAF/CA csoportban a hepatocyták osztódási aktivitása nem változott szignifikánsan (7. C ábra; 10. táblázat). Összehasonlítva a kontroll csoporttal, az epeúthám/ovális sejtek proliferációs aktivitása minden vizsgált időpontban szignifikánsan magasabbnak bizonyult (7. B ábra, 9. táblázat).

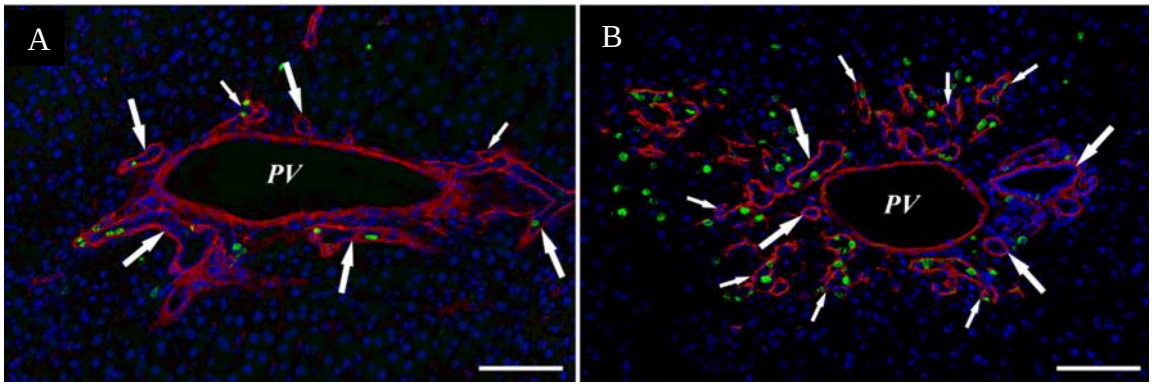

6. ábra: Reprezentatív képek a BrdU-index meghatározásához: BrdU (zöld), laminin (piros) és DAPI (kék). Az AAF/CA protokoll 3. napján (A) alacsony-, a 10. napon (B) a lamininnel határolt ovális sejtek élénk proliferációs aktivitása figyelhető meg.
Nagy nyilak az epeutakat jelölik, a kis nyilak az ovális sejtek alkotta duktusokat mutatják. PV: Portális véna; CV: Centrális véna; Lépték: 100 µm

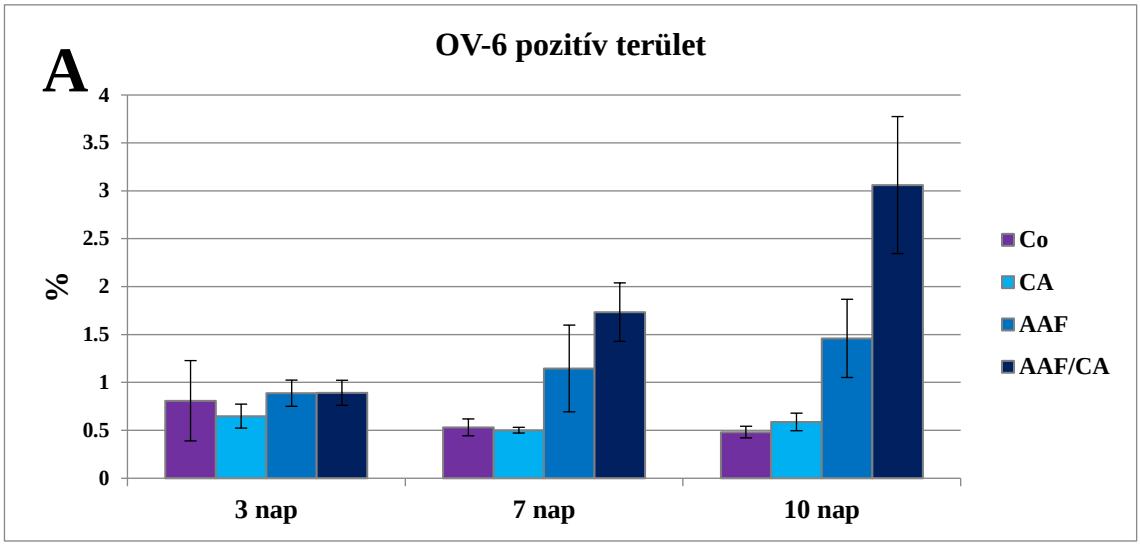
A
OV-6 pozitív terület
%
4
3.5
3
2.5
2
1.5
1
0.5
0
3 nap
7 nap
10 nap
Co
CA
AAF
AAF/CA

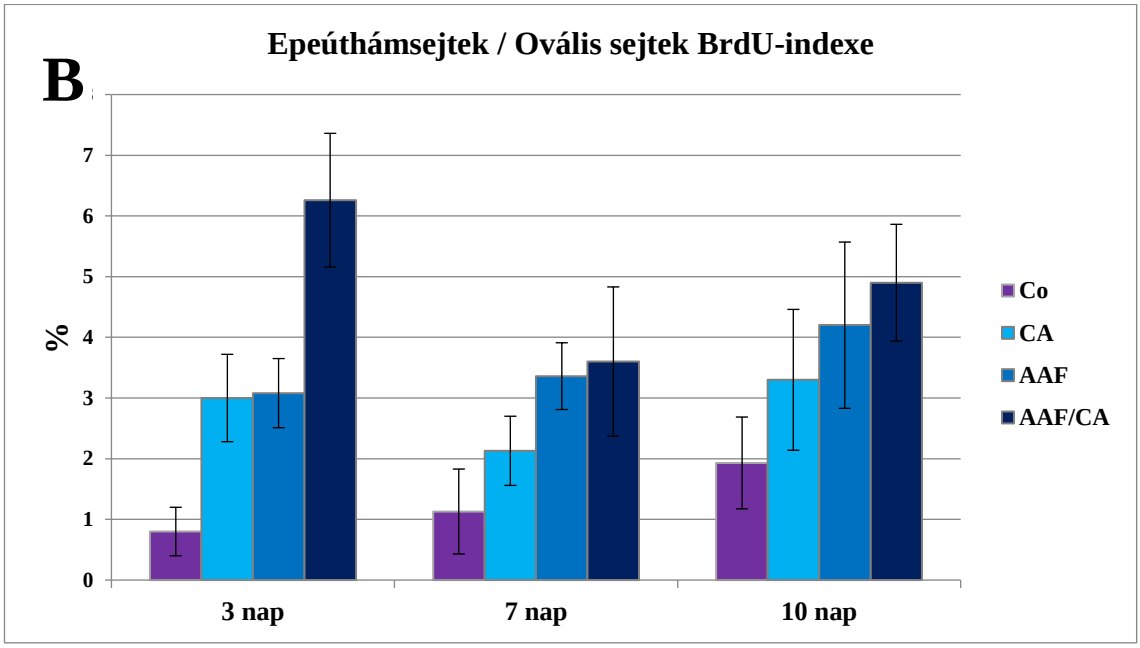
B
Epeúthámsejtek / Ovális sejtek BrdU-indexe
%
7
6
5
4
3
2
1
0
3 nap
7 nap
10 nap
Co
CA
AAF
AAF/CA

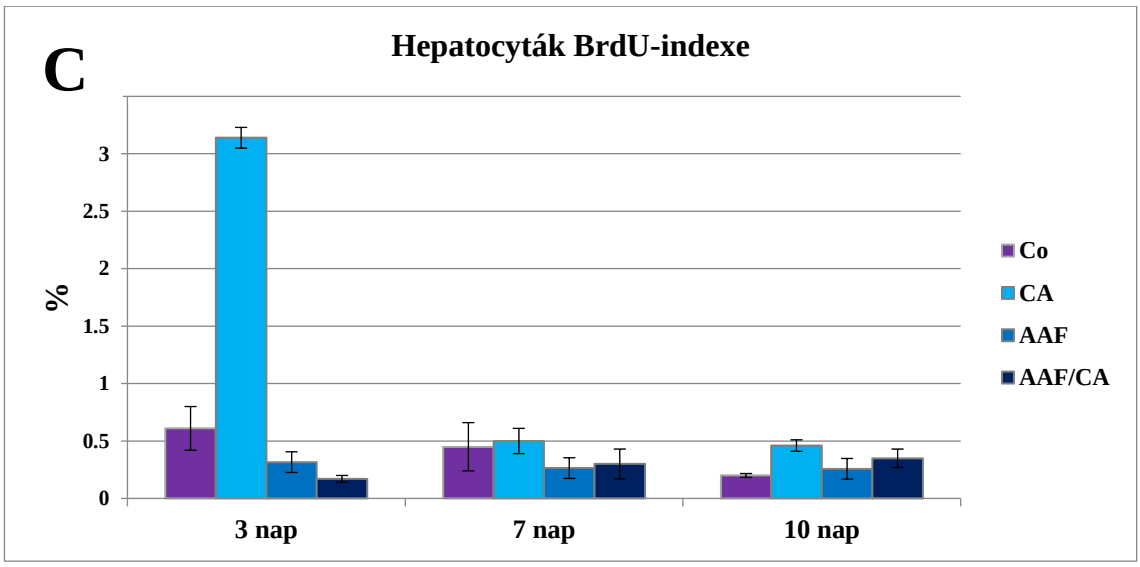
C
Hepatocyták BrdU-indexe
%
3
2.5
2
1.5
1
0.5
0
3 nap
7 nap
10 nap
Co
CA
AAF
AAF/CA

7. ábra: A morfológiai változások morfometriai eredményei. (A) Az OV-6 pozitív területek kiterjedése a kísérleti csoportokban. A Co (kontroll) csoportban az egyedfejlődés során a májlebenykék növekedése miatt az OV-6 pozitív területek relatív aránya csökkent. Az AAF és az AAF/CA csoportokban az OV-6 antitesttel jelölt területek fokozatosan növekedtek. Az ovális sejtekből differenciálódó kis hepatocytákat az OV-6 antitest nem jelöli, ezért az AAF/CA csoportban a duktulusok által elfoglalt terület nagysága alulértékelt. (B) Az epeúthámsejtek/ovális sejtek valamint a hepatocyták (C) BrdU-indexe. A kontroll (Co) csoportban az E/OS osztódási aktivitása emelkedett, míg a hepatocytáké csökkent. Az AAF kezelt csoportban a hepatocyták proliferációja csökkent, az E/OS-kompartmenté emelkedett. A kólsavas diétán tartott patkányok májában átmenetileg emelkedett a hepatocyták osztódási aktivitása, míg az E/OS emelkedett proliferációt mutattak. Az AAF/CA kezelésben részesülő patkányok májában a májsejtek osztódási aktivitása nem mutatott szignifikáns változást, az E/OS osztódási aktivitása azonban minden időpontban szignifikánsan magasabb volt a kontroll csoporthoz képest (9. táblázat). Az ábrákon a mérési eredmények átlagát jelöltük a szórás feltüntetésével.

8. táblázat: Az OV-6 festés (területi százalék) varianciaanalízisének (egyirányú ANOVA) eredményei.

Napok	***Összehasonlítás***	***p-érték***
3.nap	CA és Co	0,563
	AAF és Co	0,727
	AAF/CA és Co	0,758
7.napok	CA és Co	0,621
	AAF és Co	0,065
	AAF/CA és Co	**0,0001**
10.nap	CA vs. Control	0,122
	AAF és Co	**0,007**
	AAF/CA és Co	**0,0003**

9. táblázat: Az E/OS BrdU-index varianciaanalízisének (egyirányú ANOVA) eredményei, a félkövéren szedett értékek statisztikailag szignifikánsnak bizonyultak.

Napok	*Összehasonlítás*	*p-érték*
3. nap	**CA és Co**	**0,009**
	AAF és Co	**0,001**
	AAF/CA és Co	**0,001**
7.nap	CA és Co	0,129
	AAF és Co	**0,002**
	AAF/CA és Co	**0,011**
10. nap	CA és Co	0,24
	AAF és Co	**0,042**
	AAF/CA és Co	**0,001**

10. táblázat: A hepatocyta BrdU-index varianciaanalízisének (egyirányú ANOVA) eredményei; a félkövéren szedett értékek statisztikailag szignifikánsnak bizonyultak.

Napok	*Összehasonlítás*	*p-érték*
3.nap	**CA és Co**	**3,566E-05**
	AAF és Co	**0,024**
	AAF/CA és Co	**0,018**
7.nap	CA és Co	0,771
	AAF és Co	0,119
	AAF/CA és Co	0,185
10.nap	**CA és Co**	**8,386E-05**
	AAF és Co	0,332
	AAF/CA és Co	**0,019**

1. 3. Az AAF/CA kezelés az ovális sejtek differenciációját eredményezi

Az ovális sejtek az epeutakban elhelyezkedő szomatikus őssejtek leszármazottjainak tekinthetőek, ennél fogva számos morfológia és immunhisztokémiai hasonlóságot mutatnak az epeúthámsejtekkel. A két sejttípus elsősorban az elhelyezkedésük és fenotípusuk alapján különíthető el. Az ovális sejtekre jellemző szövettani, immunhisztokémiai jellegzetességek azonosíthatóak voltak azokon a sejteken, melyek az AAF/CA kezelés hatására jelentek meg a patkánymájak parenchymájában. Az ovális sejtek, szűk lumenű csöveket vagy duktulusokat formáltak, a duktulusokat alkotó sejteken immunhisztokémiai vizsgálatokkal, az ovális sejtekre jellemző AFP és DLK1 expressziót tudtunk kimutatni (8. A és B ábra).

A duktulusok körül dezmin/sima izom aktin immunhisztokémiai reakcióval élénken jelölődő myofibroblastokat azonosítottunk (8. C és D ábra). A duktulusok az ovális sejtekre jellemzően bazális membránnal határolva a parenchyma májsejtjein végződtek. Az AAF/PH modellben gyakran megfigyelt jellegzetes, metszlapon „U” alakú bazális membrán több helyütt megfigyelhető volt (8. C és D ábra).

A duktulusok környezetében elhelyezkedő bazofil cytoplazmájú kis hepatocyták körül bazális membrán már nem volt azonosítható. Ezeknek a differenciálódó májsejteknek az alacsony endogén biotin tartalmát jelzi a halvány festődésük streptavidinnal, ugyanakkor ez a jelölődés elkülöníti őket a környező parenchyma érett májsejtjeitől is (8. E ábra). Emellett a májsejtekre jellemző HNF-4 élénk magi expressziója volt megfigyelhető, mely egyértelműen jelzi hepatocyta irányú differenciációjukat (8. F ábra).

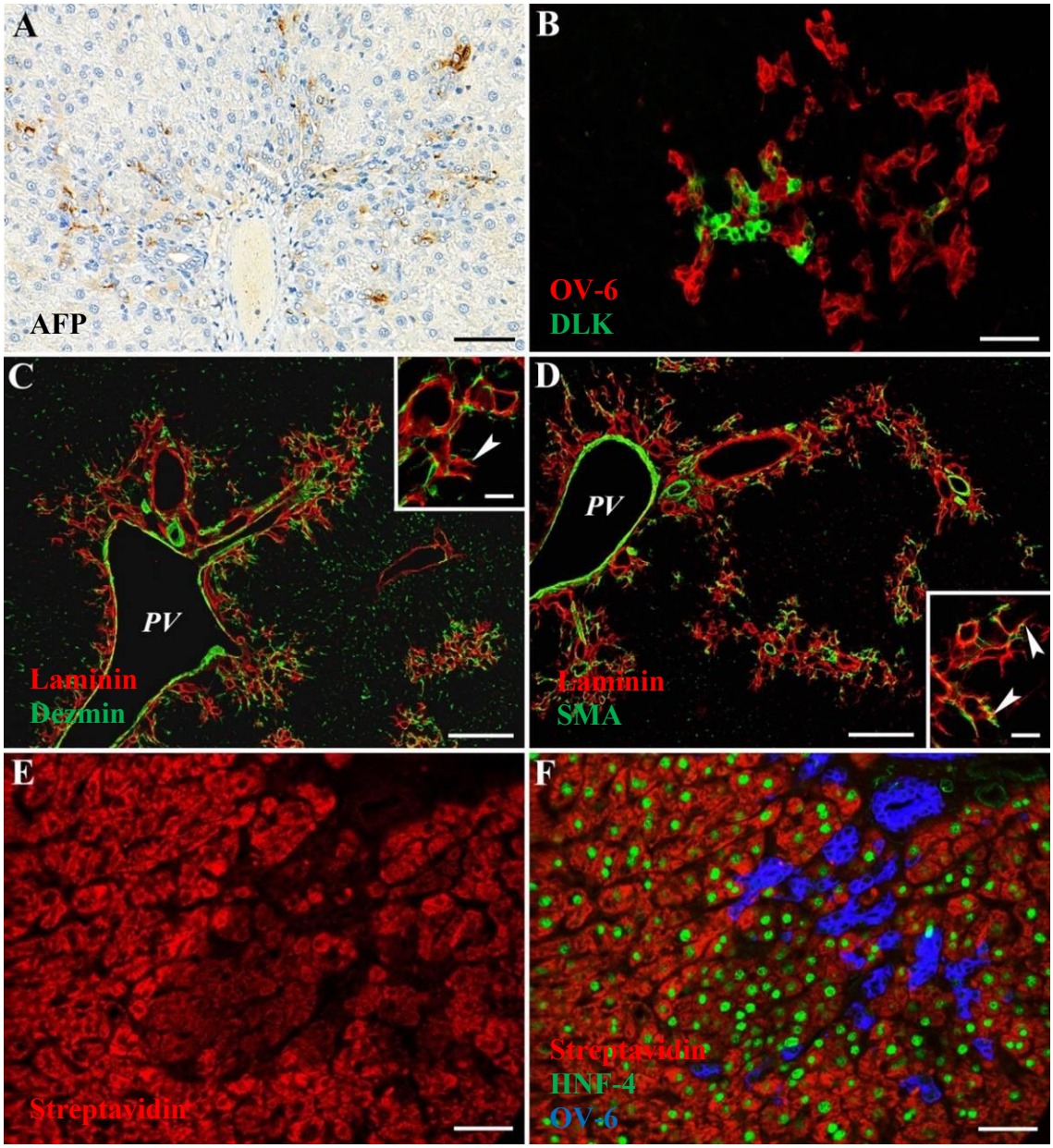

8. ábra: Az ovális sejtek és a kis hepatocyták jellemzése 10 napos AAF/CA kezelés után. (A) Bouin-fixált mintából készül metszeten látható az AFP pozitív ovális sejtek alkotta duktulusok beterjedése a parenchymába a portális területek felől. Lépték 50 µm. (B) OV-6 (piros) és DLK1 (zöld) fluoreszcens jelölés fagyasztott metszeteken. Számos DLK1 pozitív sejt figyelhető meg az OV-6 pozitív duktulusokban. Lépték: 50 µm. (C) Laminin (piros) és dezmin (zöld) fluoreszcens immunhisztokémiai festés fagyasztott metszeteken. A laminin pozitív bazális membránnal körülvett duktusok körül dezmin pozitív sejtek figyelhetők meg. A nagyobb nagyítású kép az ovális sejtek májsejteken végződő tipikus „U”-alakú laminin pozitív bazális membránját (nyíl) mutatja. PV:

portális véna. Lépték: 200 µm, nagyobb nagyítású kép 25 µm. (D) Fagyasztott metszeten laminin (piros) és SMA (zöld) fluoreszcens festés. A laminin pozitív bazális membránnal körülvett duktulus SMA pozitív myofibroblastok kíséretében terjednek be a parenchymába a portális területek felől. A nagyított képen szintén a duktulust határoló laminin pozitív bazális membrán „U”-alakú végződését láthatjuk. PV: portális véna. Lépték: 200 µm Nagyított kép léptéke: 25 µm. (E) Streptavidin-TRITC-el jelölt fagyasztott metszet a hepatocytákban levő endogén biotin kimutatására. Az alacsony endogén biotin tartalmú kis hepatocytákat (halványpiros) magasabb biotin tartalmú (élénkpiros) hepatocyták veszik körül. Lépték: 100 µm. (F) HNF-4 (zöld) és az OV-6 (kék) fluoreszcens jelölés (ugyanez a terület látható az E-ábrán is). Az alacsony biotin tartalmú kis hepatocyták magjai HNF-4 pozitívak. A differenciálódó, alacsony biotin tartalmú kis hepatocyták az OV-6 pozitív duktulusok közvetlen közelében (mellett) vannak. Lépték: 100 µm.

1. 4. Az AAF érzékenyíti az őssejteket a kólsavra

Ahhoz, hogy az AAF illetve a kólsav kezelés májsejtekre és epeúthámsejtekre kifejtett hatásait szeparáltan vizsgálhassuk, az általunk felállított kísérleti csoportok 10 napos időpontjánál külön-külön lézermikrodisszekáltuk a hepatocytákat és a progenitor sejteket is tartalmazó epeúthámsejt/ovális sejt kompartmentet. A lézermikrodisszekált szövetből RNS-t izoláltunk majd meghatároztuk a két legfontosabb epesavreceptor, a TGR5 és az FXR relatív génexpressziós szintjét. Míg a TGR5 szintje mindkét sejtpopulációban és minden kísérleti csoportban csökkent a kontrollhoz képest (9. A ábra, 10. táblázat), addig az AAF/CA csoportban az FXR szintje az epeúthám/ovális sejteken (E/OS) emelkedett és csökkent a májsejteken (9. B ábra, 10. táblázat).

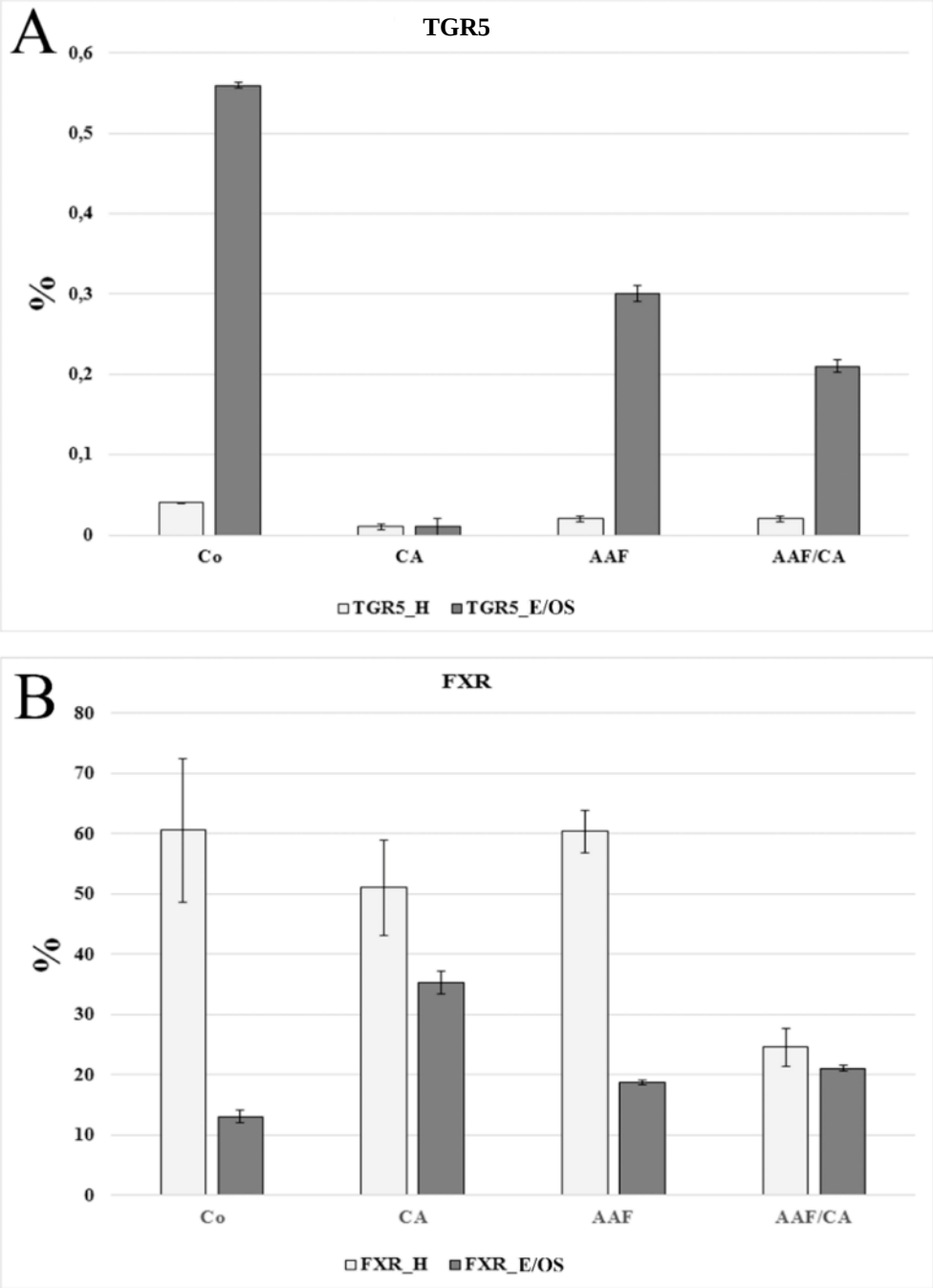

9. ábra: Az epesav receptorok és a szeneszcenciához kapcsolódó fehérjék relatív mRNS szintje. (A) alapján, a mikrodisszekált hepatocytákban (H) és az epeúthámsejtekben/ovális sejtekben (E/OS) a kísérlet 10. napján: Míg a TGR5 szintje mindkét sejtpopulációban és minden kísérleti csoportban csökkent a kontrollhoz képest, addig az AAF/CA csoportban az FXR szintje az epeúthám/ovális sejteken emelkedett és csökkent a májsejteken. Az oszlopok a mérések átlag értékeit jelölik, a szórás feltüntetésével.

10. táblázat: A lézermikrodisszekált minták QRT-PCR adatainak statisztikai elemzéséhez használt Welch-féle két mintás t-teszt (kétoldalas) eredményei.

Gén	**Sejt-kompartment**	**Összehasonlítás**	**p-érték**
TGR5	**H**	**Co és CA**	**0,011**
TGR5	**H**	**Co és AAF**	**0,041**
TGR5	H	Co és AAF/CA	0,085
TGR5	**E/OS**	**Co és CA**	**0,007**
TGR5	**E/OS**	**Co és AAF**	**0,0009**
TGR5	**E/OS**	**Co és AAF/CA**	**8,74E-05**
FXR	H	Co és CA	0,301
FXR	H	Co és AAF	0,955
FXR	**H**	**Co és AAF/CA**	**0,028**
FXR	**E/OS**	**Co és CA**	**0,001**
FXR	**E/OS**	**Co és AAF**	**0,04**
FXR	**E/OS**	**Co és AAF/CA**	**0,02**

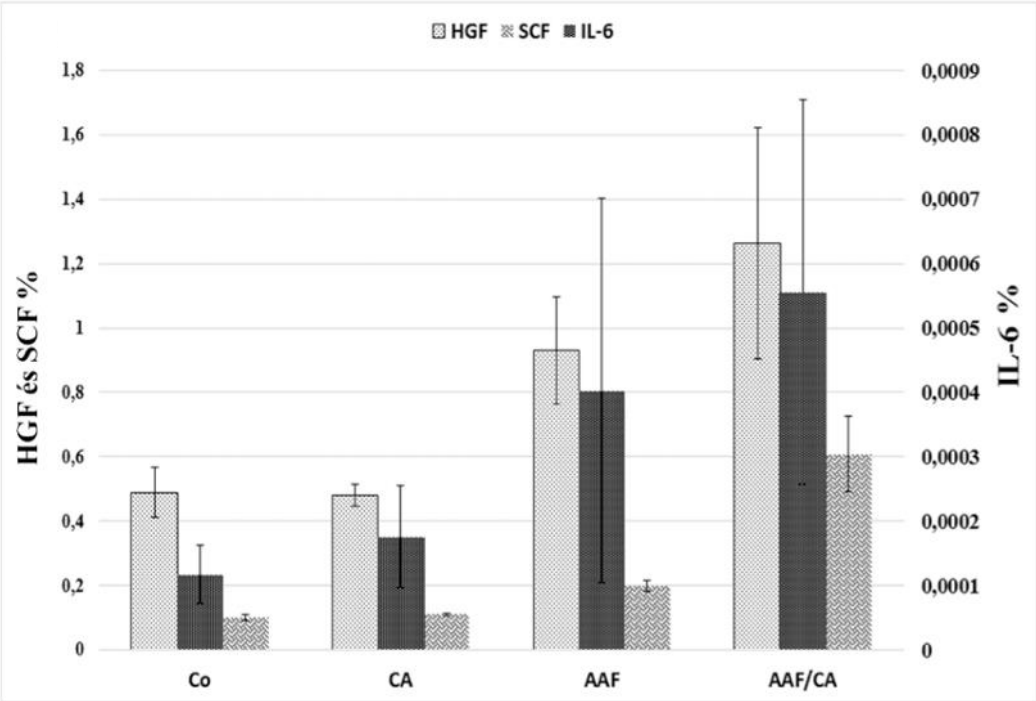

9. ábra: Az IL-6, SCF és HGF mRNS expressziója, QRT-PCR alapján a teljes májmintákban a kísérlet 10. napján. A szeneszcencia-asszociált HGF, IL-6 és az SCF mRNS expressziója is szignifikáns mértékben emelkedett az AAF/CA csoportban (11. táblázat). Az oszlopok a mérések átlag értékeit jelölik, a szórás feltüntetésével.

A teljes májból izolált RNS QRT-PCR vizsgálata azt mutatta, hogy AAF kezelés hatására a szeneszcencia-asszociált faktorok, mint a HGF és SCF relatív génexpressziós szintje szignifikánsan emelkedett (10. ábra, 11. táblázat), ugyanakkor a TNFR1, IFN-gamma, valamint a Yap célgének, a CTGF és survivin szintje nem változott szignifikánsan (12. táblázat).

11. táblázat: A teljes májmintákból nyert QRT-PCR adatok statisztikai elemzéséhez használt Welch-féle kétmintás t-teszt eredményei (egyoldalas)

Gén	**Összehasonlítás**	**p-érték**
HGF	Co és CA	0,49
HGF	**Co és AAF**	**0,03**
HGF	**Co és AAF/CA**	**0,03**
SCF	Co és CA	0,23
SCF	**Co és AAF**	**0,003**
SCF	**Co és AAF/CA**	**0,002**
IL-6	Co és CA	0,26
IL-6	Co és AAF	0,37
IL-6	**Co és AAF/CA**	**0,01**

12. táblázat: A Yap-célgének [Birc5 (survivin) és a kötőszöveti növekedési faktor (CTGF)] és a szeneszcencia-asszociált faktorok (IFNγ, TNFR1) relatív mRNS-szintje

	Birc5 (survivin)	**CTGF**	**IFNγ**	**TNFR1**
Co	10,41+/-3,46	0,44+/-0,15	0,001+/-0,0005	0,18+/-0,05
CA	6,3+/-1,42	0,29+/-0,005	0,0009+/-5,7E-05	0,23+/-0,15
AAF	8,05+/-5,05*(Co)	0,46+/-0,07	0,001+/-0	0,14+/-0,07
AAF/CA	10,6+/-6,69	0,57+/-0,14	0,0009+/-0,0001	0,3+/-0,06*(Co)

Az adatok átlagként ± az átlag szórásaként vannak feltüntetve * $p < 0,05$

2. A kolin deficiens etioninnal kiegészített (CDE) - diéta hatására kialakuló duktuláris reakció befolyásolása Imatinibbel

A kontroll csoportba tartozó egereket 6 hétig CDE diétán tartottuk, a kezelt csoportba tartozó állatok a CDE diéta mellett Imatinib terápiában is részesültek.

2. 1. Szerkezeti változások a májban

Az Imatinib-kezelt állatok májának relatív tömege valamivel magasabb volt, mint a kontrolloké, de a különbség statisztikailag nem volt szignifikáns (13. táblázat).

13. táblázat: A CDE- és a CDE+ Imatinib csoportokban mért adatok és eredmények összefoglaló táblázata. Azokat az eredményeket jelöltük csillaggal (*), melyek a két csoport között szignifikáns különbséget mutattak. Szignifikáns különbség volt a periportális kis hepatocyták és a pericentrálisan elhelyezkedő nagy hepatocyták proliferációs aktivitása között mindkét csoportban (CDE;**) és (CDE+ Imatinib;***).

	CDE - csoport	***CDE + Imatinib-csoport***
Relatív májtömeg (%)	4.63 ± 0.11	5.4 ± 0.43
CK-19 (%)	8.97 ± 0.7*	5.21 ± 1.03*
Desmin (%)	18.01 ± 0.61*	14.5 ± 0.67*
PDGFR-β (%)	9.66 ± 2.23*	3.73 ± 3.09*
Picro-sirius vörös (%)	8.99 ± 0.4*	3.85 ± 0.48*
Periportális kis és nagy hepatocyták aránya (%)	18.61 ± 2.15*	36.64 ± 5.07*
Periportális kis hepatocyták proliferációs aktivitása (%)	3.93 ± 0.27*,**	8.32 ± 1.18*,***
Pericentrális nagy hepatocyták proliferációs aktivitása (%)	1.44 ± 0.16*,**	4.01 ± 0.56*,***

A májparenchyma „funkcionális térképének” meghatározásához három zonális paraméter eloszlását vizsgáltuk. A hepatocyták endogén biotin tartalma magasabb a periportális sejtekben, míg a CYP2E1 preferenciális pericentrális expressziót mutat normál egérmájban. Ez a zonalitás szinte teljesen elveszett a CDE-diétán tartott állatok májában (11. A, C ábra). Imatinib kezelés hatására a zonalitás megtartottsága figyelhető meg (11. B, D ábra). Ettől eltérően azonban a zsíros degeneratio súlyosabb volt az Imatinib-kezelésben részesülő állatok májában (11. F ábra).

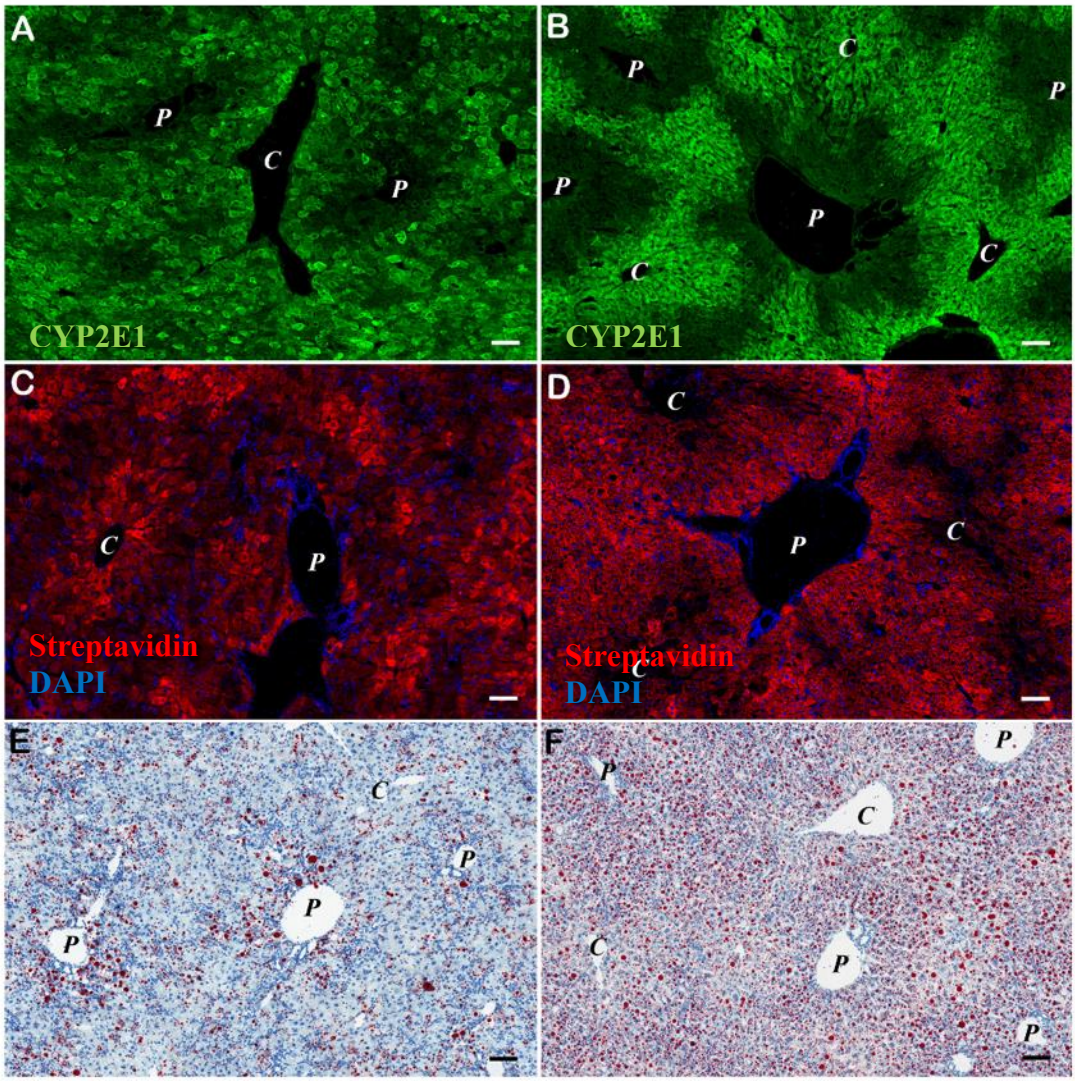

11. ábra: A májlebenyke zonalitásának és a szteatózis mértékének vizsgálata. A, C és E CDE csoport; B, D és F CDE+Imatinib csoport. (A és B) CYP2E1 (zöld), (C és D) Streptavidin-TRITC (piros) és DAPI (kék) fluoreszcensen jelölt reakciók, valamint (E és F) oil-o-red festés. Az Imatinib kezelt csoportban a máj zonalitásának megtartottsága

figyelhető meg. A CYP2E1 (zöld) pericentrális expressziója (B) és az endogén biotin (piros) periportális eloszlása figyelhető meg az Imatinibbel kezelt állatokban (D), míg a csak CDE-diétán tartott egerekben ez a zonalitás nem figyelhető meg (A és C). A szteatózis foka megemelkedett az Imatinibbel kezelt állatokban, (F). P: portális véna, C: centrális véna.

2. 2. A májsejtek és a duktuláris reakció jellemzése

Immunhisztokémiai vizsgálatok

Mind a májsejtek méretében mind pedig a duktuláris reakció mértékében jelentős eltéréseket tapasztaltunk az Imatinib-kezelésben részesült CDE diétán tartott állatok májában. A legszembetűnőbb különbség a kis májsejtek tömeges megjelenése volt a periportális zónában. Ezek a kis hepatocyták nem olyan élesen határolódtak el a szomszédos parenchymától, mint a hepatocarcinogenezis modellek preneoplasticus „gócai”, de könnyen megkülönböztethetők voltak a polymorph megjelenésű, nagy hepatocytáktól.

A kontroll, csak CDE-diétában részesült állatok májában is megfigyelhetők voltak periportálisan elhelyezkedő kis májsejtek, de ezek nem képeztek összefolyó mezőket.

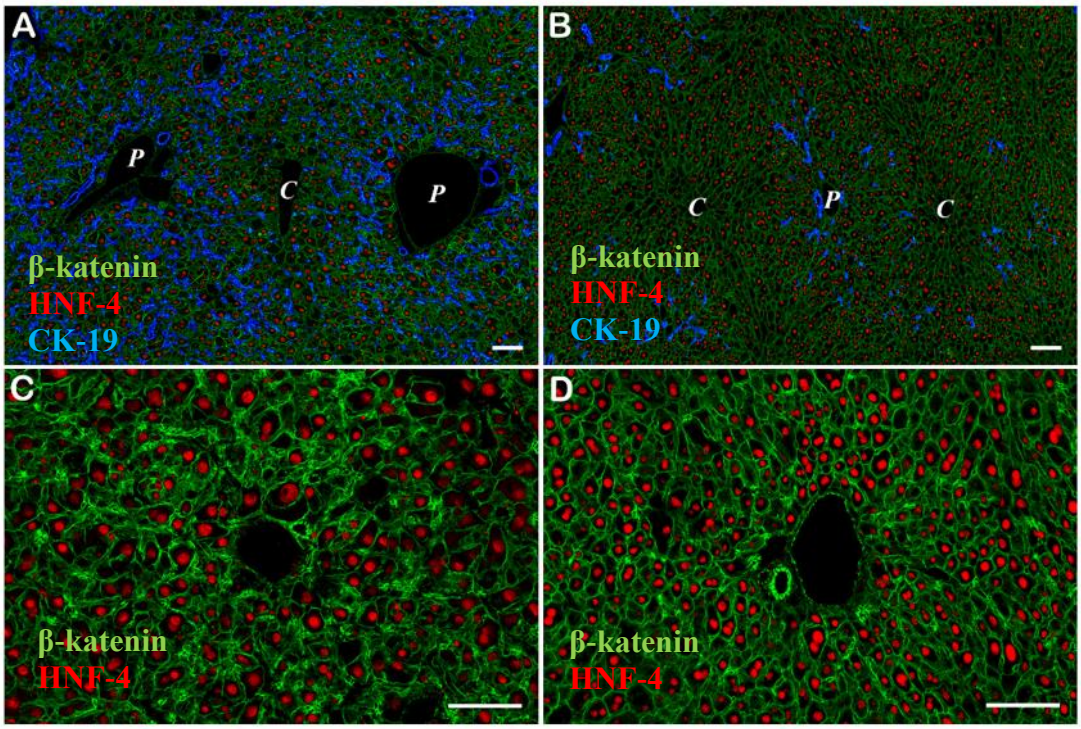

12. ábra: Az Imatinib hatása a duktuláris reakcióra és a hepatocytákra a CDE-diétán tartott (A és C) valamint a CDE diétán tartott, Imatinibbel kezelt (B és D) egerekben. (A) A CDE-diétán tartott állatok májából készült metszeteken számos duktulus (CK-19, kék) figyelhető meg a májparenchymában. (B) Az Imatinibbel kezelt állatok májában jelentősen csökkent a duktuláris reakció kiterjedése. A sejtmembránt β-kateninnel (zöld), a hepatocyták magjait HNF-4 (piros) fluoreszcens festéssel tettük láthatóvá. P-vel a portális vénaágat, C-vel a centrális vénát jelöltük. (C és D): A metszeteken β-katenin (zöld) és HNF-4 (piros) fluoreszcens festés látható. A portális véna körül emelkedett számban figyelhetők meg kis hepatocyták, melyek száma tovább emelkedik az Imatinib-kezelt (D) csoportban. Lépték:100 µm

A kontroll és az Imatinib-kezelt állatok májában azonosított hepatocyták méretbeli különbségének számszerűsítéséhez a sejtmembránt β-katenin immunfestéssel tettük láthatóvá (12. ábra). Morfometriai analízissel az egyes periportális hepatocyták becsült átmérőjét hisztogramon ábrázoltuk (13. ábra), és az Imatinib-kezelést követően nyilvánvaló eltolódás volt megfigyelhető a kisebb sejtméret felé. Ha a kis- és nagy

hepatocyták közötti határt 22 µm átmérőre állítottuk be, a kis hepatocyták aránya szignifikánsan magasabb volt az Imatinib-kezelt állatokban (13. táblázat).

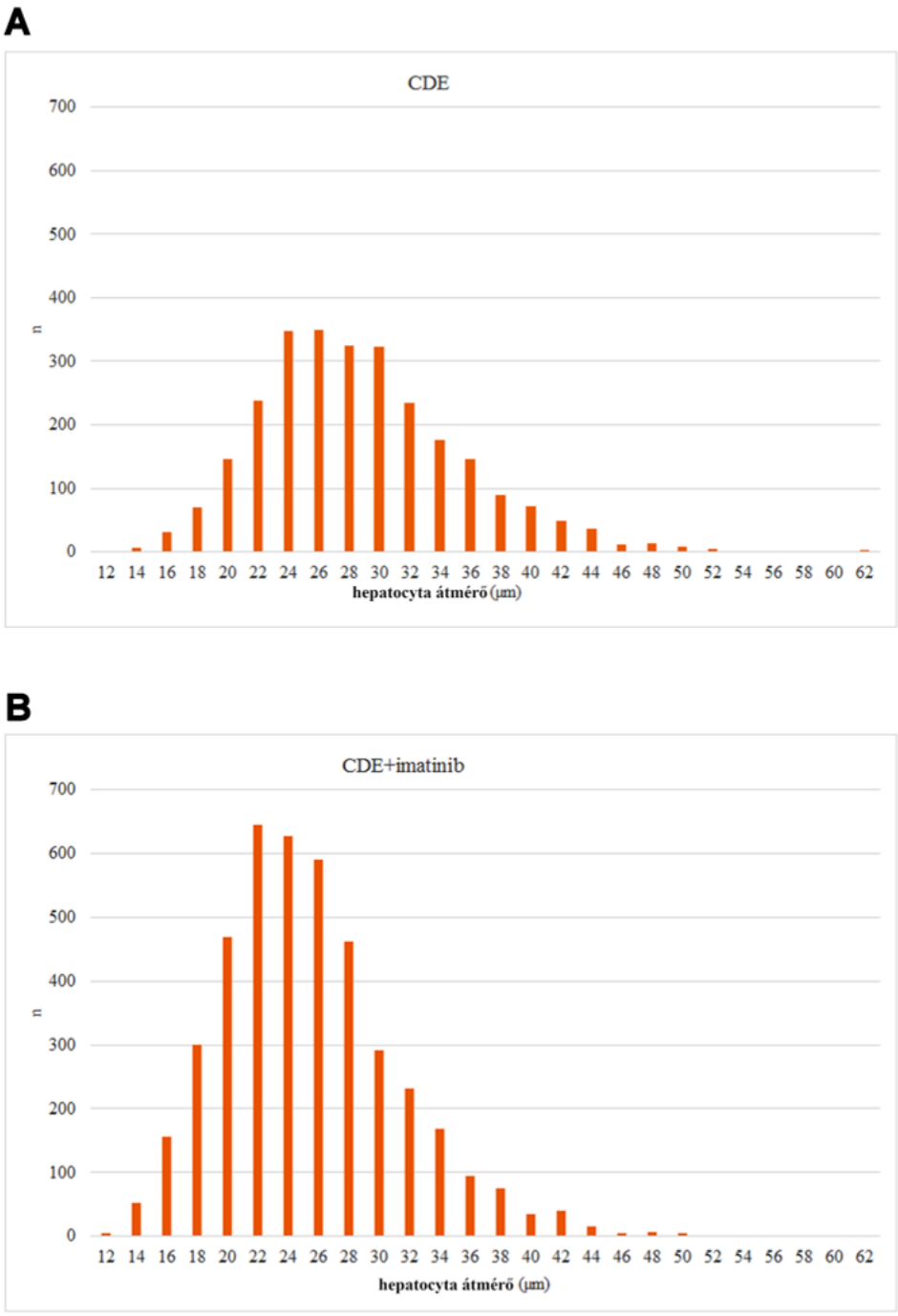

13. ábra: A hepatocyták becsült átmérője a portális terektől 200 µm távolságban a CDE, (A) és a CDE+Imatinib (B) állatcsoportokban (B). Az Imatinibbel kezelt csoportban a kisméretű hepatocyták nagyobb számban fordulnak elő.

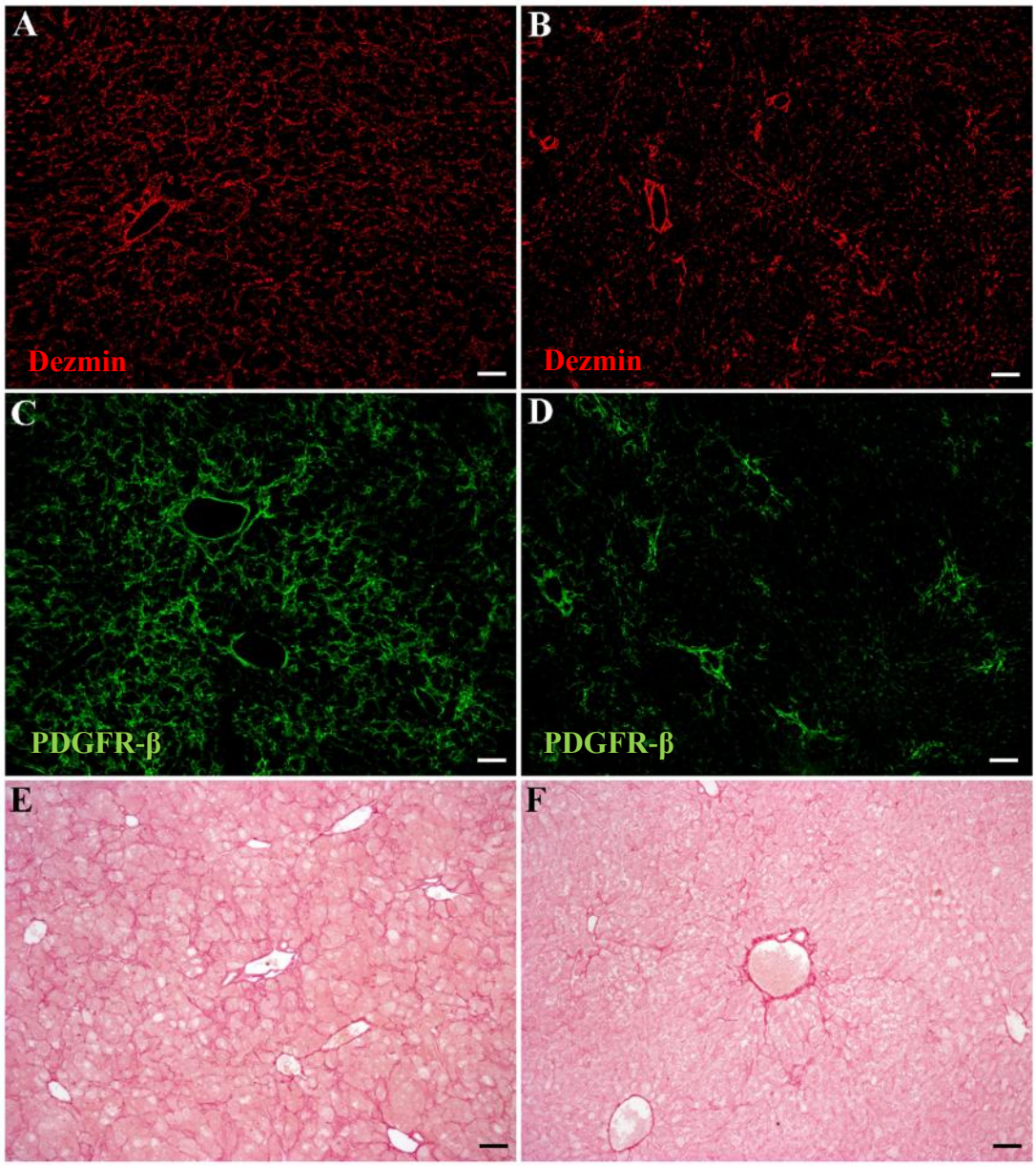

14. ábra: Az Imatinib hatása a myofibroblastokra és a fibrózis megjelenésére a CDE-diétán tartott egerekben. CDE-csoport: A, C, E, és a CDE+Imatinib csoport; B, D, F állatok májából készült dezmin (A és B), és PDGFR-β (C és D) fluoreszcens festés fagyasztott metszeteken, valamint picro-sirius vörös festés (E és F) paraffinba ágyazott metszeteken. Az Imatinib kezelés hatására a dezmin, és a PDGFR-β-pozitív myofibroblastok által elfoglalt terület csökkenése figyelhető meg, amivel párhuzamosan a fibrózis mértéke is csökken.

Morfometriai vizsgálatainkat CK-19 (12. A és B ábra) és dezmin (14. A és B ábra) immunfestés után a duktuláris reakció mértékének és a myofibroblastok által elfoglalt terület nagyságának a meghatározására végeztük. Az Imatinib-kezelt állatok májában mind a duktuláris reakció mértéke, mind pedig a myofibroblastok által elfoglalt terület szignifikánsan alacsonyabbnak bizonyult (13. táblázat).

2. 3. Génexpressziós vizsgálatok

Morfológiai megfigyeléseinket teljes mértékben alátámasztotta a fagyasztott mintákból izolált mRNS QRT-PCR vizsgálata.

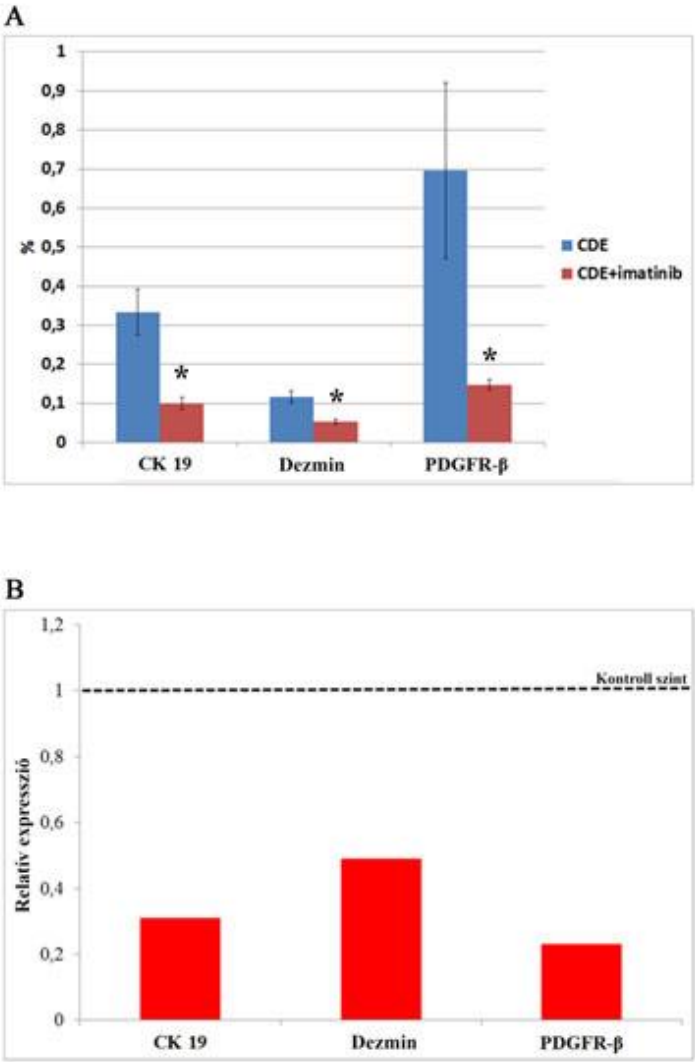

15. ábra: (A) A CK-19, dezmin, SMA és a PDGFR-β relatív mRNS expressziója az CDE- és a CDE + Imatinib csoportok egész májából nyert mintákból, QRT-PCR

analízis alapján. A CK-19, dezmin, SMA és a PDGFR-β relatív expressziókat a GAPDH szintjéhez (100%) normalizáltuk. Az oszlopok a $2^{-\Delta CT}$ értéket jelölik. (B) Az Imatinib kezelt állatok CK-19, dezmin, SMA és a PDGFR-β expresszióját CDE-diétán tartott egerek mRNS szintjére vonatkoztatva is meghatároztuk. A CDE csoportot szaggatott vonal jelzi, míg az Imatinib kezelt állatokból vett mintát a piros oszlopok jelölik. Az oszlopok a $2^{-\Delta\Delta CT}$ értéket jelölik. * $p < 0,05$

A CK-19, a dezmin, a simaizom-aktin (SMA) és a PDGFR-β relatív mRNS-expressziós szintje szignifikánsan alacsonyabb volt az Imatinib-kezelt egerekben (15. A ábra). A kontroll csoporthoz képest az Imatinib kezelés a CK-19, a dezmin, az SMA és a PDGFR-β mRNS expresszió szintjének jelentős csökkentését indukálta; mindközül a PDGFR-β expresszió szintjének csökkenése volt a legszembetűnőbb (15. B ábra).

2. 4. A kis hepatocyták jellemzése

A kisméretű parenchymális sejtek élénk magi hepatocyta nukleáris faktor 4 (HNF-4) pozitivitása alátámasztotta hepatocyta-irányú elkötelezettségüket. A BrdU beépülési arány mindkét csoportban szignifikánsan magasabb volt a periportálisan elhelyezkedő kis hepatocytákban, mint a pericentralis nagyméretű májsejtekben. Ezen kívül a CDE diétán tartott állatokhoz képest az Imatinib-kezelt állatokban a kis hepatocyták proliferációs aktivitása magasabbnak bizonyult (13. táblázat). A mikrodisszekált mintáink ciklin D1 expressziójának QRT PCR-analízise szintén alátámasztotta a kis hepatocyták magas proliferatív aktivitását (2,4% a kis hepatocytákban és 1,335% a nagy hepatocytákban). Összehasonlítva az albumin és a PPARα relatív génexpressziós szintjét szintén eltérést tapasztaltunk a kismájsejtek és a nagymájsejtek között (albumin: 1922% vs. 1535,5%; PPARα: 3,65% vs. 4,95%).

V. MEGBESZÉLÉS

Az AAF/CA kezelés ovális sejtes proliferációt eredményez fiatal patkányokban

Az egyik legtöbbet tanulmányozott ovális sejtes proliferációval járó kísérletes modellben, ha a hepatocyták osztódását gátoljuk AAF-fel, akkor a parciális hepatektómiát követő regeneratív szignál elégséges masszív duktuláris reakció kiváltására (Tetamatsu és mtsai 1984, Evarts és mtsai 1989). Ha az egyedfejlődés viszonylag késői fázisában 4 hetes, 60-70 g testtömegű patkányokat kezeltünk testtömeghez viszonyítva az AAF/Ph kísérletben alkalmazottal azonos dózisú AAF-fel a válaszreakció hasonló volt, de jelentős különbségeket is megfigyeltünk. Az AAF gátolta a hepatocyták osztódását, továbbá előidézett kismértékű periportális biliáris sejtproliferációt, de nem alakult ki nyilvánvaló, a parenchymát is masszívan érintő ovális sejtes proliferáció. Ha viszont az AAF kezelést kombináltuk kólsav- dúsított diétával (Huang és mtsai 2006, Fan és mtsai 2014), ami ismerten elősegíti mind a hepatocyták, mind az ovális sejtek osztódását, akkor már 7 nappal a kezelés kezdete után típusos ovális sejtes proliferáció alakult ki, ami később tovább fokozódott.

Az ovális sejtes reakció morfológiai megjelenése szinte tökéletesen megegyezett a két modellben. A fiatal állatok májában is az ovális sejtek típusos, dezmin pozitív csillag sejtekkel körülvett duktulusokat formáltak és jól strukturált laminin pozitív bazális membránhoz voltak kitapadva. A környező parenchymához való viszonyuk is megegyezett. Mindkét modellben a duktuláris reakció periportális kiindulású, az ovális sejtek alkotta duktulusok innen sugárszerű elrendeződésben terjedtek a parenchymába.
A meglévő parenchymával való szoros kapcsolatukat, funkcionális együttműködésüket mutatja, hogy a duktulusok mindig egy hepatocytán végződnek, ami különösen jól megfigyelhető a laminin immunhisztokémiai festéssel. A bazális membrán nagyon jellegzetes, a hepatocyta felé nyitott „U”-alakú képletet formál. Ennek a szoros kapcsolatnak köszönhetően az ovális sejtek alkotta duktulus luminális összeköttetést biztosít az egymástól eltávolodott májparenchyma epe-canaliculusai és az interlobuláris epeutak között. Ez a fajta elrendeződés biztosítja a folyamatos epe-elvezetést, ugyanakkor jelzi a duktulusok szoros kapcsolatát a korábban meglevő epeutakkal, ismét azonosságot mutatva egyéb duktuláris reakciókkal (Paku és mtsai 2004, Lenzi és mtsai

1992, Sarraf és mtsai 1994). Bár jelen kísérletünkben nem vizsgáltuk célzottan az interlobuláris epeutakkal való kapcsolatot, ezt jól mutatja az OV-6 immunfestés. Az OV-6 „ovális sejtes markeren” (Dunsford és mtsai 1989) kívül a fiatal patkányok májában kialakult duktuláris reakció pozitívnak bizonyult AFP-vel és DLK1-gyel két hagyományos, általánosan elfogadott ovális sejtes markerrel is (Jensen és mtsai 2003, Evarts és mtsai 1987, Paku és mtsai 2001, Santoni-Rugiu és mtsai 2005).

Az OV-6 immunreakció markerként való alkalmazása mellett morfometriai analízist követően alkalmas a duktuláris reakció kvantitatív kiértékelésére is. Ez a vizsgálat jól mutatta, hogy a kólsavas-diéta nem idéz elő semmilyen változást, ezzel szemben az AAF és még inkább az AAF/CA csoportban az OV-6 pozitív terület aránya fokozatosan emelkedett (pedig a kezelés 10. napján az OV-6 immunfestés nagy valószínűséggel alulértékeli a duktuláris reakció kiterjedtségét). Ebben az időpontban a kombinált kezelésben részesült állatok májában megjelent egy új sejtpopuláció. HE festett metszeteken a duktuláris reakcióval szoros kapcsolatban, inkább a duktulusok disztális környezetében a környező „régi” hepatocytáknál kisebb, de alakjukban magjukban azokra emlékeztető, basophil cytoplazmával rendelkező sejtek voltak azonosíthatóak. Ezek a sejtek már negatívak az ovális sejtes markerekkel (AFP, DLK-1, OV-6), nincs kapcsolatuk a laminint tartalmazó bazális membránnal, nincsenek körülöttük csillag sejtek, de magjuk HNF-4 pozitív és cytoplazmájuk endogén biotin tartalma jelentősen kisebb a környező hepatocytákénál. Megjelenésük nagy valószínűséggel a regeneráció egy újabb fontos stádiumát reprezentálja, amikor a duktuláris reakciót alkotó ovális sejtek egy része hepatocytává differenciálódik. Azért beszélhetünk csak valószínűségről, mert jelen kísérletünkben nem volt lehetőségünk egyértelmű sejt eredet vizsgálatokat végezni, de értelmezésünket számos indirekt megfigyelés támasztja alá.

Hasonló, kis basophil hepatocyták ovális sejtekből való differenciálódását különböző kísérleti rendszerekben, többféle módszerrel igazolták (Evarts és mtsai 1989, Dezső és mtsai 2012, Lu és mtsai 2015). Az AAF/Ph modellben az alkalmazott AAF dózisától függően a differenciálódás folyamatának két időbeli lefutásában és térbeli elrendeződésében eltérő módja volt elkülöníthető (Paku és mtsai 2004). A jelen kísérletben leírt differenciálódás jellege inkább az alacsony dózisú AAF kezelés következtében kialakulóhoz hasonlít, mert a differenciálódó sejtek nem alkotnak

gyorsan proliferáló, expanzívan növekedő regeneratív fókuszokat. Az ovális sejtekre jellemző markerek (AFP, DLK-1, OV-6) expressziójának eltűnése szintén a differenciálódás mellett szól, csak úgy, mint a laminin kimutatásával demonstrált bazális membrán és a myofibroblastok eltűnése a kis hepatocyták környezetéből. Ugyanezek a változások voltak megfigyelhetők az AAF/Ph és egyéb kísérleti modellekben is (Santoni-Rugiu és mtsai 2005). Különösen fontos esemény a bazális membrán eltűnése. Szövettenyészetben a májból izolált őssejtek cholangio- ill. hepatocyta irányú differenciálódás jeleit mutatják a tenyésztőedényben levő bazális membrán jellegű anyagok (Matrigel) jelenlétében, ill. hiányában (Yin és mtsai 2002). Más kísérleti rendszerekben is a Matrigel jelenléte fenntartotta illetve indukálta a biliáris jellegű fenotípust (Couchie és mtsai 2002, Strick-Marchand és mtsai 2002), míg pl. keratinocyták esetében a bazális membránnal való kontaktus elvesztése a differenciálódás feltétele (Adams és Watt 1989). Az érett laphámsejtek a hepatocytákhoz hasonlóan nincsenek kapcsolatban a bazális membránnal. A laminin festés eltűnése tehát oki szerepet is játszhat a hepatocyták kialakulásában. Hasonlóan fontos szerepe lehet a HNF-4 nukleáris faktornak. Az ovális sejtekben már jelen van számos hepatocyta „enriched” transzkripciós faktor, de a kis hepatocytákban megjelenő HNF-4 fontos indikátora és valószínűleg induktora is a hepatocyta differenciálódásnak (Nagy és mtsai 1994). Genetikailag manipulált egerek vizsgálatával igazolták, hogy HNF-4 nélkül is kialakulhat májkezdemény az embriókban, de a valódi funkcionális májszövet kialakulásának elengedhetetlen feltétele a HNF-4 jelenléte (Li és mtsai 2000, Duncan 2003). A HNF-4-t a hepatocyta transzkripciós faktorok hierarchiájában afféle mester-, karmester génnek tekintik (Kuo és mtsai 1992, Parviz és mtsai 2003) és emberi májakban előforduló duktuláris reakciók hepatocyta irányú differenciálódásában is kulcsszerepet játszik (Hakoda és mtsai 2003).

Munkacsoportunk figyelte meg és közölte le (Dezső és mtsai 2012), hogy a májsejtek könnyen és megbízhatóan kimutatható endogén biotin tartalma alapján jól megkülönböztethetők az ovális sejtekből képződött „új” kis hepatocyták „régi” nagy májsejtektől. Ebben a közleményben az ovális sejtek retrovírus fertőzésével és a fertőzött sejtek követésével is sikerült igazolni a kis hepatocyták ovális sejtes eredetét. Ezt támasztotta alá indirekt módon alacsony, endogén biotin tartalmuk. Ha ugyanis a nagyméretű, biotinban gazdag cytoplazmájú májsejtek utódjai lennének biotin tartalmuk

valószínűleg nem csökkent volna drasztikusan. Jelenleg tárgyalt kísérletünkben is az AAF/CA csoportban megjelent kis hepatocyták egyrészt jól megkülönböztethetők voltak a régi parenchymától alacsony biotin tartalmuk alapján, de ugyanez a megfigyelés nagy valószínűséggel kizárta hepatocyta eredetüket is.
Fenti eredményekből azt a következtetést vontuk le, hogy az AAF/CA kísérleti csoportban az állatok májában lezajló duktuláris reakció és az ovális sejtek egy részének hepatocytákká történő differenciálódása morfológiai és funkcionális értelemben is szinte azonosnak tekinthető az AAF/Ph kísérleti modellben tapasztalt és nagyon sokat elemzett elváltozásokkal.

Miért van szükség kólsavra a duktuláris reakció előidézéséhez?

A duktuláris reakció standardjának tekinthető AAF/Ph kísérletben az ovális sejtek előidézéséhez elegendő volt a parciális hepatektómiát követő hagyományos regeneráció gátlása AAF-fel. A most bemutatott kísérletünkben viszont az AAF kezelés önmagában nem idézett elő duktuláris reakciót.

Az AAF hepatocyta proliferációt gátló hatása egyértelműen megfigyelhető volt most is. Különösen szembetűnő, hogy a kólsav kezelés által az irodalmi adatoknak megfelelő (Barone és mtsai 1996) átmeneti, intenzív hepatocyta proliferációt teljes mértékben meggátolta a párhuzamosan adott AAF. A vizsgált 3 időpont közül 2-ben alacsonyabb 1-ben magasabb volt az AAF kezelt állatok májában a BrdU hepatocytákba történő beépülése, mint a kontrollokban, de a különbségek statisztikailag nem voltak szignifikánsak. Ennek fő oka az lehetett, hogy a kontroll hepatocytákban is ebben a korban már viszonylag alacsony volt az osztódási aktivitás és az alkalmazott állatszám nem biztosított elég érzékenységet az ilyen kis különbség kimérésére. Az AAF kisebb hatékonyságához hozzájárulhatott, hogy az AAF metabolizált formája kötődik a DNS-hez (Kriek 1992) és ezeknek a fiatal állatoknak a májában alacsonyabb lehet a metabolizáló CYP enzimek aktivitása, továbbá, hogy az AAF/Ph kísérletben már AAF-fel előkezeltek a hepatocyták, amikor az osztódási stimulus (Ph) éri őket, míg az AAF/CA modellben néhány napra szükség lehet, míg a növekvő állatokban megfelelő számú addukt kötődik a hepatocyták DNS-hez.
Az AAF elégtelenségét azonban, hogy önmagában nem volt képes jelentős ovális sejtes

proliferációt előidézni egyéb kvantitatív különbségek is magyarázzák. Megfigyelésünk 7 napja alatt a kontroll állatok májának súlya 15-20%-t nőtt, ami jelentősnek mondható, de a parciális hepatektómiát követő 7 napban a visszamaradt májrészlet súlya háromszorosára nő, azaz a növekedés 200%-os. A Ph-t követően a jelölési technikától függően elég változatos mértékű hepatocyta proliferációs adatokat szoktak megadni, többnyire 5-20% között. A mi fiatal patkányainkban ez az érték sohasem haladta meg az 1%-t. Minden valószínűség szerint az egyedfejlődés kapcsán előforduló májnövekedés elmaradása sokkal kisebb proliferatív nyomást gyakorol az őssejtekre, mint a parciális hepatektómiát követő elmaradt regeneráció. Amíg nem ismert(ek) ezek a tényező(k) addig ezt a kérdést nem lehet pontosan megválaszolni.

Az AAF/Ph és az AAF/CA modellt ismételten összehasonlítva úgy tűnik, hogy az AAF kezelés mindkét modellben képes a májsejtek osztódásának gátlására, azonban az egyedfejlődéssel kapcsolatos növekedés gátlása önmagában nem elégséges duktuláris reakció indukálására, ehhez szükség van a kólsavban dúsított diétára is. Tehát funkcióját tekintve a kólsav helyettesíti a parciális hepatektómiát.

Az AAF/CA csoportban a „proliferatív stimulus" azért eredményez duktuláris reakciót, mert az AAF miatt a hepatocyták nem képesek vagy legalábbis nem megfelelő mértékben proliferálni. Az őssejt mediálta választ elősegíti egy másik mechanizmus is. Az epesavak, mint a bevezetőben összefoglaltuk bonyolult receptor családokon keresztül fejtik ki hatásaikat. Ezek közül, irodalmi adatok alapján számunkra legfontosabbnak az FXR és a TGR5 tűnik. Korábbi kísérletekkel egyezést mutatva mindkét receptor mRNS-e kimutatható volt ép májból mikrodisszekált hepatocyta és biliáris/ovális sejtes mintákban is (Yuan és mtsai 2015, Jung és mtsai 2014). A regenerációval kapcsolatos proliferáció kiváltásában fontosabb szerepet játszik az FXR receptor (Huang és mtsai 2006, Fan és mtsai 2015). Eredményeink szerint ennek a receptornak az expressziója növekszik a duktuláris reakciót alkotó sejteken ugyanakkor csökken a hepatocytákon. Tehát ez a receptor expresszióbeli váltás inkább az ovális sejtek felé tereli a proliferációs stimulust. Ugyanez a váltás nem volt megfigyelhető a TGR5 receptor expressziójában. Ez a receptor irodalmi adatok szerint nem játszik szerepet a proliferáció előidézésében. (Fan és mtsai 2015.)

Az epesavak szignáljának közvetítésében szerepet játszhat a YAP jelátviteli út is (Anakk 2015) ezért megvizsgáltuk két YAP célgén (CTGF, survivin) (Bai és mtsai

2012) expresszióját, de egyik esetében sem sikerült fokozott termelődést kimutatni. Ez az eredmény nem igazolja a YAP részvételét kísérleti rendszerünkben.

A duktuláris reakció szabályozása az AAF/CA kísérleti állatokban

A parciális hepatektómiát követő és a duktuláris reakció részvételével zajló regenerációban mai ismereteink szerint azonos vagy legalábbis nagyon hasonló növekedési faktoroknak tulajdonítanak döntő szerepet (Miyajima és mtsai 2014, Michalopoulos 2007, 2015), legfontosabb szerepet pedig egybehangzó vélemények szerint a HGF (hepatocyta növekedési faktor) és az EGF (epitheliális növekedési faktor) receptor ligandjai elsősorban a TGFα (transzformáló növekedési faktor) játszik. Nem teljesen tisztázott a növekedési faktorok fokozott termelődésének pontos szabályozása, de ebben egész biztosan fontos szerepet játszik a hepatektómia. Az AAF/CA kísérletben viszont ilyen beavatkozásra nem kerül sor. AAF kezelés hatására a hepatocyták elsősorban a p21 hatás fokozódásának eredményeként celluláris szeneszcencia jeleit mutatják (Trautwein és mtsai 1999). A szeneszcencia egy nagyon intenzíven vizsgált, bonyolult állapota a sejteknek (Herranz és Gil 2018) ami különböző okok miatt alakulhat ki, és az ilyen állapotba került sejtek a legváltozatosabb biológiai reakciókra, többek között duktuláris reakcióra (Lu és mtsai 2015) gyakorolhatnak befolyást. Ezt a hatást részben biológiailag aktív anyagok termelésével fejtik ki, a folyamat neve szeneszcenciához társult szekretoros fenotípus (SASP) (Coppe és mtsai 2010, Guo 2017). Mi is megvizsgáltuk néhány ebbe a csoportba tartozó gén expresszióját és azt találtuk, hogy a HGF (hepatocyta növekedési faktor), IL-6 (interleukin-6) és az SCF (stem cell factor) mRNS expressziója is szignifikáns mértékben emelkedett az AAF/CA csoportban. Kontrollként más gyulladásban szerepet játszó géneket is vizsgáltunk, az IFNγ (interferon gamma) és a TNFR1 (tumor nekrózis faktor receptor 1), CTGF (kötőszöveti növekedési faktor), survivin gének expressziója nem változott érdemben, jelezve hogy nem általános, specifitást nélkülöző expresszió fokozódásról van szó. A HGF, IL-6 és SCF gének fontos szerepet játszanak a máj hepatocyták és duktuláris reakció részvételével zajló regenerációjában is (Michalopoulos 2007, Miyaima 2014, Nagy és mtsai 1998). Véleményünk szerint tehát a kombinált kezelés hatására a hepatocyták szeneszcencia állapotába jutnak és az ehhez kapcsolódó szekréciós válasz

részeként termelődnek olyan növekedési faktorok/citokinek, amik előidézik vagy legalábbis szerepet játszanak a regeneráció szabályozásában.

Imatinib hatása a CDE kísérlettel előidézett duktuláris reakcióra

A CDE diéta 6 hét alatt kísérleti egereinkben az irodalmi adatoknak megfelelő duktuláris reakciót idézett elő. Ha az állatok a diéta alatt végig Imatinib kezelésben is részesültek az előidézett szöveti reakció képe jelentősen módosult. A duktuláris reakció mértéke csökkent, ugyanakkor az Imatinib kezelt egerek májában nagyobb területet foglaltak el az átlagosnál kisebb hepatocyták.

Morfológiai megfigyelésünk objektív igazolására azt a tényt használtuk fel, hogy a duktuláris reakció sejtjei CK-19-t expresszálnak. CK-19 elleni antitesttel végzett immunhisztokémiai reakció morfometriai kiértékelése és az egész májszeletből izolált CK-19 QRT PCR-ral való kiértékelés egyaránt szignifikánsan csökkent expressziót igazolt az Imatinib kezelt csoportban.

A „kis” és „nagy” hepatocyták arányának meghatározásához, β-katenin membránfestést követően több látótérben lemértük az összes hepatocyta átmérőjét. Az így kapott átmérők megoszlása egyértelműen jelezte a „balra tolódást” azaz a kis hepatocyták arányának növekedését az Imatinib kezelt csoport májaiban. A kis hepatocyták mitotikus aktivitása magasabb volt az Imatinib kezelt állatokban, mint a kontrollban, továbbá mindkét csoportban a kis hepatocyták proliferációja nagyobb volt, mint a „nagy” hepatocytáké. Ezeket az eredményeket szintén két eltérő módszerrel is sikerült igazolni a BrdU beépülés vizsgálatával és a cyclin D1 expresszió PCR alapú mérésével. A „kis” hepatocyták nem csak úgy néznek ki, mint a hepatocyták, hanem rendelkeznek a magasan differenciált hepatocytákra jellemző funkciókkal. Magjukban kimutatható a már korábban tárgyalt, a hepatocyta fenotípus kialakításában kulcsfontosságú HNF-4 transzkripciós faktor (Kuo és mtsai 1992, Parviz és mtsai 2003) és a környező hepatocytáknál nagyobb vagy azonos mértékben expresszálnak két hepatocytákra specifikus fehérjét: albumint és peroxisome proliferator-activated receptor alphat (PPARα) (Evarts és mtsai 1987, Kersten és mtsai 2017). Bár ebben a kísérletben sem végeztünk sejteredet igazolására szolgáló vizsgálatot az irodalmi háttér alapján (Carpentier és mtsai 2011, Sackett és mtsai 2009, Espanol-Suner és mtsai 2012)

jogosan feltételezhetjük, hogy a kis hepatocyták a duktulusokból származnak és ezt az átalakulást, differenciálódást segítette elő az Imatinib kezelés.

A duktuláris reakció kialakulásában, progressziójában fontos szerepet játszanak a progenitor sejtek számára „niche-t" formáló aktivált csillag sejtek vagy myofibroblastok (Takase és mtsai 2013). Az aktív myofibroblastok viszont kollagén termelésük révén a máj hegesedését is okozhatják (Clouston és mtsai 2005, 2009, Kaur és mtsai 2015), ezért vizsgáltuk meg a fibrózis alakulását kísérleti rendszerünkben. A fibrózis mértékének legmegbízhatóbb morfológiai vizsgálata a picro-sirius festés morfometriai kiértékelése (Goodman és mtsai 2007). Ezzel a módszerrel a fibrózis mértékének szignifikáns csökkenését észleltük az Imatinib kezelt állatokban. Ezzel tökéletesen összeillik a myofibroblastok markereként használható dezmin és SMA expresszió csökkenése ugyanazokban az állatokban. Fenti paraméterek: a duktuláris reakció mértéke, fibrózis és myofibroblast markerek között szoros korrelációt találtunk korábbi munkáinkban kísérletes és humán májmintákban is (Rókusz és mtsai 2016, 2017), de mások is beszámoltak ilyen összefüggésekről (Prakoso és mtsai 2014, Williams és mtsai 2014, Van Hul és mtsai 2009). Tehát Imatinib kezelés hatására mérséklődött a myofibroblastos reakció és csökkent a fibrózis, a duktuláris reakció is mérséklődött, amiért legalábbis részben, a duktuláris sejtek fokozott mértékű hepatocyta irányú differenciálódása felelős.

Az Imatinib hatásmechanizmusa

Az Imatinibet eredetileg a krónikus mieloid leukemia kialakulásáért felelős bcr/abl tirozin kináz gátlószereként fejlesztették ki, de későbbi vizsgálatok során megfigyelték, hogy hatékonyan gátol egyéb tirozin kinázokat is (Hantschel és mtsai 2008). Ezek alapján az Imatinib a személyre szabott terápiás gyógyszerek egyik legnagyobb sikertörténete, amit többféle daganatos és nem daganatos betegség kezelésére is sikeresen használnak (Grimminger és mtsai 2010, Longo 2017). Az Imatinib többek között hatékonyan gátolja a PDGFR-t is (Roskoski 2018), aminek fontos szerepe van a hepatikus myofibroblastok aktiválásában (Klinkhammer és mtsai 2018). Kísérletünkben a PDGFR aktivitását nem tudtuk mérni, de a PDGFR-β csökkent expresszióját ki tudtuk mutatni mRNS és fehérje szintjén is. Az Imatinib gátolja ennek

az enzimnek nem csak az aktivitását, hanem az expresszióját is (Liu és mtsai 2011). Ráadásul a PDGFR-β expresszió gátlása kifejezettebb volt, mint a myofibroblast markerek (dezmin, SMA) expressziójának csökkenése, tehát valóban abszolút mértékű gátlást sikerült előidéznünk, nem csak a receptort termelő sejtek számának csökkenése magyarázza az eltérést. Az Imatinib májfibrózist gátló hatását egyéb in vivo, többek között CDE kísérleti rendszerekben is leírták (Neef és mtsai 2006, Knight és mtsai 2018, El-Agami és mtsai 2011, Kim és mtsai 2012, Kuo és mtsai 2012), de regenerációban játszott szerepéről legjobb tudásunk szerint eddig nem jelent meg közlemény.

Látszólag ellentmondás van a fibrózist gátló és regenerációt elősegítő hatás között, mivel a duktuláris reakció kialakulásához szükség van myofibroblastokra. Eredményünk arra utalhat, hogy a myofibroblastok mátrix képzése viszont csak egy káros, a regeneráció szempontjából szükségtelen melléktermére a myofibroblastoknak, vagy erre csak a duktuláris reakció korai szakaszában van szükség. Mint korábban is írtuk a bazális membrán eltűnés indukálhatja a hepatikus progenitor sejtek hepatocyta irányú differenciálódását (Yin és mtsai 2002), ez esetben a bazális membrán lerakódásának gátlása elősegítheti a regenerációt. Ezt a lehetőséget támasztja alá, hogy Espanol-Suner és mtsai (2012) ugyancsak CDE kísérleti rendszerben egy Iloporst nevű ECM és bazális membrán lerakódását gátló szerrel a regeneráció gyorsulását érték el. Az Imatinib a PDGFR-en kívül számos más tirozin kinázt is gátol, többek között a duktuláris reakcióban biztosan fontos szerepet játszó c-kit-et (Fujio 1994) is, nem elképzelhetetlen, hogy a bonyolult szignálutak úgy alakulnak, hogy a fibrózis gátlása mellett a differenciálódás irányába tolódik el a folyamat.

Kim és mtsai (2012) Imatinib hatására a myofibroblastok szeneszcens átalakulását figyelte meg, melyek a korábban már említett SASP reakció (Guo és mtsai 2017) keretében nagy mennyiségben termeltek IL-6-t. Ezt a lehetőséget mi is megvizsgáltuk, sajnos a vékony nyúlványokkal rendelkező myofibroblastok mikrodisszekciója nem lehetséges, ezért egész májszövetben vizsgáltuk az IL-6 expresszió mértékét, de szignifikáns növekedést nem tudtunk megfigyelni az Imatinib kezelés után. A negatív eredménynek azonban technikai okai is lehetnek, hiszen az egész májszövet állományában elenyésző hányadot jelentenek csak a myofibroblastokból származó RNS molekulák és azok „felhígulása” megnehezíti

változásaik érzékeny vizsgálatát. Ezért, bár igazolni nem tudtuk, nem zárható ki ez esetben sem, hogy a korábbi kólsavas kísérletben leírthoz hasonlóan az Imatinib által a myofibroblastokban előidézett szeneszcenciához társuló gén expressziós profilváltásnak van szerepe a duktuláris sejtek fokozott differenciálódásában.

A parenchyma változásai Imatinib kezelés hatására

A CDE kísérleti modellben elsősorban a duktuláris reakciót és következményeit szokták vizsgálni, de a szövettani metszeteken feltűnt, hogy az Imatinibbel is kezelt állatok májában a parenchymát, a hepatocyták elrendeződését kevésbé zavarta meg a CDE diéta. A máj hatékony működésének egyik alapfeltétele a különböző biokémiai funkciók térbeli összerendezése. Ez a funkcionális munkamegosztás a kétdimenziós metszeteken a májlebenykék „zonalitásában" nyilvánul meg. A szénhidrát, zsír, fehérje anyagcsere enzimeinek megoszlása nem egyenletes a májsejt gerendák mentén (Jungermann és Katz 1989). A zonalitás fenntartásáért elsősorban a β-katenin felelős (Gougelet és mtsai 2014), felbomlása súlyos anyagcserezavarokhoz vezethet. (Sekine és mtsai 2006).

A zonalitás vizsgálatára két különböző jellegzetes zonális megoszlású paramétert vizsgáltunk: Az endogén biotin tartalom a periportális hepatocytákban magasabb (Teutsch 1978) míg a CYP2E1 aktivitás a pericentrális májsejtekben (Lindros 1997) egészséges egerek májában. A fenti markerek zonalitása szinte teljesen megszűnt a CDE kezelt állatok májában, viszont továbbra is jól felimerhető volt, ha a diétát folyamatos Imatinib kezeléssel egészítettük ki. Ugyanakkor be kell számolnunk az Imatinib kezelés káros hatásáról is. Az így kezelt állatok hepatocytáiban sokkal nagyobb mértékű volt a metabolikus zavarra utaló szteatózis. Imatinib kezelést követő fokozott máj elzsírosodásról már mások is beszámoltak (Nassar és mtsai 2010).

Röviden összefoglalva a CDE kísérleti modellben a duktuláris reakció nagy valószínűséggel a máj regenerációs erőfeszítésének tekinthető. Az így zajló „tartalék" regenerációs mechanizmussal kapcsolatban három fő problémát szoktak felvetni: nem elég hatékony, máj fibrózist eredményezhet és fokozza daganat kialakulásának kockázatát (Alison 2009). Kísérleteink szerint az Imatinib kezelés növelte a regeneráció

hatékonyságát, mérsékelte a fibrózist, ráadásul egy közlemény szerint (Knight és mtsai 2008) krónikus CDE kísérletben az Imatinib csökkentette a májtumorok kialakulásának esélyét is, tehát feltétlenül érdemes a hasonló jellegű kísérletek folytatása.

VI. KÖVETKEZTETÉSEK

1. Az AAF kezelés gátolta a postnatalis egyedfejlődés során a hepatocyták osztódását. Ez a gátlás nem volt olyan látványos, mint a parciális hepatektómiát követő regeneráció gátlása. Ezért elsősorban az lehet felelős, hogy az egyedfejlődés során sokkal kisebb mértékű a hepatocyta proliferáció, ezért gátlása sem lehet olyan drasztikus. A mérsékeltebb gátlásban szerepet játszhatott a fiatal májsejtek alacsonyabb fokozatú metabolizmusa is. Mindenesetre ez a kisebb mértékű gátlás is funkcionális következményeiben megegyezik a PH során tapasztaltakkal.
2. Előidézhető duktuláris reakció fiatal patkányok májában az egyedfejlődés részét alkotó növekedés gátlásával. Ez a gátlás azonban önmagában nem volt elégséges, ki kellett egészíteni agy másik „proliferációs" stimulussal, ami a mi esetünkben a kólsav volt.
3. A kólsav kezelésnek látványos hatása volt az egyedfejlődéssel kapcsolatos máj növekedés gátlására. A gátolt szeneszcens hepatocyták által termelt növekedési faktorok serkentették az őssejtek részvételével zajló regenerációt. A kólsav jól ismert növekedési hatását is inkább ezekre a sejtekre fejtette ki, mivel a károsodást követően a kólsav hatását közvetítő FXR receptor expressziója is a károsítás hatására a hepatocytákról átkerült az ovális sejtekre.
4. Imatinibbel igen eredményesen tudtuk befolyásolni a CDE kísérlettel előidézett duktuláris reakciót. Az Imatinib serkentette a regenerációt ugyanakkor mérsékelte a kísérő fibrózis progresszióját, sőt segített a túlélő májparenchyma integritásának a megőrzésében is.

VII. ÖSSZEFOGLALÁS

A máj kiváló regenerációs képessége jól ismert. Károsodás esetén, ha a hepatocyták képesek belépni a sejtciklusba viszonylag rövid idő alatt helyreállítják a máj tömegét. Ha a májsejtek károsodnak, és nem képesek a regenerációs folyamatokban részt venni, aktiválódik a máj „őssejt” kompartmentje.

Kísérleteink során egér és patkány májakban vizsgáltuk az őssejtkompartment részvételét a máj regeneratív folyamataiban. Egyrészt arra kerestük a választ, hogy ha a patkánymáj postnatalis növekedése során, a hepatocyták osztódása gátolt, akkor ezt képes-e kompenzálni a duktuláris reakció által létrejött regenerációs válasz, illetve befolyásolható-e ez a folyamat kólsavval, mely irodalmi adatok alapján elősegíti a májregenerációt. Másrészt arra is kíváncsiak voltunk, hogy a kolin-deficiens etioninnal kiegészített diéta hatására kialakuló élénk duktuláris proliferáció és kötőszövet lerakódás befolyásolható-e Imatinibbel.

Míg a kontroll és a kólsavas diétán tartott patkányok májában jelentős morfológiai eltérések nem voltak megfigyelhetők, addig az AAF gátolta a hepatocyták osztódását és gyér duktuláris proliferációt idézett elő a máj postnatalis növekedése során. Az AAF kezelést kólsavas diétával kombinálva élénk duktuláris proliferáció volt azonosítható, mely környezetében a differenciálódás jeleként kis hepatocyta csoportokat figyeltünk meg. Fiatal patkányok májában tehát az egyedfejlődés részét alkotó növekedés gátlásával előtudtunk idézni duktuláris proliferációt és következményes differenciációt. Az AAF-el történő gátlás azonban önmagában nem volt elégséges, ki kellett egészíteni egy másik „proliferációs” stimulussal, ami a mi esetünkben a kólsav volt.

Kolin-deficiens etioninnal kiegészített diétán tartott C57Bl/6 egerekben az Imatinib serkentette a regenerációt, a duktuláris reakció mérséklődésével párhuzamosan periportálisan emelkedett számban voltak megfigyelhetők kis hepatocyták. Emellett az Imatinib kezelés mérsékelte a duktuláris reakciót kísérő fibrózist, a duktuláris reakciót kísérő és a kötőszövetlerakódásért felelős myofibroblastok mennyiségét és azok PDGFR-β expresszióját. A lebenykék zonalitását vizsgálva az Imatinib kezelés segítette a túlélő májparenchyma integritásának megőrzését.

VIII. SUMMARY

Liver is well known for its enormous regenerative capacity. If the hepatocytes are compromised the reserve stem cells can regrow the lost tissue by means of oval cells differentiating into hepatocytes.

We have analysed the ductular reactions in mice and rat livers. We were curious whether this standby system was able to compensate for oncogenic liver growth arrested by 2-acetylaminofluorene (AAF) treatment or if it can be influenced by cholic acid (CA), known to promote liver growth in several reactions. We have investigated the influence of the tyrosine kinase inhibitor imatinib on one of the most widely studied experimental models of chronic hepatic injury/regeneration in mice.

The histological structure of the liver was completely normal in the control and CA groups at each time point. AAF was able to efficiently temper the proliferation of hepatocytes in young rapidly growing rats. The AAF treatment resulted in a mild periportal biliary cell proliferation, following the surgery these cholangiocytes invaded the hepatic parenchyma, changed several phenotypic features, and turned into oval cells which later differentiated into hepatocytes. The oval cells are regarded as the progenies of the hepatic stem cells in the context of the cellular hierarchy of the liver. If such animals were fed a cholic acid-enriched diet, this growth defect could be compensated by the appearance of small biliary-looking cells emerging in the periportal zone and later spreading into the parenchyma. In our present experiment another factor, a cholic acid-enriched diet, was necessary to induce oval cell proliferation.

In choline-deficient, ethionine-supplemented diet (CDE) fed C57Bl/6 mice imatinib enhanced the emergence of small hepatocytes; at the same time, the ductular reaction and extent of fibrosis shrinked; and the metabolic zonality of the hepatic parenchyma was preserved. In addition, imatinib decreased the number of myofibroblasts and their PDGFR-β expression.

IX. IRODALOMJEGYZÉK

1. Adams JC, Watt FM. (1989) Fibronectin inhibits the terminal differentiation of human keratinocytes. Nature, 340: 307-309.
2. Akhurst B, Croager EJ, Farley-Roche CA, Ong JK, Dumble ML, Knight B, Yeoh GC. (2001) A modified choline-deficient, ethionine-supplemented diet protocol effectively induces oval cells in mouse liver. Hepatology, 34: 519-522.
3. Alison MR, Islam S, Lim S. (2009) Stem cells in liver regeneration, fibrosis and cancer: the good, the bad and the ugly. J Pathol, 217: 282-298.
4. Anakk S, Bhosale M, Schmidt VA, Johnson RL, Finegold MJ, Moore DD. (2013) Bile acids activate YAP to promote liver carcinogenesis. Cell Rep, 5: 1060-1069.
5. Bai H, Zhang N, Xu Y, Chen Q, Khan M, Potter JJ, Nayar SK, Cornish T, Alpini G, Bronk S, Pan D, Anders RA. (2012) Yes-associated protein regulates the hepatic response after bile duct ligation. Hepatology, 56: 1097-1107.
6. Barone M, Francavilla A, Polimeno L, Ierardi E, Romanelli D, Berloco P, Di Leo A, Panella C. (1996) Modulation of rat hepatocyte proliferation by bile salts: in vitro and in vivo studies. Hepatology, 23: 1159-1166.
7. Berg T, Rountree CB, Lee L, Estrada J, Sala FG, Choe A, Veltmaat JM, De Langhe S, Lee R, Tsukamoto H, Crooks GM, Bellusci S, Wang KS. (2007) Fibroblast growth factor 10 is critical for liver growth during embryogenesis and controls hepatoblast survival via beta-catenin activation. Hepatology, 46: 1187-1197.
8. Bisgaard HC, Holmskov U, Santoni-Rugiu E, Nagy P, Nielsen O, Ott P, Hage E, Dalhoff K, Rasmussen LJ, Tygstrup N. (2002) Heterogeneity of ductular reactions in adult rat and human liver revealed by novel expression of deleted in malignant brain tumor 1. Am J Pathol, 161: 1187-1198.

9. Bisgaard HC, Müller S, Nagy P, Rasmussen LJ, Thorgeirsson SS. (1999) Modulation of the gene network connected to interferon-gamma in liver regeneration from oval cells. Am J Pathol, 155: 1075-1085.

10. Bisgaard HC, Nagy P, Santoni-Rugiu E, Thorgeirsson SS. (1996) Proliferation, apoptosis, and induction of hepatic transcription factors are characteristics of the early response of biliary epithelial (oval) cells to chemical carcinogens. Hepatology, 23: 62-70.

11. Bisgaard HC, Parmelee DC, Dunsford HA, Sechi S, Thorgeirsson SS. (1993) Keratin 14 protein in cultured nonparenchymal rat hepatic epithelial cells: characterization of keratin 14 and keratin 19 as antigens for the commonly used mouse monoclonal antibody OV-6. Mol Carcinog, 7: 60-66.

12. Boulter L, Govaere O, Bird TG, Radulescu S, Ramachandran P, Pellicoro A, Ridgway RA, Seo SS, Spee B, Van Rooijen N, Sansom OJ, Iredale JP, Lowell S, Roskams T, Forbes SJ. (2012) Macrophage-derived Wnt opposes Notch signaling to specify hepatic progenitor cell fate in chronic liver disease. Nat Med, 18: 572-579.

13. Calkin AC, Tontonoz P. (2012) Transcriptional integration of metabolism by the nuclear sterol-activated receptors LXR and FXR. Nat Rev Mol Cell Biol, 13: 213-224.

14. Carpentier R, Suñer RE, van Hul N, Kopp JL, Beaudry JB, Cordi S, Antoniou A, Raynaud P, Lepreux S, Jacquemin P, Leclercq IA, Sander M, Lemaigre FP. (2011) Embryonic ductal plate cells give rise to cholangiocytes, periportal hepatocytes, and adult liver progenitor cells. Gastroenterology, 141: 1432-1438, 1438.e1431-1434.

15. Chen J, Chen L, Zern MA, Theise ND, Diehl AM, Liu P, Duan Y. (2017) The diversity and plasticity of adult hepatic progenitor cells and their niche. Liver Int, 37: 1260-1271.

16. Chien CS, Chen YH, Chen HL, Wang CP, Wu SH, Ho SL, Huang WC, Yu CH, Chang MH. (2018) Cells responsible for liver mass regeneration in rats with 2-acetylaminofluorene/partial hepatectomy injury. J Biomed Sci, 25: 39.

17. Chiu CC, Huang GT, Chou SH, Chien CT, Chiou LL, Chang MH, Lee HS, Chen DS. (2007) Characterization of cytokeratin 19-positive hepatocyte foci in the regenerating rat liver after 2-AAF/CCl4 injury. Histochem Cell Biol, 128: 217-226.

18. Choi TY, Ninov N, Stainier DY, Shin D. (2014) Extensive conversion of hepatic biliary epithelial cells to hepatocytes after near total loss of hepatocytes in zebrafish. Gastroenterology, 146: 776-788.

19. Clouston AD, Jonsson JR, Powell EE. (2009) Hepatic progenitor cell-mediated regeneration and fibrosis: chicken or egg? Hepatology, 49: 1424-1426.

20. Clouston AD, Powell EE, Walsh MJ, Richardson MM, Demetris AJ, Jonsson JR. (2005) Fibrosis correlates with a ductular reaction in hepatitis C: roles of impaired replication, progenitor cells and steatosis. Hepatology, 41: 809-818.

21. Cocjin J, Rosenthal P, Buslon V, Luk L, Jr., Barajas L, Geller SA, Ruebner B, French S. (1996) Bile ductule formation in fetal, neonatal, and infant livers compared with extrahepatic biliary atresia. Hepatology, 24: 568-574.

22. Coppé JP, Desprez PY, Krtolica A, Campisi J. (2010) The senescence-associated secretory phenotype: the dark side of tumor suppression. Annu Rev Pathol, 5: 99-118.

23. Couchie D, Holic N, Chobert MN, Corlu A, Laperche Y. (2002) In vitro differentiation of WB-F344 rat liver epithelial cells into the biliary lineage. Differentiation, 69: 209-215.

24. Crosby HA, Hubscher S, Fabris L, Joplin R, Sell S, Kelly D, Strain AJ. (1998) Immunolocalization of putative human liver progenitor cells in livers from patients with end-stage primary biliary cirrhosis and sclerosing cholangitis using the monoclonal antibody OV-6. Am J Pathol, 152: 771-779.

25. Davies RA, Knight B, Tian YW, Yeoh GC, Olynyk JK. (2006) Hepatic oval cell response to the choline-deficient, ethionine supplemented model

of murine liver injury is attenuated by the administration of a cyclo-oxygenase 2 inhibitor. Carcinogenesis, 27: 1607-1616.

26. Dempo K, Chisaka N, Yoshida Y, Kaneko A, Onoé T. (1975) Immunofluorescent study on alpha-fetoprotein-producing cells in the early stage of 3'-methyl-4-dimethylaminoazobenzene carcinogenesis. Cancer Res, 35: 1282-1287.

27. Dezső K, Jelnes P, László V, Baghy K, Bödör C, Paku S, Tygstrup N, Bisgaard HC, Nagy P. (2007) Thy-1 is expressed in hepatic myofibroblasts and not oval cells in stem cell-mediated liver regeneration. Am J Pathol, 171: 1529-1537.

28. Dezső K, Paku S, Papp V, Turányi E, Nagy P. (2009) Architectural and immunohistochemical characterization of biliary ductules in normal human liver. Stem Cells Dev, 18: 1417-1422.

29. Dezső K, Nagy P, Paku S. (2020) Human liver regeneration following massive hepatic necrosis: Two distinct patterns. J Gastroenterol Hepatol, 35: 124-134.

30. Dezső K, Papp V, Bugyik E, Hegyesi H, Sáfrány G, Bödör C, Nagy P, Paku S. (2012) Structural analysis of oval-cell-mediated liver regeneration in rats. Hepatology, 56: 1457-1467.

31. Dezső K, Rókusz A, Bugyik E, Szücs A, Szuák A, Dorogi B, Kiss M, Nemeskéri Á, Nagy P, Paku S. (2017) Erratum to "Human liver regeneration in advanced cirrhosis is organized by the portal tree" [J Hepatol 66 (2017) 778-786]. J Hepatol, 67: 430-436.

32. Doi TS, Marino MW, Takahashi T, Yoshida T, Sakakura T, Old LJ, Obata Y. (1999) Absence of tumor necrosis factor rescues RelA-deficient mice from embryonic lethality. Proc Natl Acad Sci U S A, 96: 2994-2999.

33. Dong X, Zhao H, Ma X, Wang S. (2010) Reduction in bile acid pool causes delayed liver regeneration accompanied by down-regulated expression of FXR and c-Jun mRNA in rats. J Huazhong Univ Sci Technolog Med Sci, 30: 55-60.

34. Duncan SA. (2003) Mechanisms controlling early development of the liver. Mech Dev, 120: 19-33.

35. Dunsford HA, Sell S. (1989) Production of monoclonal antibodies to preneoplastic liver cell populations induced by chemical carcinogens in rats and to transplantable Morris hepatomas. Cancer Res, 49: 4887-4893.

36. El-Agamy DS, Shebl AM, Said SA. (2011) Prevention and treatment of Schistosoma mansoni-induced liver fibrosis in mice. Inflammopharmacology, 19: 307-316.

37. Español-Suñer R, Carpentier R, Van Hul N, Legry V, Achouri Y, Cordi S, Jacquemin P, Lemaigre F, Leclercq IA. (2012) Liver progenitor cells yield functional hepatocytes in response to chronic liver injury in mice. Gastroenterology, 143: 1564-1575.e1567.

38. Evarts RP, Hu Z, Fujio K, Marsden ER, Thorgeirsson SS. (1993) Activation of hepatic stem cell compartment in the rat: role of transforming growth factor alpha, hepatocyte growth factor, and acidic fibroblast growth factor in early proliferation. Cell Growth Differ, 4: 555-561.

39. Evarts RP, Nagy P, Marsden E, Thorgeirsson SS. (1987) In situ hybridization studies on expression of albumin and alpha-fetoprotein during the early stage of neoplastic transformation in rat liver. Cancer Res, 47: 5469-5475.

40. Evarts RP, Nagy P, Nakatsukasa H, Marsden E, Thorgeirsson SS. (1989) In vivo differentiation of rat liver oval cells into hepatocytes. Cancer Res, 49: 1541-1547.

41. Factor VM, Radaeva SA, Thorgeirsson SS. (1994) Origin and fate of oval cells in dipin-induced hepatocarcinogenesis in the mouse. Am J Pathol, 145: 409-422.

42. Fan M, Wang X, Xu G, Yan Q, Huang W. (2015) Bile acid signaling and liver regeneration. Biochim Biophys Acta, 1849: 196-200.

43. Farber E. (1956) Similarities in the sequence of early histological changes induced in the liver of the rat by ethionine, 2-acetylamino-fluorene, and 3'-methyl-4-dimethylaminoazobenzene. Cancer Res, 16: 142-148.

44. Farber E. (1963) ETHIONINE CARCINOGENESIS. Adv Cancer Res, 7: 383-474.

45. Fausto N, Campbell JS, Riehle KJ. (2006) Liver regeneration. Hepatology, 43: S45-53.

46. Fiel MI, Antonio LB, Nalesnik MA, Thung SN, Gerber MA. (1997) Characterization of ductular hepatocytes in primary liver allograft failure. Mod Pathol, 10: 348-353.

47. Fujio K, Evarts RP, Hu Z, Marsden ER, Thorgeirsson SS. (1994) Expression of stem cell factor and its receptor, c-kit, during liver regeneration from putative stem cells in adult rat. Lab Invest, 70: 511-516.

48. Fujita M, Furukawa H, Hattori M, Todo S, Ishida Y, Nagashima K. (2000) Sequential observation of liver cell regeneration after massive hepatic necrosis in auxiliary partial orthotopic liver transplantation. Mod Pathol, 13: 152-157.

49. Germani G, Burroughs AK, Dhillon AP. (2010) The relationship between liver disease stage and liver fibrosis: a tangled web. Histopathology, 57: 773-784.

50. Goggin MM, Nelsen CJ, Kimball SR, Jefferson LS, Morley SJ, Albrecht JH. (2004) Rapamycin-sensitive induction of eukaryotic initiation factor 4F in regenerating mouse liver. Hepatology, 40: 537-544.

51. Goodman ZD, Becker RL, Jr., Pockros PJ, Afdhal NH. (2007) Progression of fibrosis in advanced chronic hepatitis C: evaluation by morphometric image analysis. Hepatology, 45: 886-894.

52. Gougelet A, Torre C, Veber P, Sartor C, Bachelot L, Denechaud PD, Godard C, Moldes M, Burnol AF, Dubuquoy C, Terris B, Guillonneau F, Ye T, Schwarz M, Braeuning A, Perret C, Colnot S. (2014) T-cell factor 4 and β-catenin chromatin occupancies pattern zonal liver metabolism in mice. Hepatology, 59: 2344-2357.

53. Gouw AS, Clouston AD, Theise ND. (2011) Ductular reactions in human liver: diversity at the interface. Hepatology, 54: 1853-1863.

54. Grijalva JL, Huizenga M, Mueller K, Rodriguez S, Brazzo J, Camargo F, Sadri-Vakili G, Vakili K. (2014) Dynamic alterations in Hippo signaling pathway and YAP activation during liver regeneration. Am J Physiol Gastrointest Liver Physiol, 307: G196-204.

55. Grimminger F, Schermuly RT, Ghofrani HA. (2010) Targeting non-malignant disorders with tyrosine kinase inhibitors. Nat Rev Drug Discov, 9: 956-970.

56. Grisham JW. (1980) Cell types in long-term propagable cultures of rat liver. Ann N Y Acad Sci, 349: 128-137.

57. Grozdanov PN, Yovchev MI, Dabeva MD. (2006) The oncofetal protein glypican-3 is a novel marker of hepatic progenitor/oval cells. Lab Invest, 86: 1272-1284.

58. Guest I, Ilic Z, Sell S. (2010) Age dependence of oval cell responses and bile duct carcinomas in male fischer 344 rats fed a cyclic choline-deficient, ethionine-supplemented diet. Hepatology, 52: 1750-1757.

59. Guo M. (2017) Cellular senescence and liver disease: Mechanisms and therapeutic strategies. Biomed Pharmacother, 96: 1527-1537.

60. Hakoda T, Yamamoto K, Terada R, Okano N, Shimada N, Suzuki T, Mizuno M, Shiratori Y. (2003) A crucial role of hepatocyte nuclear factor-4 expression in the differentiation of human ductular hepatocytes. Lab Invest, 83: 1395-1402.

61. Hantschel O, Rix U, Superti-Furga G. (2008) Target spectrum of the BCR-ABL inhibitors imatinib, nilotinib and dasatinib. Leuk Lymphoma, 49: 615-619.

62. Hatano E, Bennett BL, Manning AM, Qian T, Lemasters JJ, Brenner DA. (2001) NF-kappaB stimulates inducible nitric oxide synthase to protect mouse hepatocytes from TNF-alpha- and Fas-mediated apoptosis. Gastroenterology, 120: 1251-1262.

63. Herranz N, Gil J. (2018) Mechanisms and functions of cellular senescence. J Clin Invest, 128: 1238-1246.

64. Homolya L, Váradi A, Sarkadi B. (2003) Multidrug resistance-associated proteins: Export pumps for conjugates with glutathione, glucuronate or sulfate. Biofactors, 17: 103-114.

65. Huang W, Ma K, Zhang J, Qatanani M, Cuvillier J, Liu J, Dong B, Huang X, Moore DD. (2006) Nuclear receptor-dependent bile acid signaling is required for normal liver regeneration. Science, 312: 233-236.

66. Iyomasa S, Terasaki M, Kuriki H, Nimura Y, Shionoya S, Kojima K, Yoshida S. (1992) Decrease in regeneration capacity of rat liver after external biliary drainage. Eur Surg Res, 24: 265-272.

67. Jakoby WB, Ziegler DM. (1990) The enzymes of detoxication. J Biol Chem, 265: 20715-20718.

68. Jensen CH, Jauho EI, Santoni-Rugiu E, Holmskov U, Teisner B, Tygstrup N, Bisgaard HC. (2004) Transit-amplifying ductular (oval) cells and their hepatocytic progeny are characterized by a novel and distinctive expression of delta-like protein/preadipocyte factor 1/fetal antigen 1. Am J Pathol, 164: 1347-1359.

69. Jörs S, Jeliazkova P, Ringelhan M, Thalhammer J, Dürl S, Ferrer J, Sander M, Heikenwalder M, Schmid RM, Siveke JT, Geisler F. (2015) Lineage fate of ductular reactions in liver injury and carcinogenesis. J Clin Invest, 125: 2445-2457.

70. Jung D, York JP, Wang L, Yang C, Zhang A, Francis HL, Webb P, McKeehan WL, Alpini G, Lesage GD, Moore DD, Xia X. (2014) FXR-induced secretion of FGF15/19 inhibits CYP27 expression in cholangiocytes through p38 kinase pathway. Pflugers Arch, 466: 1011-1019.

71. Jungermann K, Katz N. (1989) Functional specialization of different hepatocyte populations. Physiol Rev, 69: 708-764.

72. Kaur S, Siddiqui H, Bhat MH. (2015) Hepatic Progenitor Cells in Action: Liver Regeneration or Fibrosis? Am J Pathol, 185: 2342-2350.

73. Kawamata Y, Fujii R, Hosoya M, Harada M, Yoshida H, Miwa M, Fukusumi S, Habata Y, Itoh T, Shintani Y, Hinuma S, Fujisawa Y, Fujino M. (2003) A G protein-coupled receptor responsive to bile acids. J Biol Chem, 278: 9435-9440.

74. Keitel V, Reinehr R, Gatsios P, Rupprecht C, Görg B, Selbach O, Häussinger D, Kubitz R. (2007) The G-protein coupled bile salt receptor TGR5 is expressed in liver sinusoidal endothelial cells. Hepatology, 45: 695-704.

75. Kersten S, Stienstra R. (2017) The role and regulation of the peroxisome proliferator activated receptor alpha in human liver. Biochimie, 136: 75-84.

76. Kim Y, Fiel MI, Albanis E, Chou HI, Zhang W, Khitrov G, Friedman SL. (2012) Anti-fibrotic activity and enhanced interleukin-6 production by hepatic stellate cells in response to imatinib mesylate. Liver Int, 32: 1008-1017.

77. Kinosita R. (1937) Studies on the carcinogenic chemical substances. Tr Jpn Pathol Soc, 27:665-727.

78. Klinkhammer BM, Floege J, Boor P. (2018) PDGF in organ fibrosis. Mol Aspects Med, 62: 44-62.

79. Knight B, Akhurst B, Matthews VB, Ruddell RG, Ramm GA, Abraham LJ, Olynyk JK, Yeoh GC. (2007) Attenuated liver progenitor (oval) cell and fibrogenic responses to the choline deficient, ethionine supplemented diet in the BALB/c inbred strain of mice. J Hepatol, 46: 134-141.

80. Knight B, Tirnitz-Parker JE, Olynyk JK. (2008) C-kit inhibition by imatinib mesylate attenuates progenitor cell expansion and inhibits liver tumor formation in mice. Gastroenterology, 135: 969-979, 979.e961.

81. Kofman AV, Morgan G, Kirschenbaum A, Osbeck J, Hussain M, Swenson S, Theise ND. (2005) Dose- and time-dependent oval cell reaction in acetaminophen-induced murine liver injury. Hepatology, 41: 1252-1261.

82. Kriek E. (1992) Fifty years of research on N-acetyl-2-aminofluorene, one of the most versatile compounds in experimental cancer research. J Cancer Res Clin Oncol, 118: 481-489.

83. Krzyszczyk P, Acevedo A, Davidoff EJ, Timmins LM, Marrero-Berrios I, Patel M, White C, Lowe C, Sherba JJ, Hartmanshenn C, O'Neill KM, Balter ML, Fritz ZR, Androulakis IP, Schloss RS, Yarmush ML. (2018) The growing role of precision and personalized medicine for cancer treatment. Technology (Singap World Sci), 6: 79-100.

84. Kullak-Ublick GA, Stieger B, Meier PJ. (2004) Enterohepatic bile salt transporters in normal physiology and liver disease. Gastroenterology, 126: 322-342.

85. Kuo CJ, Conley PB, Chen L, Sladek FM, Darnell JE, Jr., Crabtree GR. (1992) A transcriptional hierarchy involved in mammalian cell-type specification. Nature, 355: 457-461.

86. Kuo WL, Yu MC, Lee JF, Tsai CN, Chen TC, Chen MF. (2012) Imatinib mesylate improves liver regeneration and attenuates liver fibrogenesis in CCL4-treated mice. J Gastrointest Surg, 16: 361-369.

87. László V, Dezső K, Baghy K, Papp V, Kovalszky I, Sáfrány G, Thorgeirsson SS, Nagy P, Paku S. (2008) Triiodothyronine accelerates differentiation of rat liver progenitor cells into hepatocytes. Histochem Cell Biol, 130: 1005-1014.

88. Lee KP, Lee JH, Kim TS, Kim TH, Park HD, Byun JS, Kim MC, Jeong WI, Calvisi DF, Kim JM, Lim DS. (2010) The Hippo-Salvador pathway restrains hepatic oval cell proliferation, liver size, and liver tumorigenesis. Proc Natl Acad Sci U S A, 107: 8248-8253.

89. Lefebvre P, Benomar Y, Staels B. (2010) Retinoid X receptors: common heterodimerization partners with distinct functions. Trends Endocrinol Metab, 21: 676-683.

90. Lemaigre FP. (2009) Mechanisms of liver development: concepts for understanding liver disorders and design of novel therapies. Gastroenterology, 137: 62-79.

91. Lemire JM, Shiojiri N, Fausto N. (1991) Oval cell proliferation and the origin of small hepatocytes in liver injury induced by D-galactosamine. Am J Pathol, 139: 535-552.

92. Lenzi R, Liu MH, Tarsetti F, Slott PA, Alpini G, Zhai WR, Paronetto F, Lenzen R, Tavoloni N. (1992) Histogenesis of bile duct-like cells proliferating during ethionine hepatocarcinogenesis. Evidence for a biliary epithelial nature of oval cells. Lab Invest, 66: 390-402.

93. Li J, Ning G, Duncan SA. (2000) Mammalian hepatocyte differentiation requires the transcription factor HNF-4alpha. Genes Dev, 14: 464-474.

94. Lindros KO. (1997) Zonation of cytochrome P450 expression, drug metabolism and toxicity in liver. Gen Pharmacol, 28: 191-196.

95. Liu Y, Wang Z, Kwong SQ, Lui ELH, Friedman SL, Li FR, Lam RWC, Zhang GC, Zhang H, Ye T. (2011) Inhibition of PDGF, TGF-β, and Abl signaling and reduction of liver fibrosis by the small molecule Bcr-Abl tyrosine kinase antagonist Nilotinib. J Hepatol, 55: 612-625.

96. Longo DL. (2017) Imatinib Changed Everything. N Engl J Med, 376: 982-983.

97. Lorenzini S, Bird TG, Boulter L, Bellamy C, Samuel K, Aucott R, Clayton E, Andreone P, Bernardi M, Golding M, Alison MR, Iredale JP, Forbes SJ. (2010) Characterisation of a stereotypical cellular and extracellular adult liver progenitor cell niche in rodents and diseased human liver. Gut, 59: 645-654.

98. Lu L, Li Y, Kim SM, Bossuyt W, Liu P, Qiu Q, Wang Y, Halder G, Finegold MJ, Lee JS, Johnson RL. (2010) Hippo signaling is a potent in vivo growth and tumor suppressor pathway in the mammalian liver. Proc Natl Acad Sci U S A, 107: 1437-1442.

99. Lu WY, Bird TG, Boulter L, Tsuchiya A, Cole AM, Hay T, Guest RV, Wojtacha D, Man TY, Mackinnon A, Ridgway RA, Kendall T, Williams MJ, Jamieson T, Raven A, Hay DC, Iredale JP, Clarke AR, Sansom OJ, Forbes SJ. (2015) Hepatic progenitor cells of biliary origin with liver repopulation capacity. Nat Cell Biol, 17: 971-983.

100. Makishima M, Okamoto AY, Repa JJ, Tu H, Learned RM, Luk A, Hull MV, Lustig KD, Mangelsdorf DJ, Shan B. (1999) Identification of a nuclear receptor for bile acids. Science, 284: 1362-1365.

101. Meng Z, Wang Y, Wang L, Jin W, Liu N, Pan H, Liu L, Wagman L, Forman BM, Huang W. (2010) FXR regulates liver repair after CCl4-induced toxic injury. Mol Endocrinol, 24: 886-897.

102. Michalopoulos GK. (2007) Liver regeneration. J Cell Physiol, 213: 286-300.

103. Michalopoulos GK, DeFrances MC. (1997) Liver regeneration. Science, 276: 60-66.

104. Michalopoulos GK, Khan Z. (2015) Liver Stem Cells: Experimental Findings and Implications for Human Liver Disease. Gastroenterology, 149: 876-882.

105. Miyajima A, Tanaka M, Itoh T. (2014) Stem/progenitor cells in liver development, homeostasis, regeneration, and reprogramming. Cell Stem Cell, 14: 561-574.

106. Moussad EE, Brigstock DR. (2000) Connective tissue growth factor: what's in a name? Mol Genet Metab, 71: 276-292.

107. Nagy P, Bisgaard HC, Santoni-Rugiu E, Thorgeirsson SS. (1996) In vivo infusion of growth factors enhances the mitogenic response of rat hepatic ductal (oval) cells after administration of 2-acetylaminofluorene. Hepatology, 23: 71-79.

108. Nagy P, Bisgaard HC, Thorgeirsson SS. (1994) Expression of hepatic transcription factors during liver development and oval cell differentiation. J Cell Biol, 126: 223-233.

109. Nagy P, Evarts RP, McMahon JB, Thorgeirsson SS. (1989) Role of TGF-beta in normal differentiation and oncogenesis in rat liver. Mol Carcinog, 2: 345-354.

110. Nagy P, Kiss A, Schnur J, Thorgeirsson SS. (1998) Dexamethasone inhibits the proliferation of hepatocytes and oval cells but not bile duct cells in rat liver. Hepatology, 28: 423-429.

111. Nassar I, Pasupati T, Judson JP, Segarra I. (2010) Histopathological study of the hepatic and renal toxicity associated with the co-administration of imatinib and acetaminophen in a preclinical mouse model. Malays J Pathol, 32: 1-11.

112. Neef M, Ledermann M, Saegesser H, Schneider V, Widmer N, Decosterd LA, Rochat B, Reichen J. (2006) Oral imatinib treatment reduces early fibrogenesis but does not prevent progression in the long term. J Hepatol, 44: 167-175.

113. Otao R, Beppu T, Isiko T, Mima K, Okabe H, Hayashi H, Masuda T, Chikamoto A, Takamori H, Baba H. (2012) External biliary drainage and liver regeneration after major hepatectomy. Br J Surg, 99: 1569-1574.

114. Paku S, Dezső K, Kopper L, Nagy P. (2005) Immunohistochemical analysis of cytokeratin 7 expression in resting and proliferating biliary structures of rat liver. Hepatology, 42: 863-870.

115. Paku S, Nagy P, Kopper L, Thorgeirsson SS. (2004) 2-acetylaminofluorene dose-dependent differentiation of rat oval cells into hepatocytes: confocal and electron microscopic studies. Hepatology, 39: 1353-1361.

116. Paku S, Schnur J, Nagy P, Thorgeirsson SS. (2001) Origin and structural evolution of the early proliferating oval cells in rat liver. Am J Pathol, 158: 1313-1323.

117. Papp V, Dezsö K, László V, Nagy P, Paku S. (2009) Architectural changes during regenerative and ontogenic liver growth in the rat. Liver Transpl, 15: 177-183.

118. Papp V, Rókusz A, Dezső K, Bugyik E, Szabó V, Pávai Z, Paku S, Nagy P. (2014) Expansion of hepatic stem cell compartment boosts liver regeneration. Stem Cells Dev, 23: 56-65.

119. Parks DJ, Blanchard SG, Bledsoe RK, Chandra G, Consler TG, Kliewer SA, Stimmel JB, Willson TM, Zavacki AM, Moore DD, Lehmann JM. (1999) Bile acids: natural ligands for an orphan nuclear receptor. Science, 284: 1365-1368.

120. Parviz F, Matullo C, Garrison WD, Savatski L, Adamson JW, Ning G, Kaestner KH, Rossi JM, Zaret KS, Duncan SA. (2003) Hepatocyte nuclear factor 4alpha controls the development of a hepatic epithelium and liver morphogenesis. Nat Genet, 34: 292-296.

121. Péan N, Doignon I, Garcin I, Besnard A, Julien B, Liu B, Branchereau S, Spraul A, Guettier C, Humbert L, Schoonjans K, Rainteau D, Tordjmann T. (2013) The receptor TGR5 protects the liver from bile acid overload during liver regeneration in mice. Hepatology, 58: 1451-1460.

122. Petersen BE, Zajac VF, Michalopoulos GK. (1998) Hepatic oval cell activation in response to injury following chemically induced periportal or pericentral damage in rats. Hepatology, 27: 1030-1038.

123. Petropoulos C, Andrews G, Tamaoki T, Fausto N. (1983) alpha-Fetoprotein and albumin mRNA levels in liver regeneration and carcinogenesis. J Biol Chem, 258: 4901-4906.

124. Pinzani M. (2002) PDGF and signal transduction in hepatic stellate cells. Front Biosci, 7: d1720-1726.

125. Popper H, Kent G, Stein R. (1957) Ductular cell reaction in the liver in hepatic injury. J Mt Sinai Hosp N Y, 24: 551-556.

126. Prakoso E, Tirnitz-Parker JE, Clouston AD, Kayali Z, Lee A, Gan EK, Ramm GA, Kench JG, Bowen DG, Olynyk JK, McCaughan GW, Shackel NA. (2014) Analysis of the intrahepatic ductular reaction and progenitor cell responses in hepatitis C virus recurrence after liver transplantation. Liver Transpl, 20: 1508-1519.

127. Preisegger KH, Factor VM, Fuchsbichler A, Stumptner C, Denk H, Thorgeirsson SS. (1999) Atypical ductular proliferation and its inhibition by transforming growth factor beta1 in the 3,5-diethoxycarbonyl-1,4-dihydrocollidine mouse model for chronic alcoholic liver disease. Lab Invest, 79: 103-109.

128. Rogers AE. (1975) Variable effects of a lipotrope-deficient, high-fat diet on chemical carcinogenesis in rats. Cancer Res, 35: 2469-2474.

129. Rogers AE, Newberne PM. (1971) Diet and aflatoxin B 1 toxicity in rats. Toxicol Appl Pharmacol, 20: 113-121.

130. Rogers AE, Newberne PM. (1975) Dietary effects on chemical carcinogenesis in animal models for colon and liver tumors. Cancer Res, 35: 3427-3431.

131. Rogers AE, Wishnok JS, Archer MC. (1975) Effect of diet on DEN clearance and carcinogenesis in rats. Br J Cancer, 31: 693-695.

132. Rókusz A, Nagy E, Gerlei Z, Veres D, Dezső K, Paku S, Szücs A, Hajósi-Kalcakosz S, Pávai Z, Görög D, Kóbori L, Fehérvári I, Nemes B, Nagy P. (2016) Quantitative morphometric and immunohistochemical analysis and their correlates in cirrhosis--A study on explant livers. Scand J Gastroenterol, 51: 86-94.

133. Rókusz A, Veres D, Szücs A, Bugyik E, Mózes M, Paku S, Nagy P, Dezső K. (2017) Ductular reaction correlates with fibrogenesis but does not contribute to liver regeneration in experimental fibrosis models. PLoS One, 12: e0176518.

134. Roskams T, Yang SQ, Koteish A, Durnez A, DeVos R, Huang X, Achten R, Verslype C, Diehl AM. (2003) Oxidative stress and oval cell accumulation in mice and humans with alcoholic and nonalcoholic fatty liver disease. Am J Pathol, 163: 1301-1311.

135. Roskams TA, Theise ND, Balabaud C, Bhagat G, Bhathal PS, Bioulac-Sage P, Brunt EM, Crawford JM, Crosby HA, Desmet V, Finegold MJ, Geller SA, Gouw AS, Hytiroglou P, Knisely AS, Kojiro M, Lefkowitch JH, Nakanuma Y, Olynyk JK, Park YN, Portmann B, Saxena R, Scheuer PJ, Strain AJ, Thung SN, Wanless IR, West AB. (2004) Nomenclature of the finer branches of the biliary tree: canals, ductules, and ductular reactions in human livers. Hepatology, 39: 1739-1745.

136. Roskoski R, Jr. (2018) The role of small molecule platelet-derived growth factor receptor (PDGFR) inhibitors in the treatment of neoplastic disorders. Pharmacol Res, 129: 65-83.

137. Sackett SD, Li Z, Hurtt R, Gao Y, Wells RG, Brondell K, Kaestner KH, Greenbaum LE. (2009) Foxl1 is a marker of bipotential hepatic progenitor cells in mice. Hepatology, 49: 920-929.

138. Sánchez A, Factor VM, Schroeder IS, Nagy P, Thorgeirsson SS. (2004) Activation of NF-kappaB and STAT3 in rat oval cells during 2-acetylaminofluorene/partial hepatectomy-induced liver regeneration. Hepatology, 39: 376-385.

139. Santoni-Rugiu E, Jelnes P, Thorgeirsson SS, Bisgaard HC. (2005) Progenitor cells in liver regeneration: molecular responses controlling their activation and expansion. Apmis, 113: 876-902.

140. Sarraf C, Lalani EN, Golding M, Anilkumar TV, Poulsom R, Alison M. (1994) Cell behavior in the acetylaminofluorene-treated regenerating rat liver. Light and electron microscopic observations. Am J Pathol, 145: 1114-1126.

141. Sekine S, Lan BY, Bedolli M, Feng S, Hebrok M. (2006) Liver-specific loss of beta-catenin blocks glutamine synthesis pathway activity and cytochrome p450 expression in mice. Hepatology, 43: 817-825.

142. Sell S, Leffert HL, Shinozuka H, Lombardi B, Gochman N. (1981) Rapid development of large numbers of alpha-fetoprotein-containing "oval" cells in the liver of rats fed N-2-fluorenylacetamide in a choline-devoid diet. Gan, 72: 479-487.

143. Shinozuka H, Lombardi B, Sell S, Iammarino RM. (1978) Early histological and functional alterations of ethionine liver carcinogenesis in rats fed a choline-deficient diet. Cancer Res, 38: 1092-1098.

144. Smith PG, Yeoh GC. (1996) Chronic iron overload in rats induces oval cells in the liver. Am J Pathol, 149: 389-398.

145. Solt D, Farber E. (1976) New principle for the analysis of chemical carcinogenesis. Nature, 263: 701-703.

146. Sonzogni A, Colloredo G, Fabris L, Cadamuro M, Paris B, Roffi L, Pozzi M, Bovo G, Del Poggio P, Portmann BC, Strazzabosco M. (2004) Isolated idiopathic bile ductular hyperplasia in patients with persistently abnormal liver function tests. J Hepatol, 40: 592-598.

147. Stanger BZ. (2015) Cellular homeostasis and repair in the mammalian liver. Annu Rev Physiol, 77: 179-200.

148. Staudinger JL, Goodwin B, Jones SA, Hawkins-Brown D, MacKenzie KI, LaTour A, Liu Y, Klaassen CD, Brown KK, Reinhard J, Willson TM, Koller BH, Kliewer SA. (2001) The nuclear receptor PXR is a lithocholic acid sensor that protects against liver toxicity. Proc Natl Acad Sci U S A, 98: 3369-3374.

149. Strick-Marchand H, Weiss MC. (2002) Inducible differentiation and morphogenesis of bipotential liver cell lines from wild-type mouse embryos. Hepatology, 36: 794-804.

150. Stueck AE, Wanless IR. (2015) Hepatocyte buds derived from progenitor cells repopulate regions of parenchymal extinction in human cirrhosis. Hepatology, 61: 1696-1707.

151. Su Q, Liu YF, Zhang JF, Zhang SX, Li DF, Yang JJ. (1994) Expression of insulin-like growth factor II in hepatitis B, cirrhosis and hepatocellular carcinoma: its relationship with hepatitis B virus antigen expression. Hepatology, 20: 788-799.

152. Suzuki H, Iyomasa S, Nimura Y, Yoshida S. (1994) Internal biliary drainage, unlike external drainage, does not suppress the regeneration of cholestatic rat liver after partial hepatectomy. Hepatology, 20: 1318-1322.

153. Takase HM, Itoh T, Ino S, Wang T, Koji T, Akira S, Takikawa Y, Miyajima A. (2013) FGF7 is a functional niche signal required for stimulation of adult liver progenitor cells that support liver regeneration. Genes Dev, 27: 169-181.

154. Tatematsu M, Ho RH, Kaku T, Ekem JK, Farber E. (1984) Studies on the proliferation and fate of oval cells in the liver of rats treated with 2-acetylaminofluorene and partial hepatectomy. Am J Pathol, 114: 418-430.

155. Teutsch HF. (1978) Quantitative determination of G6Pase activity in histochemically defined zones of the liver acinus. Histochemistry, 58: 281-288.

156. Thorgeirsson SS. (1996) Hepatic stem cells in liver regeneration. Faseb j, 10: 1249-1256.

157. Trautwein C, Will M, Kubicka S, Rakemann T, Flemming P, Manns MP. (1999) 2-Acetaminofluorene blocks cell cycle progression after hepatectomy by p21 induction and lack of Cyclin E expression. Oncogene, 18: 6443-6453.

158. Tsuchiya A, Lu WY. (2019) Liver stem cells: Plasticity of the liver epithelium. World J Gastroenterol, 25: 1037-1049.

159. Turányi E, Dezsö K, Csomor J, Schaff Z, Paku S, Nagy P. (2010) Immunohistochemical classification of ductular reactions in human liver. Histopathology, 57: 607-614.

160. Uchida T, Peters RL. (1983) The nature and origin of proliferated bile ductules in alcoholic liver disease. Am J Clin Pathol, 79: 326-333.

161. Van Hul NK, Abarca-Quinones J, Sempoux C, Horsmans Y, Leclercq IA. (2009) Relation between liver progenitor cell expansion and extracellular

matrix deposition in a CDE-induced murine model of chronic liver injury. Hepatology, 49: 1625-1635.

162. Weinstein M, Monga SP, Liu Y, Brodie SG, Tang Y, Li C, Mishra L, Deng CX. (2001) Smad proteins and hepatocyte growth factor control parallel regulatory pathways that converge on beta1-integrin to promote normal liver development. Mol Cell Biol, 21: 5122-5131.

163. Williams MJ, Clouston AD, Forbes SJ. (2014) Links between hepatic fibrosis, ductular reaction, and progenitor cell expansion. Gastroenterology, 146: 349-356.

164. Wilson JW, Leduc EH. (1958) Role of cholangioles in restoration of the liver of the mouse after dietary injury. J Pathol Bacteriol, 76: 441-449.

165. Yano Y, Hayashi Y, Teramoto T, Nakaji M, Nagy P, Ninomiya T, Wada A, Hirai M, Kim SR, Seo Y, Yoon S, Kasuga M. (2004) Apoptotic pathway related to oval cell proliferation. J Gastroenterol Hepatol, 19: 866-872.

166. Yavorkovsky L, Lai E, Ilic Z, Sell S. (1995) Participation of small intraportal stem cells in the restitutive response of the liver to periportal necrosis induced by allyl alcohol. Hepatology, 21: 1702-1712.

167. Yin C, Evason KJ, Asahina K, Stainier DY. (2013) Hepatic stellate cells in liver development, regeneration, and cancer. J Clin Invest, 123: 1902-1910.

168. Yin L, Sun M, Ilic Z, Leffert HL, Sell S. (2002) Derivation, characterization, and phenotypic variation of hepatic progenitor cell lines isolated from adult rats. Hepatology, 35: 315-324.

169. Yuan L, Bambha K. (2015) Bile acid receptors and nonalcoholic fatty liver disease. World J Hepatol, 7: 2811-2818.

170. Zaret KS, Grompe M. (2008) Generation and regeneration of cells of the liver and pancreas. Science, 322: 1490-1494.

171. Zhang L, Huang X, Meng Z, Dong B, Shiah S, Moore DD, Huang W. (2009) Significance and mechanism of CYP7a1 gene regulation during the acute phase of liver regeneration. Mol Endocrinol, 23: 137-145.

172. Zhao R, Duncan SA. (2005) Embryonic development of the liver. Hepatology, 41: 956-967.

173. Zheng T, Wang J, Jiang H, Liu L. (2011) Hippo signaling in oval cells and hepatocarcinogenesis. Cancer Lett, 302: 91-99.

174. Zhou D, Conrad C, Xia F, Park JS, Payer B, Yin Y, Lauwers GY, Thasler W, Lee JT, Avruch J, Bardeesy N. (2009) Mst1 and Mst2 maintain hepatocyte quiescence and suppress hepatocellular carcinoma development through inactivation of the Yap1 oncogene. Cancer Cell, 16: 425-438.

X. SAJÁT PUBLIKÁCIÓK JEGYZÉKE

Az értekezés témájában megjelet közlemények:

1. **Szücs A**, Paku S, Sebestyén E, Nagy P, Dezső (2020) Postnatal, ontogenic liver growth accomplished by biliary/oval cell proliferation and differentiation.
PLoS One, 15 : 5 p. e0233736 , 13 p. IF: 3,240

2. Rókusz A, Bugyik E, Szabó V, **Szücs A**, Paku S, Nagy P, Dezső K. (2016) Imatinib accelerates progenitor cell-mediated liver regeneration in choline-deficient ethionine supplemented diet-fed mice. Int J Exp Pathol 97:389-396. IF: 1,780

Egyéb témában megjelent közlemények:

1. Rókusz A, Veres D, **Szücs A**, Bugyik E, Mózes M, Paku S, Nagy P, Dezső K (2017) Ductular reaction correlates with fibrogenesis but does not contribute to liver regeneration in experimental liver fibrosis models. PLoS One, 12:e0176518. IF: 2,7662

2. Rókusz A, Nagy E, Gerlei Zs, Veres D, Dezső K, Paku S, **Szücs A**, Hajósi-Kalcakosz Sz, Pávai Z, Görög D, Kóbori L, Fehérvari I, Nemes B, Nagy P. (2016) Quantitative morphometric and immunohistochemical analysis and their correlates in cirrhosis - A study on explant livers. Scand J Gastroenterol 51:86-94. IF: 2,526

3. Dezső K, Rókusz A, Bugyik E, **Szücs A**, Szuák A, Dorogi B, Kiss M, Nemeskéri Á, Nagy P, Paku S. (2017) Human liver regeneration in advanced cirrhosis is organized by the portal tree. J Hepatol, 67:430-436. IF: 15,040

4. Bugyik E, Szabó V, Dezső K, Rókusz A, **Szücs A**, Nagy P, Tóvári J, László V, Döme B, Paku S. (2018) Role of (myo)fibroblasts in the development of vascular and connective tissue structure of the C38 colorectal cancer in mice. Cancer Commun (Lond), 38:46.
IF: -

XI. KÖSZÖNETNYILVÁNÍTÁS

Hálásan köszönöm témavezetőmnek, Dr. Dezső Katalinnak, hogy az évek során támogatott és mindig türelmesen foglalkozott velem. Tanácsaival és tudományos tapasztalatával hatalmas segítséget nyújtott munkám elkészüléséhez.

Hálásan köszönöm Dr. Nagy Péternek és Dr. Paku Sándornak a szakmai útmutatásukat és a mérhetetlen segítségüket.

Köszönettel tartozom Dr. Matolcsy András Professzor Úrnak, hogy lehetőséget nyújtott a TDK és később PhD munkám végzéséhez az I. sz. Patológiai és Kísérleti Rákkutató Intézetben.

Köszönöm Dr. Bugyik Edinának, Dr. Szabó Vanesszának, Dr. Rókusz Andrásnak segítségüket a módszerek elsajátításában, kivitelezésében, baráti légkört teremtve a laborban töltött éveim alatt.

Köszönet illeti Sztodola Andrást és munkatársait az állatkísérletek lelkiismeretes kivitelezéséért. Köszönöm Kaminszky Zsuzsának és Zsibai Zsófiának a technikai segítségüket.

Külön hálámat szeretném kifejezni Dr. Zalatnai Attila Docens Úrnak, hogy dolgozatom házi bíráltatát elvállalta.

Szeretném megköszönni Dr. Reszegi Andreának, Dr. Mervai Zsoltnak, Dr. Mihály Dórának, Dr. Petővári Gábornak és Dr. Nagy Noéminek, hogy bármikor számíthattam segítségükre, baráti támogatásukra.

Továbbá köszönöm Dr. Jäckel Mártának és munkatársaimnak támogatásukat.

Szeretném megköszönni családomnak és barátaimnak a támogatásukat, nélkülük nem tartanék itt.

PLOS ONE

RESEARCH ARTICLE

Postnatal, ontogenic liver growth accomplished by biliary/oval cell proliferation and differentiation

Armanda Szücs, Sándor Paku, Endre Sebestyén, Péter Nagy, Katalin Dezső*

First Department of Pathology and Experimental Cancer Research, Semmelweis University, Budapest, Hungary

* dezso.katalin@med.semmelweis-univ.hu

Check for updates

OPEN ACCESS

Citation: Szücs A, Paku S, Sebestyén E, Nagy P, Dezső K (2020) Postnatal, ontogenic liver growth accomplished by biliary/oval cell proliferation and differentiation. PLoS ONE 15(5): e0233736. https://doi.org/10.1371/journal.pone.0233736

Editor: Robin D Clugston, University of Alberta, CANADA

Received: January 23, 2020

Accepted: May 11, 2020

Published: May 29, 2020

Copyright: © 2020 Szücs et al. This is an open access article distributed under the terms of the Creative Commons Attribution License, which permits unrestricted use, distribution, and reproduction in any medium, provided the original author and source are credited.

Data Availability Statement: All relevant data are within the manuscript.

Funding: Supported by TÁMOP 4.2.4. A/1-11-1-2012-0001'National Excellence Program' (K.D), János Bolyai Scholarship of the Hungarian Academy of Sciences (K.D), Hungarian National Research, Development and Innovation Office, Development and Innovation Office (grants: NVKP_16-1-2016-0004 (S.P, P.N) and NFKIH: 116301 (P.N), FK135701 (K.D), FK132666 (E.S)), Semmelweis University Science and Innovation Fund STIA_18_KF (E.S). The funders had no role in

Abstract

Introduction

The liver is well known for its enormous regenerative capacity. If the hepatocytes are compromised the reserve stem cells can regrow the lost tissue by means of oval cells differentiating into hepatocytes. We were curious whether this standby system was able to compensate for ontogenic liver growth arrested by 2-acetylaminofluorene (AAF) treatment or if it can be influenced by cholic acid, known to promote liver growth in several reactions.

Methods

(i) Four weeks-old (60-70g) male F344 rats were kept on standard chow and treated with solvent only, (ii) others were kept on 0,2% cholic acid (CA) enriched diet, (iii) treated with AAF, or (iiii) given a combination of CA diet and AAF treatment (AAF/CA).

The proliferative response of epithelial cells was characterized by pulse bromodeoxyuridine labelling. The relative gene expression levels of senescence-related factors and bile acid receptors were determined by quantitative real-time polymerase chain reaction analysis.

Results

AAF administration efficiently inhibited the physiological proliferation of hepatocytes in young, male F344 rats after weaning. The activation of stem cells was indicated by the increased proliferation of periportal biliary/oval cells (B/OC). If the rats were fed additionally by cholic acid enriched diet, typical oval cell reaction emerged, subsequently the oval cells differentiated into hepatocytes restituting liver growth. This reaction was mediated by increased production of HGF, IL-6 and SCF by the damaged liver. Moreover, upregulation of FXR expression on B/OC made them competent for bile acids. Our results indicate that endogenous, autocrine mechanisms involved in liver ontogeny are also able to activate the backup regenerative machinery of stem cells.

study design, data collection and analysis, decision to publish, or preparation of the manuscript.

Competing interests: The authors have declared that no competing interests exist.

Introduction

There are several non-tumorous growth reactions of the hepatic tissue with different origin, regulation and function. We have observed certain differences between structural aspects of postnatal ontogenic liver growth and compensatory hyperplasia induced by surgical partial hepatectomy [1]. While the liver expands exclusively by the enlargement of pre-existent lobules after partial hepatectomy, the generation of new lobules also contributes to physiological growth. The regulation of these reactions is not completely understood, similar and divergent mechanisms are also known [2] e.g. FGF and TGF β signalling seems to be the most important during ontogenesis, while HGF and EGFR ligands are the most important for regenerative growth. There is a well-known back up mechanism of compensatory hyperplasia. If the proliferative capacity of the hepatocytes is compromised the so called oval cells emerge in the periportal areas which regenerate the lost parenchyma by proliferation/differentiation [3]. This tissue reaction is extensively characterized in rodents and shows similarities with certain forms of ductular reaction in human liver [4, 5]. One of the most widely used experimental models of oval cell proliferation/differentiation in rats consists of 2/3 partial hepatectomy (Ph) with continuous AAF administration [6]. The AAF treatment results in a mild periportal biliary cell proliferation, following the surgery these cholangiocytes invade the hepatic parenchyma, change several phenotypic features, and turn into oval cells which later differentiate into hepatocytes [7, 8]. The oval cells are regarded as the progenies of the hepatic stem cells [9] in the context of the cellular hierarchy of the liver.

As far as we know it has not been studied if this alternative mechanism can be elicited by the hindrance of postnatal ontogenesis of the liver. In order to investigate this possibility young rats following weaning were treated by AAF. AAF administration itself caused only moderate periportal spreading of B/OC ductules, but if AAF treatment was complemented with a diet enriched in cholic acid typical, intense B/OC proliferation was induced. The regulation of this growth reaction has been analysed.

Methods

Animal experiments

F344 rats were in-house bred. The breeding animals were purchased from Charles-River Laboratories (Écully, France).

Plastic cages (556x334 mm, Animalab, Poznań, Poland) with wood chip bedding, cardboard tubes and paper wool nest material were used for housing. Rats were group-housed (5 rats/per cage) and kept on a 12hr light dark cycle (lights on at 7:00 hours) in a constant temperature (23˚C) and humidity (22%). They were provided standard chow (V1535000, SSNIFF, Soest, Germany; 15mm pellets) and water ad libitum.

The experiments were conducted on 4 weeks-old (60-70g) male F344 rats randomly divided into 4 groups: (i) Control animals (n = 15) were kept on standard chow and treated with solvent only, (ii) others (n = 15) were kept on 0,2% CA diet (C1129 Sigma Aldrich, St. Louis, MO, was added to the standard chow by Altromin, Lage, Germany), (iii) treated with AAF (n = 15) (A7015, Sigma-Aldrich, dissolved in 1% methylcellulose, administered daily by gavage, 5mg/kg), or (iiii) given a combination of CA diet and AAF treatment (AAF/CA) (n = 24). Animals were sacrificed on the 3rd, the 7th and the 10th days after the initiation of treatment (n = 5–8 per time points). Each animal was given 200 mg/kg bromodeoxyuridine (BrdU, B5002, Sigma-Aldrich) intraperitoneally 1h before termination. During the experiments the wellbeing (the positive mental state, the ability to achieve successful biological function, the innate behaviours, coping with potentially adverse conditions) and the health (body condition, weight,

changes in body shape, posture, fur, facial expression, eyes, ears, nose, mouth, tail) was assessed by the investigators every day.

After humanely sacrificing the animals using cervical dislocation, samples from the livers were taken and fixed in Bouin's solution for histological examination and the rest were snap-frozen in liquid nitrogen.

The animal study protocols were conducted according to the National Institute of Health (NIH) guidelines for animal care and were approved by the Institutional Animal Care and Use Committee of Semmelweis University (KA-1771).

Histological analysis

Immunohistochemistry. AFP (1:50, A0008, Dako, Glostrup, Denmark) immunostaining was performed on Bouin's-fixed paraffin embedded samples using the Novolink Polymer Detection System (RE7140-K, Leica Biosystems, Wetzlar, Germany) and DAB (SK-4105, Vector Laboratories, Burlingame, CA) as chromogen. Frozen sections were fixed in methanol for 10 min and incubated at room temperature for 1h with the primary antibodies (OV-6: 1:50, MAB2020, R&D, Minneapolis, MN; SMA: 1:100, M0851, Dako; Desmin: 1:200, PA1-37556, Thermo Fisher Scientific; Laminin:1:200, Z0097, Dako; DLK1: 1:100, AF1144, R&D), then with appropriate secondary antibodies (Alexa Fluor dyes conjugated antibodies, Thermo Fisher Scientific, Waltham, MA).

Morphometric analysis. The area occupied by B/OC was measured on OV-6 immunostained frozen sections. Sections were scanned using Pannoramic Confocal system (3D-Histech Ltd., Budapest, Hungary), and evaluated by the ImageJ 1.49k program (NIH, Bethesda, MD).

Determination of the BrdU-index. After pre-treating the frozen sections with 2N HCl (10min, at room temperature) the incorporated BrdU was immunostained (BrdU antibody:1:20, 347580, BD Biosciences, Franklin Lakes, NJ). 10.000 hepatocytes and 500 B/OC were counted; the percentage of BrdU-positive cells was given as a result. Nuclei were stained with DAPI (D9542, Sigma-Aldrich).

Quantitative real-time polymerase chain reaction

Microdissected samples. Frozen sections made from the livers of each experimental group (on the 10th day of treatment) were fixed in methanol, stained with RNase-free haematoxylin and dried at room temperature. Laser microdissection of B/OC and hepatocytes (~100.000 μm^2) was performed by using MMI CellCut laser microdissection (Eching, Germany). Total RNA was isolated by the RNA Aqueous Micro Kit (AM 1931; Life Technologies, Carlsbad, CA). The total amount of isolated RNA was used for reverse transcription.

Whole liver samples. Frozen sections from the livers (on the 10th day of the experiment) were collected in lysis buffer. Total RNA was isolated with TRIzol (cat. no. 15596–018; Life Technologies). RNA concentration was measured by NanoDrop 1000 (Thermo Fisher Scientific); 1μg RNA per sample was converted into cDNA.

A high-capacity cDNA reverse transcription kit (4368814; Life Technologies) was used for cDNA synthesis as recommended by the supplier. PCR was performed by the QuantStudio™ 3 System (Thermo Fischer Scientific) sequence detection system, using Life Technologies TaqMan gene expression assays (TGR5: Rn01400316_s1; FXR: Rn00572658_m1; IL-6: Rn01410330_m1; HGF: Rn00566673_m1; SCF: Rn01502851_m1; CTGF: Rn01537279_g1; BIRC5: Rn00574012_m1; IFNG: Rn00594078_m1; TNFR1: Rn00565310_m1) according to the manufacturer's instructions. Glyceraldehyde-3-phosphate dehydrogenase (GAPDH) was used as endogenous control. All samples were run in triplicate, in a 20 μl reaction volume. Results were obtained as threshold cycle (CT) values. Expression levels were calculated using the ΔC_T

method. The values were calculated as the mean values of three independent measurements, and the expression levels of mRNA in all samples were defined as a ratio to GAPDH expression.

Statistical analysis

Data are presented as means ± standard error (SEM) or standard deviation (SD). We used the R statistical environment (version 3.6.0) for all significance test. The statistical significance of difference between groups was analyzed by analysis of variance (ANOVA, one-way) or Welch's two sample t-test (two-sided). Since an elevation in the senescence-associated secretory phenotype (SASP)-factors expression could be hypothesized, so for the analysis of these factors we used the one-sided Welch's-test with an alternative hypothesis of less expression in the control condition. Results were considered significant at $P \leq 0.05$.

Results

In the present study, we were going to investigate if B/OC can contribute to the ontogenic liver growth in rats. Since the B/OC proliferation and differentiation was defined by the histological changes, the morphology of the livers was thoroughly analysed, followed by immunohistochemical, morphometric, proliferation and gene expression studies.

The AAF/CA protocol induces typical oval cell proliferation

The histological structure of the liver was completely normal in the control (Fig 1A) and CA groups at each time point (S1 Fig). No obvious change was seen in the liver of the AAF treated animals on the 3rd day, but on the 7th and especially on the 10th days the proliferation of B/OC could be seen. Some of the ducts became tortuous, mitotic figures could rarely be seen. However, these altered B/OC ducts were confined to the periportal space, did not enter the parenchyma (S1 Fig).

The number of B/OC remarkably increased on the 3rd day in the AAF/CA group (Fig 1B). Later typical "oval cells" penetrated the limiting plate and infiltrated the hepatic parenchyma (Fig 1C). The B/OC formed ductules spread further on the 10th day. In addition, rows or occasionally small foci of hepatocyte-looking cells emerged with vacuolated, basophilic cytoplasm. These newly formed groups of cells were always spatially associated with the oval cells (Fig 1D).

The OV-6 antibody recognizes Keratin 14 and 19 [10]. Although it labels normal cholangiocytes too it is regarded as an oval cell specific marker. The extent of B/OC proliferation can be characterized by the relative area stained by OV6 (S2A and S2B Fig). This parameter gradually, but not significantly declined in the Control and CA fed rats indicating that the area occupied by B/OC decreases with age. However, the OV-6 stained area increased in the two other groups especially in the AAF/CA treated animals (Fig 2A, S1 Table and S2B Fig). Since on the 10th day the emerging, most likely B/OC derived new basophilic hepatocytes (see later) in the AAF/CA rats were OV6 negative the quantitation of OV-6 staining even underestimated the participation of the B/OC at this time-point.

Oval cell proliferation compensates for the growth inhibition of hepatocytes

Cell proliferation was characterized by the evaluation of BrdU incorporation following pulse labelling (S2C and S2D Fig). Since the cholangiocytes and oval cells could not be easily distinguished, they were evaluated together as one cell-compartment (B/OC) and the percentage of labelled hepatocytes was counted separately.

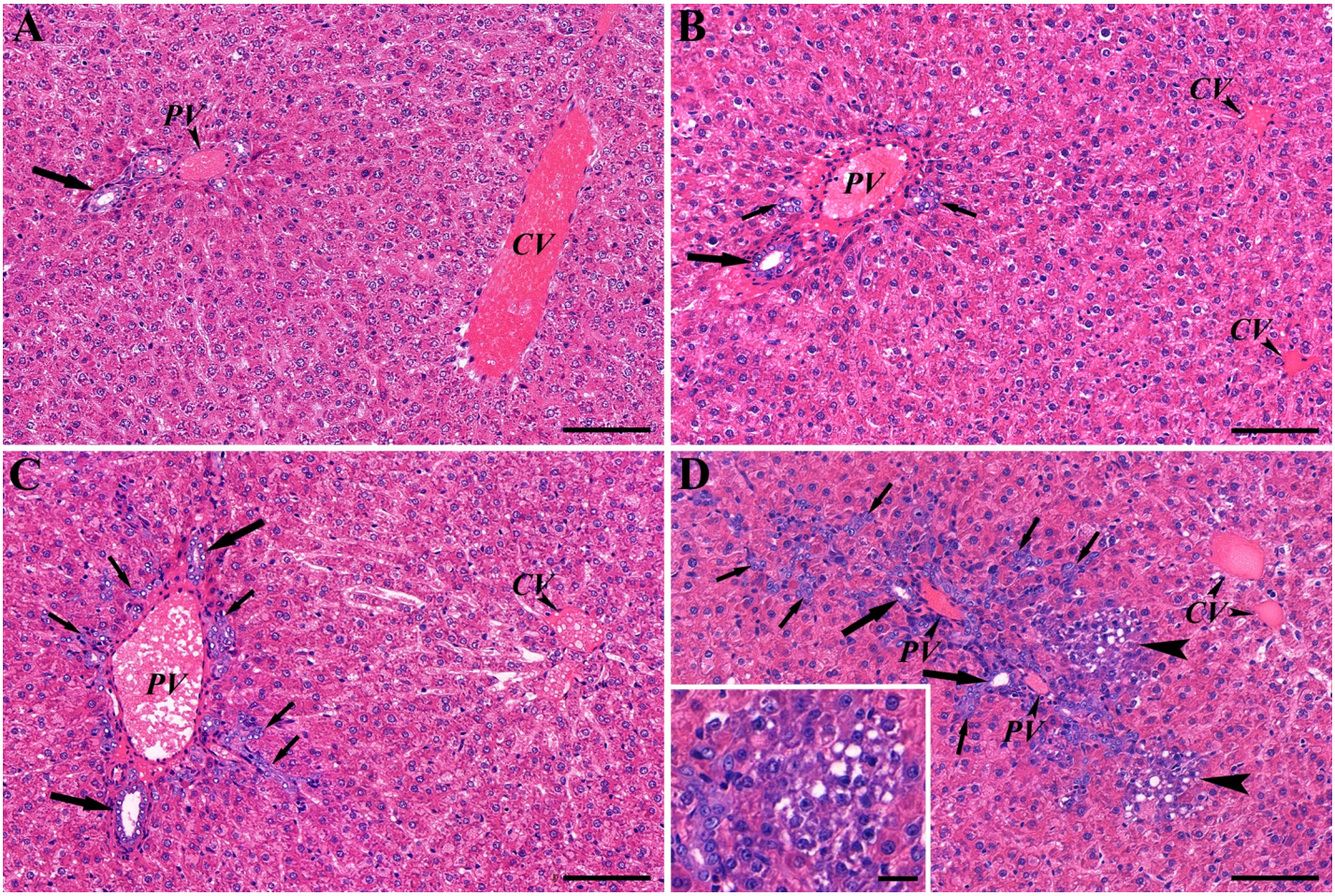

Fig 1. Histological characteristics of the livers after AAF/CA treatment. HE stained sections of control liver (A) and on the 3rd (B), the 7th (C) and the 10th days (D) of the AAF/CA treatment. The combined treatment elicited the gradual expansion of B/OC (arrows) into the parenchyma between 3–10 days and appearance of basophilic small hepatocyte groups at 10 days (large arrowheads on (D)) which were localized closely to B/OC. Inset shows at higher power the small hepatocytes. Some of them contain lipid droplets. Large arrows point at bile ducts. Scale bars: 100 μm, Scale bar for inset 20 μm.

https://doi.org/10.1371/journal.pone.0233736.g001

The ratio of BrdU marking the B/OC was gradually elevating (Fig 2B, S2 Table) while the proliferative activity of hepatocytes declined with time (Fig 2C, S3 Table) in the control group, but these variations did not seem to be biologically important. AAF treatment decreased the BrdU incorporation in the hepatocytes, although the inhibition was far from complete (Fig 2C, S3 Table). Increased BrdU labelling of B/OC serves as explanation for the expansion of this compartment upon AAF administration.

Cholic acid enriched diet resulted in a substantial but temporary increase in proliferative activity of hepatocytes without influencing the behaviour of B/OC. This hump of hepatocyte proliferation was completely eliminated in the AAF/CA group, but the BrdU incorporation of B/OC was significantly higher in the combined group (Fig 2B, S2 Table) at each time point.

The AAF/CA treatment results in B/OC differentiation

The oval cells show similarities to cholangiocytes, they are most likely descendants of stem cells of the biliary cell compartment. The two cell types can be distinguished by their phenotype and arrangement. All the oval cell characteristic features were present on the cells evolving

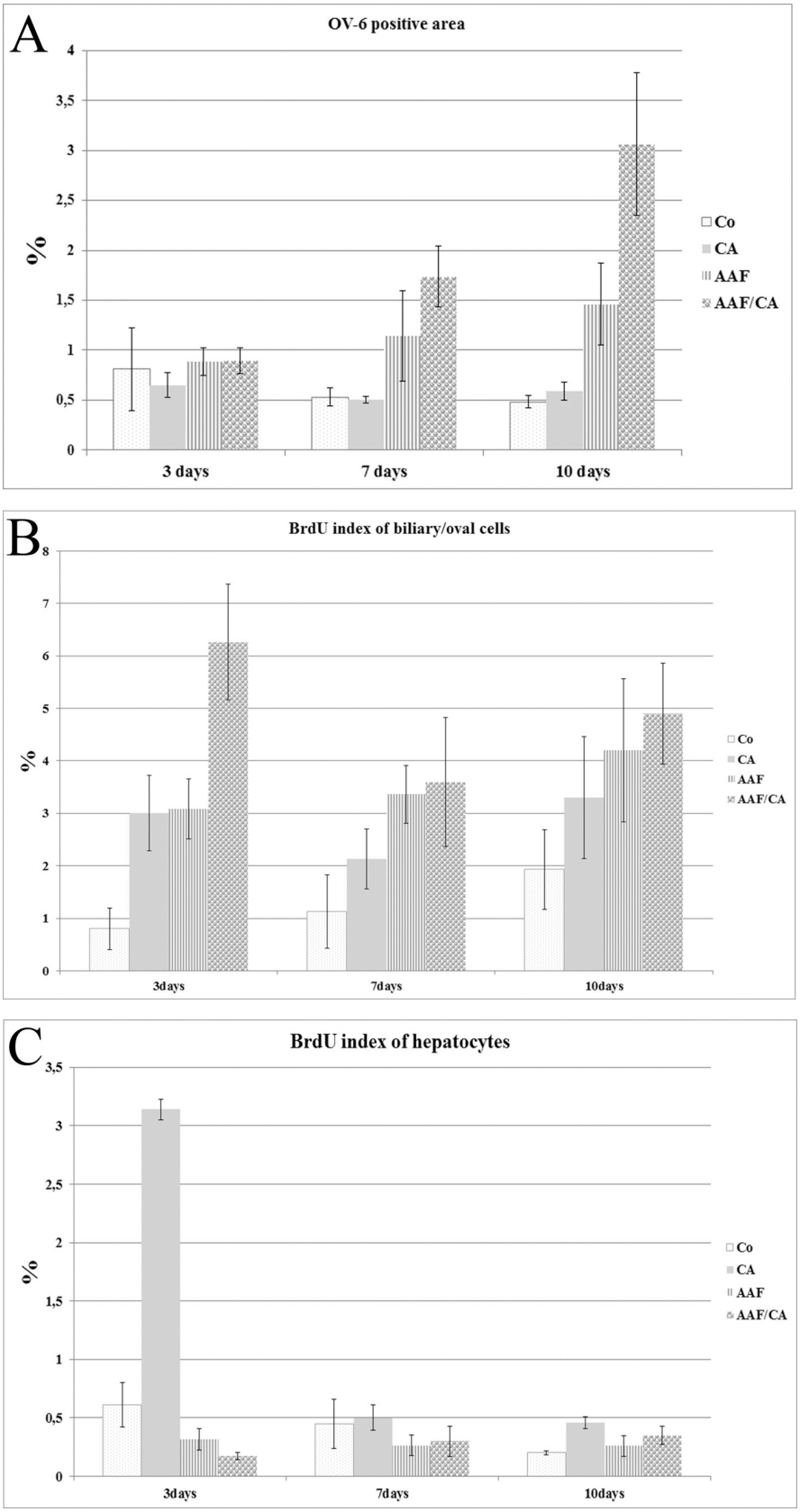
A
OV-6 positive area
%
4
3,5
3
2,5
2
1,5
1
0,5
0
3 days
7 days
10 days
Co
CA
AAF
AAF/CA
B
BrdU index of biliary/oval cells
%
8
7
6
5
4
3
2
1
0
3days
7days
10days
Co
CA
AAF
AAF/CA
C
BrdU index of hepatocytes
%
3,5
3
2,5
2
1,5
1
0,5
0
3days
7days
10days
Co
CA
AAF
AAF/CA

Fig 2. Quantitative analysis of the morphological alterations. A. The extent of OV-6 positive area in the experimental groups. B. The proliferative activity (BrdU-index) of the B/OC. C The proliferative activity (BrdU-index) of the hepatocytes. Data are represented as means ± standard deviation of the mean.

https://doi.org/10.1371/journal.pone.0233736.g002

in the parenchyma of AAF/CA treated rats. They formed ductules with scanty lumen, and they expressed AFP (Fig 3A) and DLK1 (Fig 3B). The ductules were accompanied by desmin/smooth muscle actin positive myofibroblasts (Fig 3C and 3D). The ductules terminated on hepatocytes and were surrounded by laminin containing basement membrane (Fig 3C and 3D). The cut surface of the basement membrane occasionally resulted in a characteristic "U" shape. We observed this special arrangement during liver regeneration in the AAF/Ph protocol [7, 8].

The basophilic cells, which were closely associated with B/OC in the latest time point of AAF/CA treated rats were not anchored on basement membrane. The forthcoming HNF4 staining with the formerly described alterations clearly indicated hepatocytic differentiation. The low endogenous biotin content of the basophilic cells demonstrated by decreased avidin binding distinguished them from pre-existent hepatocytes (Fig 3E and 3F).

AAF makes stem cells competent for cholic acid

RNA was isolated from microdissected B/OC and hepatocytes separately. The RNAs were probed for the two major bile acid receptors. TGR expression was down regulated in both cell populations in each experimental groups compared to the controls (Fig 4A, S4 Table). However, FXR, which is thought to transduce the proliferative signal of bile acids [11, 12], was upregulated on the B/OC of the AAF/CA rats while its expression decreased on the hepatocytes (Fig 4B, S4 Table).

RNA was isolated from whole liver tissue of each experimental group as well. Real time RT PCR demonstrated significantly increased HGF and SCF expression following AAF treatment (Fig 4C, S5 Table). No such elevation could be detected in the expression of TNFR1, IFN gamma, CTGF and survivin (S6 Table).

Discussion

AAF was able to efficiently temper the proliferation of hepatocytes in young rapidly growing rats. If such animals were fed cholic acid enriched diet, this growth defect could be compensated by the appearance of small biliary looking cells emerging in the periportal zone and later spreading into the parenchyma. These cells formed ductules surrounded by basement membrane, they expressed AFP, DLK1, they were closely associated with SMA/desmin positive myofibroblasts and eventually differentiated into HNF4 expressing hepatocytes. These are typical features of the hepatic histological reaction, traditionally referred to as oval cell proliferation [13, 7, 14].

Although no lineage tracing was done in our present experiment, the architectural similarities to the AAF/Ph experiment [15, 7] suggested that the oval cells of these young animals also derived from cholangiocytes and differentiated into hepatocytes. The low biotin content of the small hepatocytes also argued against their hepatocytic origin [8]. The function of the oval cells is to rescue the liver parenchyma in the AAF/Ph experiment since the hepatocytes cannot divide and regrow the missing liver mass [15, 8]. It is still not clear what kind of functional failure initiates the regeneration following partial hepatectomy and what mobilizes the stem cells if the hepatocytes fail. Our results suggest that this mechanism is also activated if the physiological liver growth lags behind. As far as we know, this has not been demonstrated before,

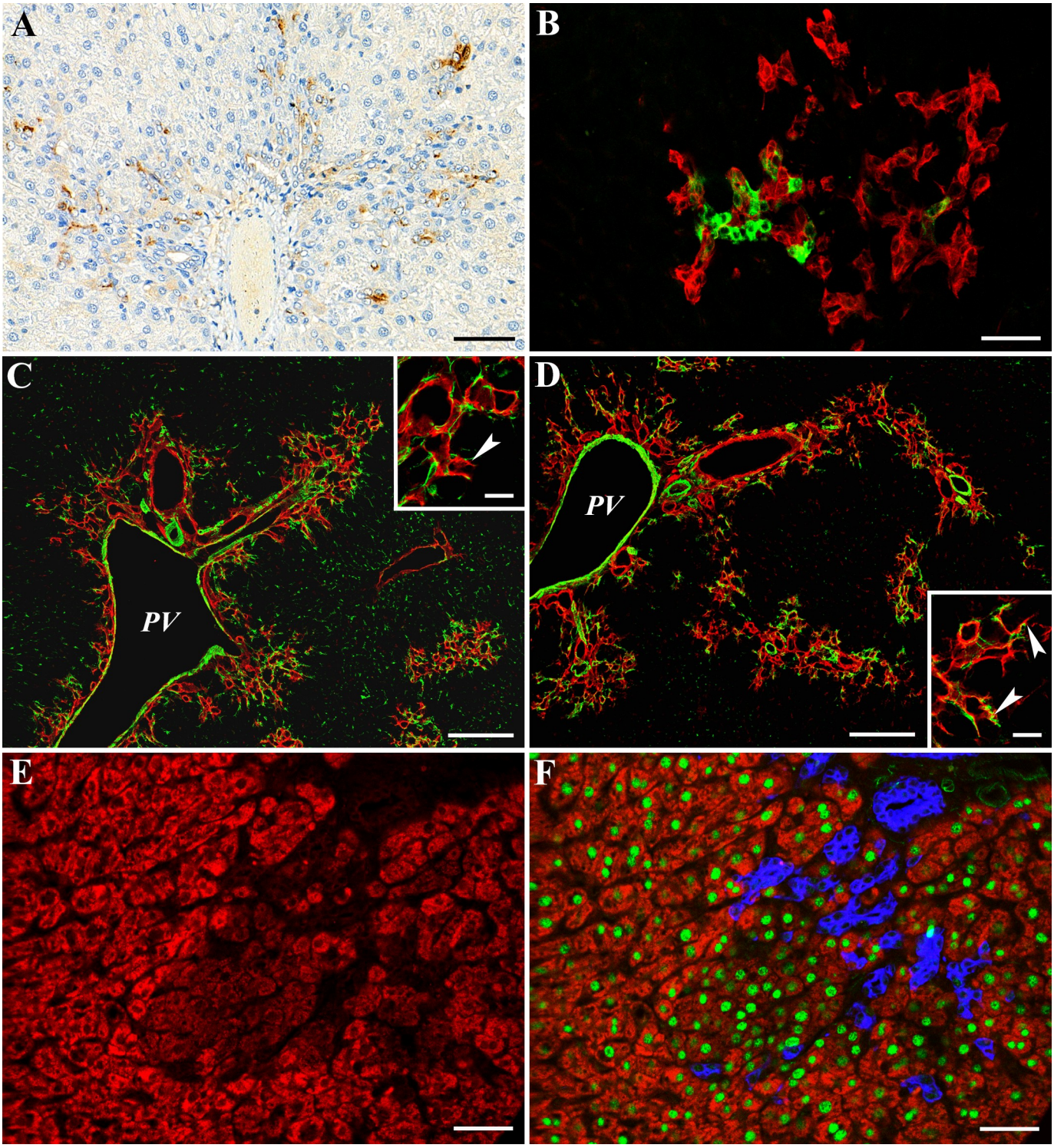

Fig 3. Characterization of bile ducts (oval cells) and small hepatocytes on 10th days of the AAF/CA treatment. A. Bouin's fixed section stained for AFP. AFP positive B/OC ductules spread from the portal area into the parenchyma. Scale bar: 50 μm. B. Frozen section stained for OV6 (red) and DLK1 (green). Numerous DLK1 positive cells are situated within the OV6 positive B/OC ductules. Scale bar: 50 μm. C. Frozen section stained for laminin (red) and Desmin (green). Laminin positive basement membrane framed ductules accompanied by desmin positive cells spread from the portal area into the parenchyma. Inset shows typical "U" shaped (arrowhead) termination of B/OC ductules on hepatocytes. Desmin positive myofibroblasts are closely associated with the laminin positive basement membrane. PV; Portal vein. Scale bar: 200 μm, Scale bar for inset: 25 μm. D. Frozen section stained for laminin (red) and SMA (green). Laminin positive basement membrane framed ductules accompanied by SMA positive cells spread from the portal area into the parenchyma. Inset as before shows typical

"U" shaped (arrowheads) termination of B/OC ductules on hepatocytes. SMA, another established marker of myofibroblasts is also closely associated with the laminin positive basement membrane. PV; Portal vein. Scale bar: 200 μm, Scale bar for inset: 25 μm. E. Frozen section stained with streptavidin-TRITC to detect endogenous biotin. Group of small hepatocytes characterized by low endogenous biotin content are surrounded by native hepatocytes with higher biotin content. Scale bar: 100 μm. F. The same area is visible on E., stained additionally for HNF-4 (green) and OV6 (blue). The nuclei of small hepatocytes with low biotin content are positive for HNF-4. Differentiating small hepatocytes are in close vicinity of the OV6 positive B/OC ductules. Scale bar: 100 μm.

https://doi.org/10.1371/journal.pone.0233736.g003

although ductular reaction was already induced in young animals by severe parenchymal damage brought about by choline deficient diet [16].

Beside the evident agreements, there are subtle differences between these two models of oval cell proliferation. The combination of proliferative drive (Ph) and impaired hepatocyte proliferation (AAF) are sufficient to result intense oval cell proliferation/differentiation in the AAF/Ph model. In our present experiment another factor, cholic acid enriched diet, was necessary to induce oval cell proliferation albeit a less intense one than in the AAF/Ph experiment. The most likely explanation is that there is no such intense activation drive on the stem cells in these young animals. While the liver weight increased 15–20% in the control animals during our 7 days observation period (from 3–10 days) in young rats, the liver weight increased almost 200% in 7 days following 2/3 surgical Ph in adults ones. AAF almost completely blocks hepatocyte proliferation in adult rats, while this blockage is far from complete in young rats, probably due to lower CYP activity that is required to metabolize AAF [17]. After all it is not so surprising that the intensity of oval cell proliferation and the distribution of the differentiating cells are more similar to the response we have seen after low dose AAF treatment in adult rats [18].

Liver regeneration is thought to be mediated by three clusters of networks: cytokines, growth factors and metabolic signals [19]. The most important and intensively studied metabolic compounds, participating in the growth regulation of liver are bile acids. Bile acid signalling is required for normal liver regeneration, its failure decreases liver regeneration after Ph [11, 12]. The growth promoting effect of cholic acid has become obvious in the present experimental system as well. Cholic acid enriched diet itself [20] resulted in an intense increase in hepatocytic BrdU incorporation. This response was obvious in young rats in our CA group. However, this reaction was almost completely blocked by the additional AAF treatment. What is more, the cell proliferation, serving the physiological growth of the liver shifted to oval cells. There are two major bile acid receptors in the liver farnesoid X receptor (FXR) and G-protein-coupled bile acid receptor (TGR5). Bile acids influence liver regeneration through FXR [11, 12] while TGR5 signals distinct functions [12]. The switch we have experienced in FXR expression, down regulation on hepatocytes and up regulation on B/OC indicates that this altered FXR expression might have contributed to the induction of stem cell driven regeneration.

RT-PCR from whole liver RNA revealed increased HGF, IL-6 and SCF expression in the AAF treated rats, while no such elevation could be detected in the expression of TNFR1 and IFNg. HGF is probably the most potent growth factor driving [9, 21] the proliferation of hepatocytes and oval cells and such function is also known for IL-6 [22] and SCF [23]. These cytokines are also synthetized by senescent cells as components of the senescent associated secretory phenotype [24, 25]. AAF triggers stress induced senescence in hepatocytes [26]. There are other experimental models when stem cell derived ductular or oval cell reaction is induced by the senescence of the hepatocytes [27, 28]. The combination of senescence related growth factor production and the upregulation of FXR on B/OC might be major drivers of the compensatory expansion of B/OC in our AAF/CA experimental model.

Hippo signalling and YAP activation are also known to be important determinants of liver growth and size [29, 30] and bile acids can activate YAP [31], but we could not detect increased steady state level of established YAP target genes (CTGF, survivin). We failed to detect

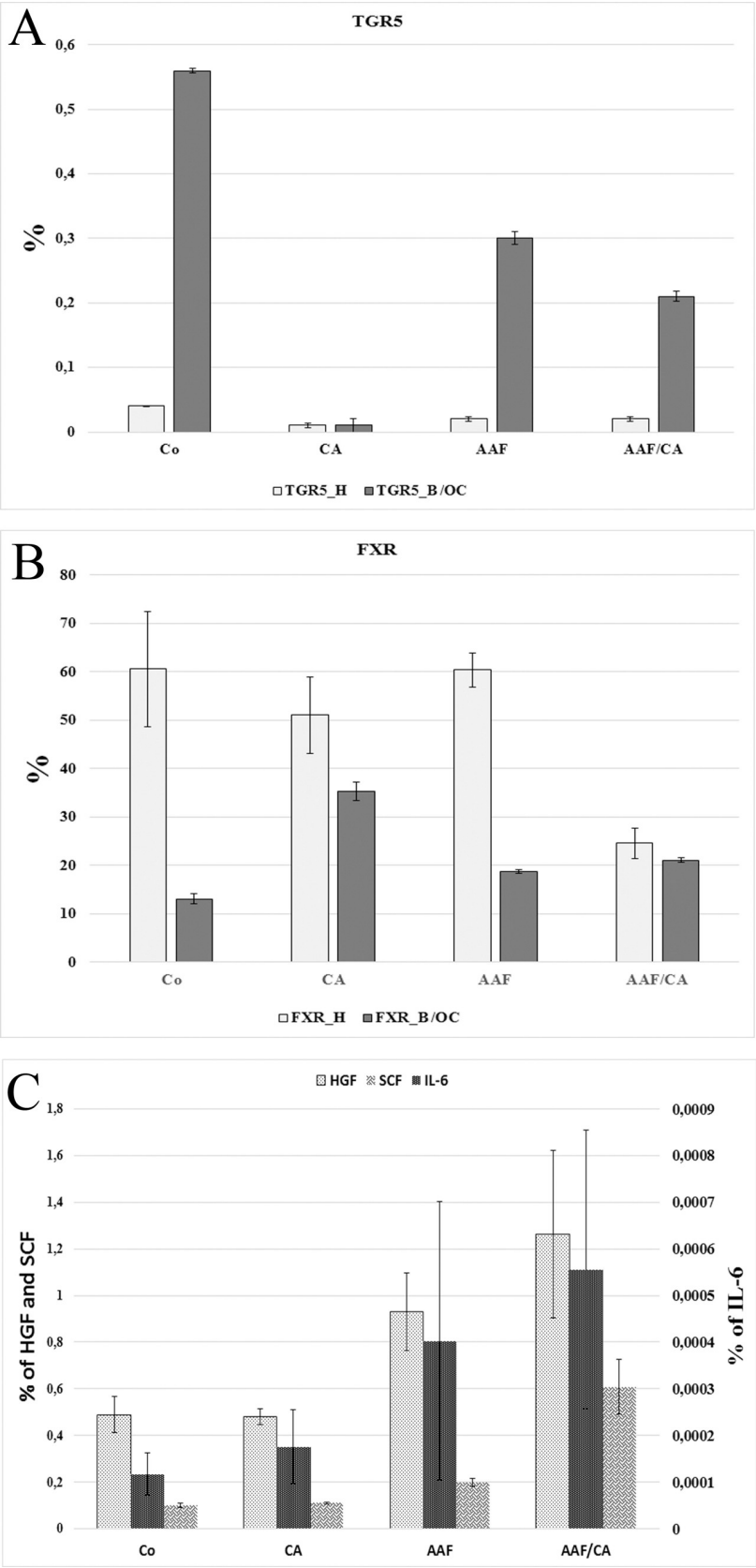
A
TGR5
%
0,6
0,5
0,4
0,3
0,2
0,1
0
Co
CA
AAF
AAF/CA
TGR5_H
TGR5_B/OC
B
FXR
%
80
70
60
50
40
30
20
10
0
Co
CA
AAF
AAF/CA
FXR_H
FXR_B/OC
C
HGF
SCF
IL-6
% of HGF and SCF
% of IL-6
1,8
1,6
1,4
1,2
1
0,8
0,6
0,4
0,2
0
0,0009
0,0008
0,0007
0,0006
0,0005
0,0004
0,0003
0,0002
0,0001
0
Co
CA
AAF
AAF/CA

Fig 4. Relative mRNA level of bile acid receptors and senescence associated proteins. A.B. Real-time QRT-PCR analysis of TGR5 (A) and FXR (B) mRNA expression in microdissected hepatocytes (H) and biliary/oval cells (B/OC) on the10th day of the experiment. Bars represent SE. C. Real-time QRT-PCR analysis of IL-6, SCF and HGF mRNA expression in whole liver samples on the 10th day of the experiment. Bars represent SE.

https://doi.org/10.1371/journal.pone.0233736.g004

increased production of IFNg, TNFR1, which are considered senescence-related factors [24]. However, these results support, that changes of HGF, Il-6, and SCF expression levels are indeed related to senescence.

In conclusion, we describe a new mechanism, the inverse expression of FXR on hepatocytes and B/OC, which can contribute to the activation of hepatic stem cells when the hepatocytes are compromised. This mechanism is activated when the hepatocyte proliferation is hindered during the postnatal physiological growth resulting in a stem cell proliferation/differentiation mediated liver growth. The arousal of the hepatic stem cell compartment may inflict adverse consequences e.g. fibrosis, tumorigenesis. Therefore, the long-term follow-up of these animals, whose livers are partly grown by the participation of the stem cell compartment would be very important.

Supporting information

S1 Fig. Histological characteristics of the livers after continuous cholic acid or AAF treatment.
(TIF)

S2 Fig. Extent of B/OC compartment and BrdU incorporation in the AAF/CA groups.
(TIF)

S1 File. Legend to the S1 and S2 Figs.
(DOCX)

S1 Table. Results of the analysis of variance (one-way ANOVA) regarding the area percentage of OV-6 staining.
(DOCX)

S2 Table. Results of the analysis of variance (one-way ANOVA) regarding the BrdU-index of the biliary/oval cells.
(DOCX)

S3 Table. Results of the analysis of variance (one-way ANOVA) regarding the BrdU-index of the hepatocytes.
(DOCX)

S4 Table. Results of Welch's Two Sample t-test (two sided) used for the statistical analysis of QRT-PCR analysis obtained from LCM samples.
(DOCX)

S5 Table. Results of Welch's Two Sample t-test (one-sided, with an alternative hypothesis of less expression in Control condition) used for the statistical analysis of QRT-PCR analysis obtained from whole liver samples.
(DOCX)

S6 Table. Relative mRNA level of YAP target genes (survivin and Connective Tissue Growth Factor (CTGF)) and senescence-associated factors (IFNg, TNFR1).
(DOCX)

Author Contributions

Conceptualization: Sándor Paku, Péter Nagy.

Formal analysis: Armanda Szücs.

Methodology: Armanda Szücs, Endre Sebestyén, Katalin Dezső.

Project administration: Sándor Paku, Péter Nagy.

Supervision: Sándor Paku, Péter Nagy.

Writing – original draft: Katalin Dezső.

References

1. Papp V, Dezső K, László V, Nagy P, Paku S. Architectural changes during regenerative and ontogenic liver growth in the rat. Liver Transplant. 2009; 15: 177–183.
2. Stanger BZ. Cellular homeostasis and repair in the mammalian liver. Ann Rev Physiol. 2015; 77: 179–200.
3. Michalopoulos GK, Khan Z. Liver stem cells: experimental findings and implications for human liver disease. Gastroenterology. 2015; 149: 876–882.
4. Roskams TA, Theise ND, Balabaud CH, Bhagat G, Bhathal PS, Bioulac-Sage P, et al. Nomenclature of the finer branches of the biliary tree:canals, ductules and ductular reactions in human livers. Hepatology. 2004; 39: 1739–1745.
5. Turányi E, Dezső K, Csomor J, Schaff Zs, Paku S, Nagy P. Immunohistochemical classification of ductular reactions in human liver. Histopathology. 2010; 57: 607–614.
6. Tatematsu M, Ho RH, Tohru K, Ekam JK, Farber E. Studies on the proliferation and fate of oval cells in the liver of rats treated with 2-acetyl-aminofluorene and partial hepatectomy. Am J Pathol. 1984; 114: 418–430.
7. Paku S, Schnur J, Nagy P, Thorgeirsson SS. Origin and structural evolution of the early proliferating oval cells in rat liver. Am J Pathol. 2001; 158: 1313–1323.
8. Dezső K, Papp V, Bugyik E, Hegyesi H, Sáfrány G, Bödör C, et al. Structural analysis of oval-cell mediated liver regeneration in rats. Hepatology. 2012; 56; 1457–1467.
9. Miyajima A, Tanaka M, Itoh T. Stem/progenitor cells in liver development, homeostasis, regeneration and reprogramming. Cell stem cell. 2014; 14: 562–574.
10. Bisgaard HC, Parmelee DC, Dunsford HA, Sechi S, Thorgeirsson SS. Keratin 14 protein in cultured nonparenchymal rat hepatic epithelial cells: characterization of keratin 14 and keratin 19 as antigens for the commonly used mouse monoclonal antibody OV-6. Mol Carcinogen. 1993; 7: 60–66.
11. Huang W, Ma K, Zhang J, Qatanani M, Cuvillier J, Liu J, et al. Nuclear receptor-dependent bile acid signalling is required for normal liver regeneration. Science. 2006; 312: 233–236.
12. Fan M, Wang X, Xu G, Yan Q, Huang W. Bile acid signalling and liver regeneration. Biochimica et Biophysica Acta. 2015; 1849: 196–200.
13. Nagy P, Bisgaard HC, Thorgeirsson SS. Expression of hepatic transcription factors during liver development and oval cell differentiation. J Cell Biol. 1994; 126: 223–233.
14. Jensen CH, Jauho EI, Santoni-Rugiu E, Holmskov U, Teisner B, Tygstrup N, et al. Transit amplifying ductular (oval) cells and their hepatocytic progeny are characterized by a novel and distinctive expression of delta like protein/preadipocyte factor 1/fetal antigen 1. Am J Pathol. 2004; 164:1347–1359.
15. Evarts RP, Nagy P, Marsden E, Thorgeirsson SS. A precursor- product relationship exists between oval cells and hepatocytes in rat liver. Carcinogenesis. 1987; 8: 1737–1740.
16. Guest I, Ilic Z, Sell S. Age dependence of oval cell response and bile duct carcinomas in male Fischer 344 rats fed a cyclic choline-deficient, ethionine-supplemented diet. Hepatology. 2010; 52: 1750–1757.
17. Kriek E. Fifty years of research on N-acetyl-2-aminofluorene, one of the most versatile compounds in experimental cancer research. J Cancer Res Clin Oncol. 1992; 118: 481–489.
18. Paku S, Nagy P, Kopper L, Thorgeirsson SS. 2-acetaminofluorene dose dependent differentiation of rat oval cells into hepatocytes: confocal and electron microscopic studies. Hepatology. 2004; 39: 1353–1361.
19. Vacca M, Degirolamo C, Massafra V, Polimeno L, Mariani-Costantini R, Palasciano G, et al. Nuclear receptors in regenerating liver and hepatocellular carcinoma. Mol Cell Endocrinol. 2013; 368: 108–119.

20. Barone M, Francavilla A, Polimeno L, Ierardi E, Romanelli D, Berloco P, et al. Modulation of rat hepatocyte proliferation by bile salts:in vitro and in vivo studies. Hepatology. 1996; 23: 1159–1166.

21. Nagy P, Bisgaard HC, Santoni-Rugiu E, Thorgeirsson SS. In vivo infusion of growth factors enhances the mitogenic response of rat hepatic-ductal (oval) cells after administration of 2-Acetylaminofluorene. Hepatology. 1996; 23: 71–79.

22. Cressman DE, Greenbaum LE, DeAngelis RA, Ciliberto G, Furth EE, Poli V et al. Liver failure and defective hepatocyte regeneration in interleukin-6-deficient mice. Science. 1996; 274:1379–1383.

23. Fujio K, Evarts RP, Hu Z, Marsden ER, Thorgeirsson SS. Expression of stem cell factor and its receptor, c-kit, during liver regeneration from putative stem cells in adult rat. Lab Invest. 1994; 70: 511–516.

24. Coppé JP, Desprez PY, Krtolica A, Campisi J. The senescence-associated secretory phenotype: the dark side of tumor suppression. Annu Rev Pathol. 2010; 5: 99–118.

25. Guo M. Cellular senescence and liver disease: Mechanisms and therapeutic strategies. Biomedicine and Pharmacotherapy. 2017; 96: 1527–1537.

26. Trautwein C, Will M, Kubicka S, Rakemann T, Flemming P, Manns MP. 2-Acetaminofluorene blocks cell cycle progression after hepatectomy by p21 induction and lack of Cyclin E expression. Oncogene. 1999; 18: 6443–6453.

27. Yang S, Koteish A, Lin H, Huang J, Roskams T, Dawson V, et al. Oval cells compensate for damage and replicative senescence of mature hepatocytes in mice with fatty liver. Hepatology. 2004; 39: 403–411.

28. Lu W, Bird TG, Boulter L, Tsuchiya A, Cole AM, Hay T. Hepatic progenitor cells of biliary origin with liver repopulation capacity. Nat Cell Biol. 2015; 17: 971–983.

29. Camargo FD, Gokhale S, Johnnidis JB, Fu D, Bell GW, Jaenisch R, et al. YAP1 increases organ size and expands undifferentiated progenitor cells. Current Biol. 2007; 17: 2054–2060.

30. Lee KP, Lee JH, Kim TS, Kim TH, Park HD, Byun JS, et al. The Hippo-Salvador pathway restrains hepatic oval cell proliferation, liver size, and liver tumorigenesis. Proc Natl Acad Sci. 2010; 107: 8248–8253.

31. Anakk S, Bhosale M, Schmidt VA, Johnson RL, Finegold MJ, Moore DD. Bile acids activate YAP to promote liver carcinogenesis. Cell Reports. 2013; 5: 1060–1069.

INTERNATIONAL JOURNAL OF Experimental Pathology

Int. J. Exp. Path. (2016), 97, 389–396

ORIGINAL ARTICLE

Imatinib accelerates progenitor cell-mediated liver regeneration in choline-deficient ethionine-supplemented diet-fed mice

András Rókusz*, Edina Bugyik*, Vanessza Szabó*, Armanda Szücs*, Sándor Paku*,†, Péter Nagy*,[1] and Katalin Dezső*,[1]

**First Department of Pathology and Experimental Cancer Research, Semmelweis University, Budapest, Hungary and †Tumor Progression Research Group, Joint Research Organization of the Hungarian Academy of Sciences and Semmelweis University, Budapest, Hungary*

INTERNATIONAL JOURNAL OF EXPERIMENTAL PATHOLOGY

doi: 10.1111/iep.12209

Received for publication: 9 June 2016
Accepted for publication: 10 September 2016

Correspondence:
Péter Nagy
First Department of Pathology and Experimental Cancer Research
Semmelweis University
H-1085, Budapest, Üllői út 26
Hungary
Tel.: 36-1-266-1638
Fax: 36-1-317-1074
E-mail: pdrnagy@gmail.com
[1]P. N. and K. D. are co-senior authors of this study.

SUMMARY

Severe chronic hepatic injury can induce complex reparative processes. Ductular reaction and the appearance of small hepatocytes are standard components of this response, which is thought to have both adverse (e.g. fibrosis, carcinogenesis) and beneficial (regeneration) consequences. This complex tissue reaction is regulated by orchestrated cytokine action. We have investigated the influence of the tyrosine kinase inhibitor imatinib on a regenerative process. Ductular reaction was induced in mice by the widely used choline-deficient ethionine-supplemented diet (CDE). Test animals were treated daily with imatinib. After 6 weeks of treatment, imatinib successfully reduced the extent of ductular reaction and fibrosis in the CDE model. Furthermore, the number of small hepatocytes increased, and these cells had high proliferative activity, were positive for hepatocyte nuclear factor 4 and expressed high levels of albumin and peroxisome proliferator-activated receptor alpha. The overall functional zonality of the hepatic parenchyma (cytochrome P450 2E1 and glucose 6 phosphatase activity; endogenous biotin content) was maintained. The expression of platelet-derived growth factor receptor beta, which is the major target of imatinib, was downregulated. The anti-fibrotic activity of imatinib has already been reported in several experimental models. Additionally, in the CDE model imatinib was able to enhance regeneration and preserve the functional arrangement of hepatic lobules. These results suggest that imatinib might promote the recovery of the liver following parenchymal injury through the inhibition of platelet-derived growth factor receptor beta.

Keywords
choline-deficient ethionine-supplemented diet, ductular reaction, imatinib, liver fibrosis, liver regeneration, PDGFR-β

Introduction

The liver has an enormous capacity to regenerate following various types of injury. Obviously, the most efficient mechanism is the compensatory hyperplasia of the hepatocytes, studied mostly following surgical or chemical partial hepatectomy (Riehle *et al.* 2011). However, there are well-known backup mechanisms such as the enlargement, hypertrophy of hepatocytes (Nagy *et al.* 2001; Miyaoka *et al.* 2012) and the regeneration that has been observed following chronic toxic injury (Itoh & Miyajima 2014; Michalopoulos & Khan 2015). This latter pathway of regeneration has been the subject of very intense investigation over for many years. There was almost complete agreement that the 'new' hepatocytes derive from the hepatic stem/progenitor cells, which are amplified through the so-called ductular reaction. Recently, the origin and the precursor role of the ductular reaction have been intensely debated. (Schaub *et al.* 2014; Tarlow *et al.* 2014a,b; Yanger *et al.* 2014). Nevertheless, there is no doubt about the existence of a reserve

© 2016 The Authors.

regenerative mechanism in the liver (Boulter *et al.* 2013; Grompe 2014; Itoh & Miyajima 2014; Michalopoulos & Khan 2015). Whatever the origin of this regeneration is, it is mostly associated with an intense ductular reaction. There are good evidences even in human livers that this reserve mechanism could result in complete recovery of hepatic functions (Fujita *et al.* 2000; Quaglia *et al.* 2008). There are three major problems concerning the outcome of this regenerative process: (i) it is often not efficient enough - liver transplantation is frequently required in fulminant hepatic failure, even if the explanted liver is rich in ductular reaction (Demetris *et al.* 1996; Quaglia *et al.* 2008); (ii) the ductular reaction, whatever its role is in the regenerative process, could result in hepatic fibrosis or even cirrhosis (Williams *et al.* 2014) and (iii) the ductular reaction could promote carcinogenesis (Alison *et al.* 2009). The hepatic ductules are closely associated with activated myofibroblasts, and these cells are thought to provide the necessary microenvironment or niche (Kordes & Häussinger 2013) for the ductular cells. Thus, myofibroblasts are key players of liver regeneration, but they are also responsible for the deposition of large amounts of extracellular matrix (ECM) material resulting in hepatic fibrosis. The optimization of the reparative process by promoting regeneration and ameliorating the unfavourable consequences remains a great challenge.

It is well known that the activation of hepatic myofibroblasts is driven by several growth factors, among others by platelet-derived growth factor (PDGF) (Pinzani 2002). This growth factor is acting through a tyrosine kinase receptor, which can be efficiently inhibited by the clinically widely used drug imatinib (Grimminger *et al.* 2010). Indeed, imatinib efficiently attenuated the progression of hepatic fibrosis in several experimental models (Neef *et al.* 2006; Knight *et al.* 2008; El-Agamy *et al.* 2011; Kim *et al.* 2012; Kuo *et al.* 2012). We have decided to study the impact of imatinib treatment on one of the most widely used experimental models of chronic hepatic injury/regeneration in mouse liver, induced by choline-deficient ethionine-supplemented diet (CDE) (Lenzi *et al.* 1992). Imatinib efficiently reduced the extent of fibrosis and ductular reaction and also maintained the metabolic zonation of the hepatic lobules. In addition, the number of small hepatocytes increased significantly. They proliferated and highly expressed hepatocyte-specific genes. All these changes were assessed as signs of accelerated regeneration due to the effect of imatinib.

Methods

Animal experiments

All experiments were conducted on 8-week-old male C57Bl/6 mice kept under standard conditions. Ductular reaction was induced with choline-deficient diet containing 0.5% ethionine (CDE; Altromin, Lage, Germany). Animals in Group 1 ($n = 8$) received CDE *ad libitum* for 6 weeks; Group 2 ($n = 9$) received imatinib treatment (25 mg/kg/day, per os; Glivec, Novartis, Basel, Switzerland) besides CDE. Each animal was given 200 mg/kg bromodeoxyuridine (BrdU) intraperitoneally 1 h before termination. After sacrificing the animals, samples from the liver were taken and fixed in formalin for histological examination and the rest were snap-frozen in liquid nitrogen.

Ethical approval statement

The animal study protocols were conducted according to National Institute of Health (NIH) guidelines for animal care and were approved by the Animal Care and Use Committee of Semmelweis University (Nr: KA-1771).

Morphological analysis

Immunohistochemistry. Frozen sections were fixed in methanol for 10 min and incubated in room temperature for 1 h with the primary antibodies (Table S1), then with appropriate secondary antibodies (Jackson Immunoresearch, West Grove, PA) and fluorescent dyes (Table S1).

Morphometric analysis

The area occupied by ductular reaction or myofibroblasts was measured on three images from each liver, which were captured from frozen sections immunostained for cytokeratin-19 (CK-19), desmin and PDGFR-β with a Bio-Rad confocal system (MRC 1024; Bio-Rad, Richmond, CA), using a 10 × objective. The area percentage was determined with manual thresholding using the ImageJ 1.49k program (NIH, Bethesda, MD). The ratio of small and large hepatocytes and their proliferative activity was determined on frozen sections immunostained for β-catenin and BrdU, and nuclei were outlined by 4′,6-diamidino-2-phenylindole (DAPI). Sections were scanned with the Pannoramic 250 Flash scanner (3DHistech, Budapest, Hungary). On each section, hepatocytes in the 200 μm proximity of three portal areas were circumscribed manually using the Pannoramic Viewer 1.15.4 (3DHistech). Only those cells were counted, where the nucleus was distinguishable. For each cell, an estimated diameter was calculated by the program. The border between small and large hepatocytes was set at 22 μm. The BrdU labelling index of 500 pericentral large hepatocytes was also determined.

From each liver, three images from Picro-sirius red-stained sections were captured with a Zeiss Axioskop 2 plus microscope (Zeiss, Oberkochen, Germany) mounted with an Olympus PD50 digital camera (Olympus, Tokyo, Japan), using a 5 × objective. The area occupied by fibrotic tissue was measured using the Quick PhotoMicro 2.2 (Promicra, Prague, Czech Republic) software.

Histopathological analysis

Zonality of the liver lobules. To examine the distribution of endogenous biotin and cytochrome P450 2E1 (CYP2E1) isoenzyme, Streptavidin-TRITC and CYP2E1 labelling was

performed on frozen sections. Glucose-6-phosphatase (G6Pase) enzyme histochemistry was made on frozen sections as described before (Teutsch 1981). Sections were scanned with the Pannoramic 250 Flash scanner (3DHistech).

Oil red O staining. Frozen sections were fixed in 4% paraformaldehyde, rinsed in 60% isopropanol and then stained with oil red O working solution (60% oil red O stock solution, 40% distilled water) for 10 min. After rinsing with 60% isopropanol, haematoxylin background staining was performed. Sections were scanned with the Pannoramic 250 Flash scanner (3DHistech).

Quantitative Real-Time Polymerase Chain Reaction

Microdissected samples. Frozen sections made from the livers of Group 2 animals were fixed in methanol, stained with RNase-free haematoxylin and dried at room temperature. Laser microdissection of small and large hepatocytes was performed by using the PALM MicroBeam system (Zeiss). At least 100.000 μm^2 area containing small or large hepatocytes was collected. Total RNA was isolated by the RNA Aqueous Micro Kit (cat. no. AM 1931; Life Technologies, Carlsbad, CA). The total amount of isolated RNA was used for reverse transcription.

Whole liver samples. Frozen sections from the livers of groups 1 and 2 mice were collected in lysis buffer. Total RNA was isolated with TRIzol (cat. no. 15596–018; Life Technologies). RNA concentration was measured by NanoDrop 1000 (Thermo Fisher); 1 μg RNA per sample was converted into cDNA.

A high-capacity cDNA reverse transcription kit (cat. no. 4368814; Life Technologies) was used for cDNA synthesis as recommended by the supplier. PCR was performed by the ABI Prism 7300 sequence detection system, using Life Technologies TaqMan gene expression assays (Table S2) according to the manufacturer's instructions. Glyceraldehyde-3-phosphate dehydrogenase (GAPDH) was used as endogenous control. All samples were run in triplicate, in a 20 μl reaction volume. Results were obtained as threshold cycle (C_T) values. Expression levels were calculated using the ΔC_T method. The values were calculated as the mean values of three independent measurements, and the expression levels of mRNA in all samples were defined as a ratio to GAPDH expression. The average fold change compared with the control group was calculated using $\Delta\Delta C_T$ method from RT-PCR data.

Statistical analysis

Statistical analysis was performed with GraphPad Instat 3.06 (GraphPad Software, La Jolla, CA). Data are presented as means ± standard error (SEM). Deviation from Gaussian distribution was tested using Kolmogorov–Smirnov's method. Means were compared with Student's or Welch's t-test according to the result of the F-probe. Results were considered significant at $P \leq 0.05$.

Results

CDE model

Imatinib treatment facilitates the appearance of small hepatocytes. The mice were kept on CDE for 6 weeks and were sacrificed. Histological examinations revealed important changes in the liver after imatinib treatment. The most striking difference was the appearance of small hepatocytes en masse in the periportal zone. These small hepatocytes were not as sharply separated from the neighbouring parenchyma as the 'foci' in hepatocarcinogenesis models, but they could be easily distinguished from the polymorphic, large hepatocytes. Small hepatocytes were present in the control livers (only CDE) periportally as well, but they did not form large confluent fields. To quantify the difference between the imatinib-treated and control animals, the cell membrane was visualized by β-catenin immunostaining (Figure 1). By means of morphometric analysis, the estimated diameter of individual periportal hepatocytes was demonstrated on a histogram (Figure 2) and an obvious shift towards smaller cell size could be observed following imatinib treatment. When the border between small and large hepatocytes was set at a diameter of 22 μm, the ratio of small hepatocytes was significantly higher in the imatinib-treated animals (Table 1). A morphometric approach was also applied following CK-19 (Figure 1a,b) and desmin (Figure 3a,b) immunostaining to analyse the extent of

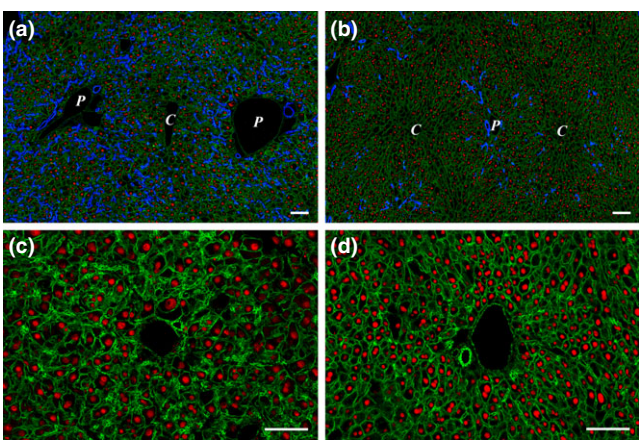

Figure 1 (a and b) Effect of imatinib on ductular reaction and hepatocytes in CDE-fed mice. (a) A great number of ductules (CK-19, blue) extend into the parenchyma from the portal areas in the CDE control animal (Group 1). (b) In the imatinib-treated liver, there is a significant decrease in the amount of ductular reaction, while an increased number of small hepatocytes appear in the periportal areas. Cell membranes are visualized by β-catenin (green), and hepatocyte nuclei are labelled with HNF-4 (red). P stands for portal vein, and C stands for central vein. (c and d) Higher magnification of a portal area of a Group 1 (CDE; c) and a Group 2 (CDE+imatinib; d) animal. Sections are labelled with β-catenin (green) and HNF-4 (red). Note the high number of small hepatocytes surrounding the portal vein and the overall increase in the number of hepatocytes in the imatinib-treated animal. Scale bar for Figure 1: 100 μm.

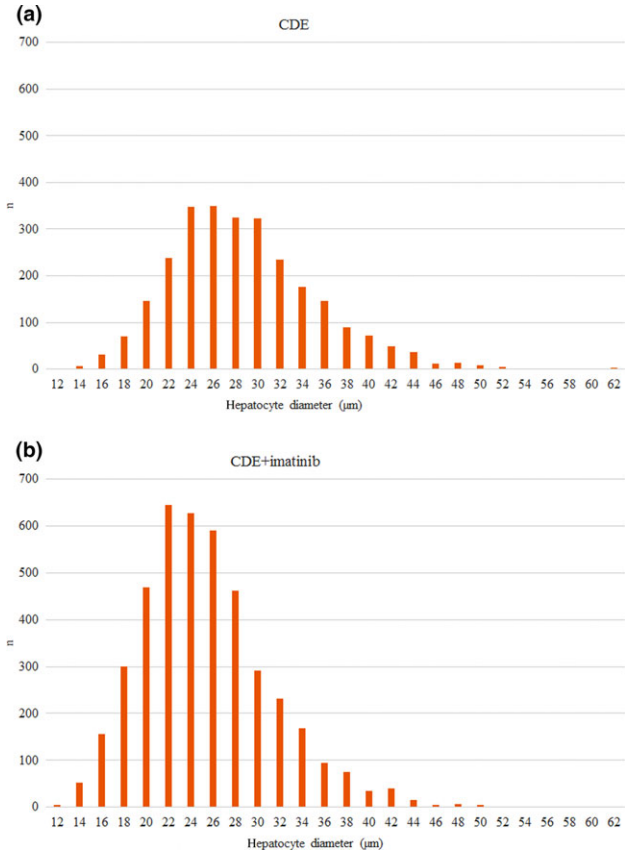

Figure 2 Estimated diameters of periportal hepatocytes in the 200 μm proximity of portal tracts in Group 1 (CDE; a) and Group 2 (CDE+imatinib; b). Note the shift towards smaller cell size in the imatinib-treated group.

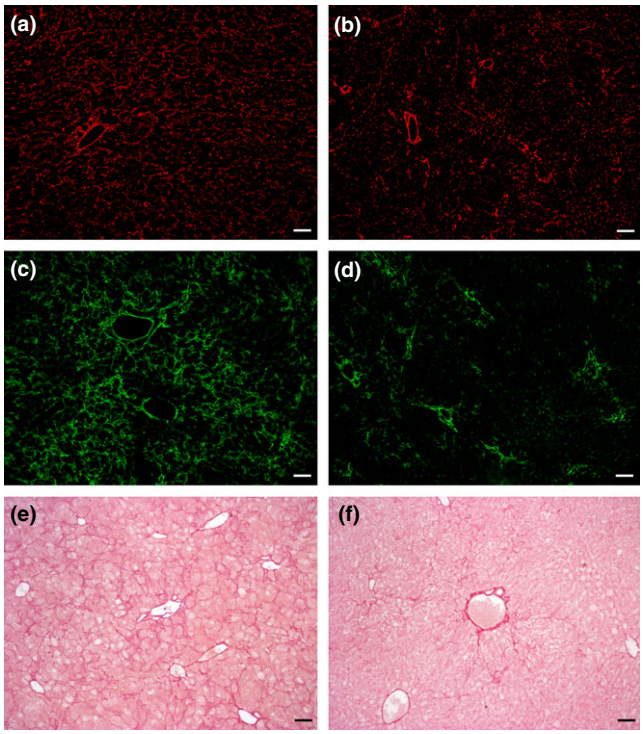

Figure 3 Effect of imatinib on myofibroblasts and the extent of fibrosis in CDE-fed mice. Desmin (a and b) or PDGFR-β (c and d) labelled frozen and Picro-sirius red-stained (e and f) paraffin-embedded sections of Group 1 (CDE; a, c and e) and Group 2 (CDE+imatinib; b, d and f) animals. Imatinib treatment results in the reduction in the area occupied by desmin and PDFGR-β-positive myofibroblasts along with the reduction in the extent of fibrosis. Scale bar for Figure 3: 100 μm.

Table 1 Summary of the results

	Group 1 (CDE)	Group 2 (CDE+imatinib)
Relative liver weight (%)	4.63 ± 0.11	5.4 ± 0.43
CK-19 (%)	8.97 ± 0.7*	5.21 ± 1.03*
Desmin (%)	18.01 ± 0.61*	14.5 ± 0.67*
PDGFR-β (%)	9.66 ± 2.23*	3.73 ± 3.09*
Picro-sirius red (%)	8.99 ± 0.4*	3.85 ± 0.48*
Ratio of periportal small and large hepatocytes (%)	18.61 ± 2.15*	36.64 ± 5.07*
Proliferative activity of periportal small hepatocytes (%)	3.93 ± 0.27*,**	8.32 ± 1.18*,***
Proliferative activity of pericentral large hepatocytes (%)	1.44 ± 0.16*,**	4.01 ± 0.56*,***

Those results are marked with, *where there was a significant difference between Group 1 (CDE) and Group 2 (CDE + imatinib). There was a significant difference between the proliferative activity of periportal small and pericentral large hepatocytes in both Group 1 (CDE; **) and Group 2 (CDE+imatinib; ***). Data are presented as means ± SEM. $P \leq 0.05$. CDE, choline-deficient ethionine-supplemented diet; CK-19, cytokeratin-19; PDGFR-β, platelet-derived growth factor β.

ductular reaction and the area occupied by myofibroblasts. Both values were significantly lower in the imatinib-treated animals (Table 1). PDGFR is a well-known target of imatinib (Grimminger *et al.* 2010), and hepatic myofibroblasts express mostly the β subtype of this receptor (Kocabayoglu *et al.* 2015). PDGFR-β was highly expressed in the liver of CDE-fed mice, but the expression was sharply reduced by imatinib treatment (Figure 3c,d, Table 1). The extent of fibrosis was evaluated by morphometric analysis of Picro-sirius red-stained sections. This parameter was also significantly lower following imatinib treatment (Figure 3e,f; Table 1). These morphological observations were completely supported by the quantitative real-time PCR examination of the steady-state mRNA level of the RNA samples isolated from tissue slices. The relative mRNA expression levels of CK-19, desmin, smooth muscle actin (SMA) and PDGFR-β were significantly lower in the imatinib-treated mice (Figure 4a). Imatinib induced a significant downregulation of CK-19, desmin, SMA and PDGFR-β mRNA expression levels; among them, the decrease in PDGFR-β expression level was the most striking (Figure 4b).

The relative liver weight of the imatinib-treated animals was slightly higher than the weight of the controls, but the difference was statistically not significant (Table 1).

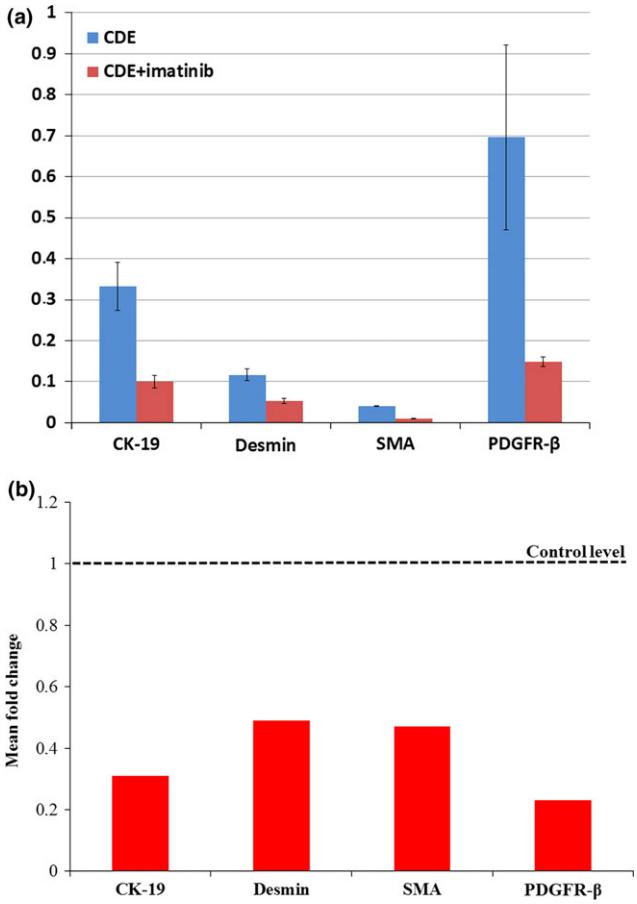

Figure 4 (a) QRT-PCR analysis of CK-19, desmin, SMA and PDGFR-β mRNA in whole liver of Group 1 (CDE) and Group 2 (CDE+imatinib) animals. The relative expression levels of CK-19, desmin, SMA and PDGFR-β were determined by comparing with GAPDH expression level (100%). Bars represent $2^{-\Delta CT}$ values ± SEM. (b) Expression of CK-19, desmin, SMA and PDGFR-β in the imatinib-treated group compared with the CDE control group. The sample from the control group is indicated by the dotted line, while treated samples are defined by red bars. Bars represent $2^{-\Delta\Delta CT}$ values calculated by $\Delta\Delta C_T$ method, and data are represented as means.

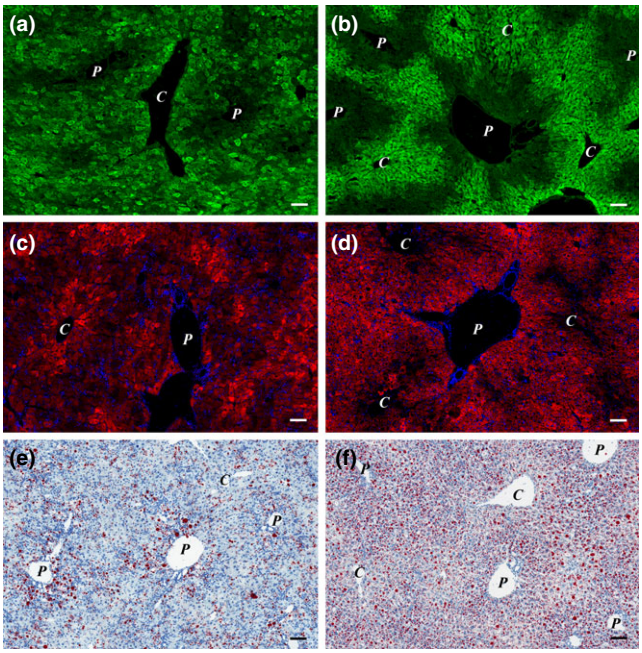

Figure 5 (a–d) Imatinib treatment preserves zonality of the liver in CDE-fed mice. (a and b) CYP2E1 (green); (c and d) Streptavidin-TRITC (red) and DAPI (blue) labelled; (e and f) oil red O stained frozen sections of Group 1 (CDE; a, c and e) and Group 2 (CDE+imatinib; b, d and f) animals. The pericentral expression of CYP2E1 (green) and the periportal distribution of endogenous biotin (red) can be observed in the imatinib-treated animals (b and d), while the normal distribution of these two markers is lost in the mice fed with CDE only (a and c). The degree of steatosis increased in the imatinib-treated group (f; Group 2). P stands for portal vein, and C stands for central vein. Scale bar for Figure 5: 100 μm.

Characterization of small hepatocytes. The nuclear hepatocyte nuclear factor 4 (HNF-4) staining of the small cells supported their hepatocytic commitment. The BrdU incorporation rate was significantly higher in the periportally located small hepatocytes than in the pericentral large hepatocytes in both groups. Furthermore, the small hepatocytes in the imatinib-treated animals had higher proliferative rate than the small hepatocytes in the controls (Table 1). Quantitative real-time PCR analysis of cyclin D1 expression of microdissected samples also supported the high proliferative activity of the small hepatocytes (2.4% in small hepatocytes *vs.* 1.335% in large hepatocytes). The steady-state level of albumin and peroxisome proliferator-activated receptor alpha (PPARα) mRNAs was higher or comparable in the small hepatocytes than in the large ones (albumin: 1922% *vs.* 1535.5%; PPARα: 3.65% *vs.* 4.95%).

Structural characterization of the liver. To get a 'functional map' of the liver parenchyma, we investigated the distribution of three zonal parameters. G6Pase activity and endogenous biotin content of hepatocytes are higher in the periportal cells, while CYP2E1 shows preferential pericentral expression in normal mouse liver (Figure S1). This zonality was almost completely lost in the mice fed with CDE diet (Figure 5a,c). However, it was well preserved, when imatinib was also administered (Figure 5b,d). Similar results were obtained with G6Pase enzyme histochemistry (data not shown). On the contrary, fatty change was more advanced following imatinib treatment (Figure 5e,f).

Discussion

We have investigated the influence of the tyrosine kinase inhibitor imatinib on one of the most widely studied experimental models of chronic hepatic injury/regeneration in mice. Imatinib enhanced the emergence of small

hepatocytes; at the same time, the ductular reaction and extent of fibrosis shrinked; and the metabolic zonality of the hepatic parenchyma was preserved. The small hepatocytes showed high proliferative activity and their nuclei contained HNF-4 – a nuclear factor responsible for terminal differentiation of hepatocytes (Nagy *et al.* 1994) – and expressed highly hepatocyte-specific genes: albumin and PPARα. In our interpretation, these results mean that imatinib accelerated the regeneration in liver chronically damaged by the CDE diet.

Imatinib, a small-molecule tyrosine kinase inhibitor, has been designed originally for the treatment of chronic myelogenous leukaemia, but it turned out to inhibit several tyrosine kinase receptors efficiently, including PDGFR (Hantschel *et al.* 2008). After all, it was not surprising that in addition to the oncological applications it suppressed fibrogenesis in several experimental systems (Neef *et al.* 2006; Knight *et al.* 2008; El-Agamy *et al.* 2011; Kim *et al.* 2012; Kuo *et al.* 2012) including the CDE model of hepatic fibrosis. We can confirm the anti-fibrotic effect of imatinib in our experimental model, but in addition, the regeneration of the hepatic parenchyma was also more efficient.

Ductular reaction has been at the centre of studies investigating liver regeneration following chronic liver damage. Its biological role and function is still debated (Riehle *et al.* 2011; Itoh & Miyajima 2014; Michalopoulos & Khan 2015). The ductules can contribute to liver regeneration by differentiation into hepatocytes, even if this does not happen in all experimental models. There is, however, a general agreement that ductular reactions have unfavourable consequences as well, namely they can cause fibrosis and promote carcinogenesis (Alison *et al.* 2009; Williams *et al.* 2014). Our results suggest that by targeting myofibroblasts imatinib can diminish one of the adverse effects, fibrogenesis, without hindering regeneration. In fact, in our experiment the regeneration was even accelerated. Espanol-Suner *et al.* (2012) were also able to facilitate regeneration by the prostaglandin I2 analogue iloprost, a drug inhibiting ECM and laminin deposition in the CDE model. These seem to be contradictory results, because it has been assumed that myofibroblasts were required for the growth of ductular reaction, which could be the precursor of hepatocytes. However, the hepatocytic but not ductular origin of regeneration has recently been demonstrated convincingly in the CDE model (Schaub *et al.* 2014; Tarlow *et al.* 2014a,b; Yanger *et al.* 2014). Furthermore, detailed analysis by Van Hul *et al.* (2009) revealed that CDE first activates myofibroblasts and initiates fibrosis, and the ductular reaction develops later. Knight *et al.* (2008) reported decreased tumour rate in a chronic CDE experiment if imatinib was administered in parallel. Thus, imatinib seems to promote regeneration while decreasing the adverse by-products of ductular reaction. The cellular origin of the regenerating small hepatocytes was not addressed in our experiments. The decreased intensity of ductular reaction, together with the emergence of small hepatocytes, indirectly suggests their ductular origin. Regardless of whether they derive from hepatocytes or the ductular reaction, myofibroblasts seem to play a key role in the regulation of chronic injury-induced tissue reaction. Imatinib influences all these processes through the inhibition of PDGFR-β, one of the major receptors driving hepatic myofibroblasts. It has been reported in other experimental systems that, besides functional inhibition, small-molecule tyrosine kinase inhibitors can decrease the expression of this receptor (Liu *et al.* 2011). We observed this downregulation at both mRNA and protein levels. The decrease in PDGFR-β was greater than the reduction in the myofibroblast markers desmin and SMA; thus, this is an absolute downregulation, not only the consequence of decreased numbers of expressing cells. Kim *et al.* (2012) explained the anti-fibrotic activity of imatinib by inducing cellular senescence and the so-called senescence-associated phenotype (Coppé *et al.* 2010) in myofibroblasts. Interleukin 6 (IL-6) secretion was increased as part of this well-orchestrated reaction. IL-6 is a well-known regenerative cytokine for the liver (Cressman *et al.* 1996). Unfortunately, myofibroblasts cannot be microdissected. We were not able to demonstrate upregulated IL-6 mRNA expression in our RNA samples isolated from whole liver tissue (data not shown). This can be explained by the 'dilution' of myofibroblast RNA in whole liver samples, so the participation of this mechanism in the imatinib-induced accelerated regeneration cannot be excluded.

The hepatocytes are specialized in the liver parenchyma to function with maximal efficiency. Their metabolic function depends on their position along the porto-central axis of the hepatic lobule. The result of this specialization is the zonation of the liver lobule (Jungermann & Katz 1989). The disruption of zonation results in severe metabolic dysfunction (Sekine *et al.* 2006). During the CDE-induced fibrosis and parenchymal injury, the zonal distribution of three different functional markers almost completely disappeared. Imatinib proved to be beneficial in this aspect as well because the zonality was preserved in the treated mice.

Besides all these favourable effects, steatosis was also enhanced following imatinib treatment. Hepatic toxicity, including fatty change in imatinib administration, has already been reported (Nassar *et al.* 2010), but this side effect might be reduced by optimalization of the dosage or schedule of treatment.

In conclusion, imatinib reduced fibrogenesis but accelerated liver regeneration by enhancing the emergence of small hepatocytes and preserving the functional zonation of liver parenchyma in the CDE model of chronic hepatic injury. This result may reveal a new paradigm for the treatment of chronic liver diseases.

Conflict of interest

The authors declare that there are no conflicts of interest.

Funding source

This study was funded by the Hungarian Scientific Research Fund (OTKA K116301 and PD109201) and

János Bolyai Research Scholarship of the Hungarian Academy of Sciences. This research was also supported by the European Union and the State of Hungary and cofinanced by the European Social Fund in the framework of TÁMOP 4.2.4. A/1-11-1-2012-0001 'National Excellence Program'.

References

Alison M.R., Islam S. & Lin S. (2009) Stem cells in liver regeneration, fibrosis and cancer: the good, the bad and the ugly. *J. Pathol.* **217**, 282–298.

Boulter L., Lu W.Y. & Forbes S.J. (2013) Differentiation of progenitors in the liver: a matter of local choice. *J. Clin. Invest.* **123**, 1867–1873.

Coppé J.P., Desprez P.Y., Krtolica A. & Campisi J. (2010) The senescence-associated secretory phenotype: the dark side of tumor suppression. *Annu. Rev. Pathol.* **5**, 99–118.

Cressman D.E., Greenbaum L.E., DeAngelis R.A. *et al.* (1996) Liver failure and defective hepatocyte regeneration in interleukin-6-deficient mice. *Science* **274**, 1379–1383.

Demetris A.J., Seaberg E.C., Wennerberg A., Ionellie J. & Michalopoulos G. (1996) Ductular reaction after submassive necrosis in humans. Special emphasis on analysis of ductular hepatocytes. *Am. J. Pathol.* **149**, 439–448.

El-Agamy D.S., Shebl A.M. & Said S.A. (2011) Prevention and treatment of Schistosoma mansoni-induced liver fibrosis in mice. *Inflammopharmacology* **19**, 307–316.

Espanol-Suner R., Carpentier R., Van Hul N. *et al.* (2012) Liver progenitor cells yield functional hepatocytes in response to chronic liver injury in mice. *Gastroenterology* **143**, 1564–1575.

Fujita M., Furukawa H., Hattori M., Todo S., Ishida Y. & Nagashima K. (2000) Sequential observation of liver cell regeneration after massive hepatic necrosis in auxiliary partial orthotopic liver transplantation. *Mod. Pathol.* **13**, 152–157.

Grimminger F., Schermuly R.T. & Ghofrani H.A. (2010) Targeting non-malignant disorders with tyrosine kinase inhibitors. *Nat. Rev. Drug Discov.* **9**, 956–970.

Grompe M. (2014) Liver stem cells, where art thou? *Cell Stem Cell* **15**, 257–258.

Hantschel O., Rix U. & Superti-Furga G. (2008) Target spectrum of BCR-ABL inhibitors imatinib, nilotinib, and dasatinib. *Leuk. Lymphoma* **49**, 615–619.

Itoh T. & Miyajima A. (2014) Liver regeneration by stem/progenitor cells. *Hepatology* **59**, 1617–1626.

Jungermann K. & Katz N. (1989) Functional specialization of different hepatocyte populations. *Physiol. Rev.* **69**, 708–764.

Kim Y., Fiel M.I., Albanis E. *et al.* (2012) Anti-fibrotic activity and enhanced interleukin-6 production by hepatic stellate cells in response to imatinib mesylate. *Liver Int.* **32**, 1008–1017.

Knight B., Tirnitz-Parker J.E. & Olynyk J.K. (2008) C-kit inhibition by imatinib mesylate attenuates progenitor cell expansion and inhibits liver tumor formation in mice. *Gastroenterology* **135**, 969–979.

Kocabayoglu P., Lade A., Lee Y.A. *et al.* (2015) β-PDGF receptor expressed by hepatic stellate cells regulates fibrosis in murine liver injury but not carcinogenesis. *J. Hepatol.* **63**, 141–147.

Kordes C. & Häussinger D. (2013) Hepatic stem cell niches. *J. Clin. Invest.* **123**, 1874–1880.

Kuo W.L., Yu M.C., Lee J.F., Tsai C.N., Chen T.C. & Chen M.F. (2012) Imatinib mesylate improves liver regeneration and attenuates liver fibrogenesis in CCl4-treated mice. *J. Gastrointest. Surg.* **16**, 361–369.

Lenzi R., Liu M.H., Tarsetti F. *et al.* (1992) Histogenesis of bile duct-like cells proliferating during ethionine hepatocarcinogenesis. Evidence for a biliary epithelial nature of oval cells. *Lab. Invest.* **66**, 390–402.

Liu Y., Wang Z., Kwong S.Q. *et al.* (2011) Inhibition of PDGF, TGF-β and Abl signaling and reduction of liver fibrosis by small molecule Bcr-Abl tyrosine kinase antagonist Nilotinib. *J. Hepatol.* **55**, 612–625.

Michalopoulos G.K. & Khan Z. (2015) Liver stem cells: experimental findings and implications for human liver disease. *Gastroenterology* **149**, 876–882.

Miyaoka Y., Ebato K., Kato H., Arakawa S., Shimizu S. & Miyajima A. (2012) Hypertrophy and unconventional cell division of hepatocytes underlie liver regeneration. *Curr. Biol.* **22**, 1166–1175.

Nagy P., Bisgaard H.C. & Thorgeirsson S.S. (1994) Expression of hepatic transcription factors during liver development and oval cell differentiation. *J. Cell Biol.* **126**, 223–233.

Nagy P., Teramoto T., Factor V.M. *et al.* (2001) Reconstitution of liver mass via cellular hypertrophy in the rat. *Hepatology* **33**, 339–345.

Nassar I., Pasupati T., Judson J.P. & Segarra I. (2010) Histopathological study of the hepatic and renal toxicity associated with the co-administration of imatinib and acetaminophen in a preclinical mouse model. *Malays. J. Pathol.* **32**, 1–11.

Neef M., Ledermann M., Saegesser H. *et al.* (2006) Oral imatinib treatment reduces early fibrogenesis but does not prevent progression in the long term. *J. Hepatol.* **44**, 167–175.

Pinzani M. (2002) PDGF and signal transduction in hepatic stellate cells. *Front Biosci.* **7**, d1720–d1726.

Quaglia A., Portmann B.C., Knisely A.S. *et al.* (2008) Auxiliary transplantation for acute liver failure: histopathological study of native liver regeneration. *Liver Transpl.* **14**, 1437–1448.

Riehle K.J., Dan Y.Y., Campbell J.S. & Fausto N. (2011) New concepts in liver regeneration. *J. Gastroenterol. Hepatol.* **26**(Suppl 1), 203–212.

Schaub J.R., Malato Y., Gormond C. & Willenbring H. (2014) Evidence against a stem cell origin of new hepatocytes in a common mouse model of chronic liver injury. *Cell Rep.* **8**, 933–939.

Sekine S., Lan B.Y., Bedolli M., Feng S. & Hebrok M. (2006) Liver specific loss of beta-catenin blocks glutamine synthesis pathway activity and cytochrome p450 expression in mice. *Hepatology* **43**, 817–825.

Tarlow B.D., Finegold M.J. & Grompe M. (2014a) Clonal tracing of Sox 9 + liver progenitors in mouse oval cell injury. *Hepatology* **60**, 278–289.

Tarlow B.D., Pelz C., Naugler W.E. *et al.* (2014b) Bipotential adult liver progenitors are derived from chronically injured mature hepatocytes. *Cell Stem Cell* **15**, 605–618.

Teutsch H.F. (1981) Chemomorphology of liver parenchyma. Qualitative histochemical distribution patterns and quantitative sinusoidal profiles of G6Pase, G6PDH and malic enzyme activity and of glycogen content. *Prog. Histochem. Cytochem.* **14**, 1–92.

Van Hul N.K.M., Abarca-Quinones I., Sempoux C., Horsmans Y. & Leclercq I.A. (2009) Relation between liver progenitor cell expansion and extra cellular matrix deposition in a CDE-induced murine model of chronic liver injury. *Hepatology* **49**, 1625–1635.

Williams M.J., Clouston A.D. & Forbes S.J. (2014) Links between hepatic fibrosis, ductular reaction, and progenitor cell expansion. *Gastroenterology* **146**, 349–356.

Yanger K., Knigin D., Zong Y. *et al.* (2014) Adult hepatocytes are generated by self-duplication rather than stem cell differentiation. *Cell Stem Cell* **15**, 340–349.

Supporting information

Additional Supporting Information may be found online in the supporting information tab for this article:

Figure S1. Distribution of CYP2E1 and endogenous biotin on frozen sections made from the liver of untreated 8 weeks old C57Bl/6 mouse. A: CYP2E1 (green) shows pericentral expression. B: Streptavidin-TRITC (red) and DAPI (blue) labeled section. Endogenous biotin shows preferentially periportal localization. Scale bar for Figure S1: 100 μm.

Table S1. Primary antibodies, fluorescent dyes used for the immunohistochemical studies.

Table S2. Gene expression assays used for quantitative real-time PCR.