A Wilson-kór klinikai formáinak, diagnosztikájának és kezelésének vizsgálata Magyarországon

Doktori értekezés

dr. Németh Dániel

Semmelweis Egyetem
Klinikai orvostudományok Doktori Iskola

Témavezető: Dr. Szalay Ferenc, PhD, DSc

Hivatalos bírálók: Dr. Mihály Emese, PhD
Dr. Taller András, PhD

Szigorlati bizottság elnöke: Dr. Arató András, PhD, DSc
Szigorlati bizottság tagjai: Dr. Hagymási Krisztina, PhD
Dr. Hamvas József, PhD

Budapest
2020

I. TARTALOMJEGYZÉK

I. TARTALOMJEGYZÉK 2
II. RÖVIDÍTÉSEK JEGYZÉKE 5
III. BEVEZETÉS (IRODALMI HÁTTÉR) 7
III.1. A WILSON-KÓR EPIDEMIOLÓGIÁJA 7
III.2. A BETEGSÉG PATOFIZIOLÓGIÁJA 8
III.2.1. A rézanyagcsere a humán szervezetben 8
III.2.2. A Wilson-kór genetikája 9
III.2.3. A Wilson-kór patomechanizmusa 10
III.3. A BETEGSÉG KLINIKAI FORMÁI ÉS TÜNETTANA 11
III.3.1. Hepatikus tünetek 12
III.3.1.1. Heveny májelégtelenség 12
III.3.2. Ideggyógyászati tünetek 13
III.3.3. Pszichiátriai következmények 13
III.3.4. Egyéb szervrendszereket érintő tünetek 14
III.3.5. Wilson-kór és a terhesség 15
III.4. A WILSON-KÓR DIAGNOSZTIKÁJA 15
III.5. A WILSON-KÓR KEZELÉSE 19
III.5.1. Diéta tartása és antioxidáns-kezelés 19
III.5.2. Kelátképző kezelések 20
III.5.3. Cinksók 20
III.5.4. Tetratiomolibdát 21
III.5.5. Májtranszplantáció 21
III.5.5.1. Májátültetés Wilson-kóros betegekben 22
III.5.5.2. Az áthidaló kezelés lehetőségei a transzplantációig 23
III.6. A BETEGSÉG PROGNÓZISA 24
IV. CÉLKITŰZÉSEK 25
V. MÓDSZEREK 26
V.1. VIZSGÁLT BETEGEK 26
V.2. MÓDSZEREK 27
V.2.1. Klinikai laboratóriumi jellemzők 27
V.2.2. Szemészeti vizsgálat 27

V.2.3. Genetikai vizsgálatok ... 27
V.2.3.1. DNS izolálás ... 27
V.2.3.2. H1069Q PCR ... 27
V.2.3.3. Az ATP7B gén nem H1069Q mutációinak vizsgálata PCR és szekvenálás módszerrel ... 28
V.2.3.4. Újgenerációs szekvenálás (new-generation sequencing – NGS) ... 28
V.2.3.5. Validálás Sanger-módszerrel ... 29
V.2.3.6. Az adatok értékelése ... 29
VI. EREDMÉNYEK ... 30
VI.1. HAZAI EPIDEMIOLÓGIAI ADATOK ... 30
VI.2. KLINIKAI FORMÁK ... 32
VI.2.1. Májbetegség ... 33
VI.2.1.1. Heveny májelégtelenség ... 33
VI.2.1.2. Krónikus májbetegség ... 34
VI.2.2. Neurológiai és neuropszichiátriai tünetek ... 35
VI.2.3. Coombs-negatív hemolitikus anémia Wilson-kóros betegekben ... 35
VI.2.4. Szemészeti eltérések ... 36
VI.2.5. Egyéb szervrendszerek érintettsége ... 37
VI.2.6. Hepatobiliáris malignitás a vizsgált betegek között ... 37
VI.3. HALÁLOKOK MEGOSZLÁSA ... 38
VI.4. GENETIKAI HÁTTÉR ... 39
VI.4.1. A betegek genetikai megoszlása ... 39
VI.4.2. Az újgenerációs szekvenálás szerepe a Wilson-kór diagnosztikájában ... 40
VI.4.3. A PRNP gén mutációinak vizsgálata ... 41
VI.5. A WILSON-KÓROS BETEGEK KEZELÉSE ... 42
VI.5.1. Cinksók ... 42
VI.5.2. Kelátképző kezelések ... 44
VI.5.3. Májátültetés magyar betegekben ... 45
VII. MEGBESZÉLÉS ... 49
VII.1. EPIDEMIOLÓGIAI ADATOK ... 49
VII.2. KLINIKAI FORMÁK ... 50
VII.3. A HALÁLOKOK MEGOSZLÁSA ... 54
VII.4. GENETIKAI HÁTTÉR ... 55
VII.5. A WILSON-KÓROS BETEGEK KEZELÉSE ... 57

VII.6. KÜLÖNÖS ESETEK ISMERTETÉSE 60
VIII. KÖVETKEZTETÉSEK..... 64
IX. ÖSSZEFOGLALÁS 65
X. SUMMARY..... 66
XI. IRODALOMJEGYZÉK..... 67
XII. SAJÁT PUBLIKÁCIÓK JEGYZÉKE…….77
XIII KÖSZÖNETNYILVÁNÍTÁS……...……..82

II. RÖVIDÍTÉSEK JEGYZÉKE

ALF	heveny májelégtelenség (acute liver failure)
ALP	alkalikus foszfatáz (alkaline phosphatase)
ARDS	akut respirációs distressz szindróma (acute respiratory distress syndrome)
ATP	adenozin-trifoszfát (adenosine triphosphate)
ATP7A	ATP-áz réztranszporter, α-polipeptid
ATP7B	ATP-áz réztranszporter, ß-polipeptid
BAL	(bioarteficial liver)
BNO	betegségek nemzetközi osztályozása
CA	California
COX17	citokróm-c-oxidáz 17 (cytochrome c oxidase 17)
CT	komputertomográfia (computed tomography)
del	deléciót okozó mutáció
DIC	disszeminált intravaszkuláris koaguláció (disseminated intravascular coagulation)
DNS	dezoxi-ribonukleinsav
DPA	D-penicillamin (D-penicillamine)
DPAp	D-penicillamin-próba
dup	duplikációval járó mutáció
EKG	elektrokardiográfia
F/M	nő/férfi (female/male)
fs	kereteltolódással járó mutáció (frame-shift mutation)
GGT	gamma-glutamil transzferáz (gamma-glutamyltransferase)
GOT	glutamát-oxálacetát aminotranszferáz
GPT	glutamát-piruvát aminotranszferáz
HA	hemolitikus anémia
HCC	hepatocelluláris karcinóma (hepatocellular carcinoma)
hCtr1	(human copper transporter 1)
HELLP	(hemolysis, elevated liver enzymes low platelet syndrome)
het	heterozigóta
hom	homozigóta

INR	(international normalized ratio)
ISP	(ion sphere particle)
KFR	Kayser-Fleischer-gyűrű (Kayser-Fleischer ring)
MARS	(molecular adsorbent recirculating system)
MELD	(model for end-stage liver disease)
MNK	Menkes-fehérje (Menkes protein)
MRI	mágneses rezonancia képalkotás (magnetic resonance imaging)
ND	nem történt (not done)
NGS	újgenerációs szekvenálás (new-generation sequencing)
Nramp2	(natural resistance associated macrophage protein 2)
PCR	polimeráz láncreakció (polymerase chain reaction)
PELD	(pediatric model for end-stage liver disease)
PRNP	(prion-related protein)
ROS	reaktív oxigén gyök (reactive oxygene species)
SEPHL	a P-típusú ATP-ázok nehézfémkötő régiójának motívuma
SNP	egy-pontos nukleotid polimorfizmus (single nucleotide polymorphism)
SPAD	(single pass albumin dialysis)
TGN	Transz-Golgi hálózat (trans-Golgi network)
ULN	a normáltartomány felső határa (upper limit of normal)
VUS	ismeretlen jelentőségű variáns (variant of unknown significance)
WD	Wilson-kór (Wilson’s disease)
WI	Wisconsin
WND	Wilson-fehérje (Wilson protein)
WHO	Egészségügyi Világszervezet (World Health Organization)

III. BEVEZETÉS (IRODALMI HÁTTÉR)

S.A.K. Wilson 1912-ben közölte dolgozatát a később róla elnevezett kórképről[1], ami kezdetben a hepatolenticularis degeneratio nevet viselte. Bár azóta a kezelés nélkül fatális Wilson-kór (WD) diagnosztikája és kezelése jelentős fejlődésen ment át, a színes klinikai kép miatt a diagnózis felállítása sok esetben ma is nehézségekbe ütközik. A betegek egy részében kialakuló heveny májelégtelenség napjainkban is igen nagy letalitású kórkép, és a beteg életét nem egyszer csak a májátültetés mentheti meg.

Az egyébként ritka betegség nagyszámú előfordulása a Semmelweis Egyetem Belgyógyászati és Onkológiai Klinikáján annak köszönhető, hogy mint e betegség tekintetében kiemelt hepatológiai centrumba, az elmúlt évtizedek során az egész országból érkeztek betegek, illetve azok, akikben felmerült a Wilson-kór lehetősége.
Már tudományos diákkörös hallgatóként lehetőségem nyílt bekapcsolódni a klinika hepatológiai szakrendelésének munkájába, s így számos Wilson-kóros beteget és történetüket ismertem meg. Az ő gondozásuk során a betegséggel kapcsolatban több kérdés merült fel, s munkám során részben ezekre kerestem a választ.

III.1. A WILSON-KÓR EPIDEMIOLÓGIÁJA

A Wilson-kór prevalenciáját a legtöbb szerző 1:30000 és 1:100000 fő közé teszi. Újabb genetikai vizsgálatok arra mutatnak, hogy valójában ennél gyakoribb kórképről lehet szó[2]. Más autoszomális recesszív öröklődésű kórképekhez hasonlóan azonban azokban a populációkban, ahol a rokonok közötti házasság elfogadott, a Wilson-kór is gyakrabban fordul elő[3]. Közép-Európában a háttérben álló ATP7B gén heterozigóta hordozó állapot gyakorisága 1% körül van[4]. Ebből következően a betegek gyermekeiben 0,5%-os valószínűséggel alakul ki a betegség.
A WD első tünetei az esetek jelentős részében serdülőkben vagy fiatal felnőttkorban jelentkeznek, bár az elmúlt időszakban egyre gyakrabban diagnosztizálják idősebb betegekben is[5,6]. Ötéves kor előtt azonban igen ritkán fordul elő, ami arra utalhat, hogy legalább ennyi idő szükséges a réz akkumulációjához és ezáltal a tünetek manifesztálódásához.

III.2. A BETEGSÉG PATOFIZIOLÓGIÁJA

III.2.1. A rézanyagcsere a humán szervezetben

A réz a nyomelemek közé tartozik, napi szükséglete a WHO 1996-ban Genovában kelt ajánlása (Trace elements in human nutrition and health) alapján felnőttek számára napi 11µg/ttkg[7]. Ezt a magas réztartalmú táplálékok fogyasztása kielégítheti. Ilyenek a vörös húsok, máj, csonthéjas és szárított gyümölcsök, hüvelyes főzelékfélék, gombák, teljes kiőrlésű gabonák és a kagylók[8].

Átlagos rézbevitel esetén az elfogyasztott réz 55-75%-a szívódik fel a vékonybélben és igen kis mértékben a gyomorban. A felszívódás részben transzportfehérjék (hCtr1, Nramp2 stb.) segítségével, részben diffúzióval történik. A mucosa sejtekbe került réz glutathionhoz, és metallothioneinekhez kötődik. A metallothioneinek ciszteinben gazdag, kis molekulasúlyú fehérjék, amiknek elsősorban a réz tárolásában van szerepük, bár kisebb affinitással más fémionokat is megkötnek. Ha koncentrációjuk megemelkedik, a réz felhalmozódik a mucosa sejtekben, majd azokkal együtt ürül. (A Wilson-kór cinksókkal történő kezelésének hátterében is részben a metallothioneinek indukciója áll.)
A glutathionhoz kötött réz az ATP7A transzporter (MNK fehérje) segítségével a transz-Golgi hálózatba (TGN) kerül, exocitózissal ürül a vena portae rendszerébe, ahonnan a májba kerül. Az itt található MNK-val rokon fehérje, az ATP7B transzporter (WND) segítségével a TGN-be kerül, ahol apocöruloplazminhoz kötődve képezi a cöruloplazmint, ami a szisztémás keringésben a legfontosabb rézkötő fehérje. A vérben ezen kívül 10-12%-ban albuminhoz, 9%-ban transcupreinhez és egyéb fehérjékhez kötött formában is előfordul. A szabad rézionok mennyisége elhanyagolható.

A szervezet sejtjei elsősorban a cöruloplazminhoz kötött rezet képesek felvenni. A sejtekbe került réz chaperon fehérjékhez (például glutathion, COX17) kötődik, amelyek átadják azt a cél- és tároló fehérjéknek. Ez utóbbiak itt is a metallothioneinek.

A réztartalmú proteinek fontos szerepet játszanak a szervezet működésében. Részt vesznek a mitochondriális légzési láncban (citokróm-c-oxidáz), a szabad gyökök eliminálásában (réz/cink-szuperoxid-dizmutáz), a vasanyagcserében (cöruloplazmin, hephaestin), a kötőszövet felépítésében (lizil-oxidáz), a melanin szintézisében (tirozináz) és számos egyéb folyamatban.

A rézanyagcsere legfontosabb szabályozó lépése a felesleges réz kiválasztása. Ennek fő szerve a máj, de a gasztrointesztinális traktus egyéb külső elválasztású mirigyei, így a nyálmirigyek, a hasnyálmirigy valamint a gyomor- és bélnyálkahártya is képes exkréciójára. A májon keresztül történő kiválasztást szintén az ATP7B fehérje végzi. Emelkedett intracelluláris rézkoncentráció esetén a transzporter transzlokálódik a májsejtek sejtmembránjába, és a felesleges rezet az epébe üríti. Ha a rézkoncentráció nagyon magas, exocitózissal nagyobb mennyiségű réz gyors kiválasztása is lehetséges.
Az epével kiválasztott réz kevésbé reabszorbeálható, mint a többi mirigy által kiválasztott. Visszaszívódása összefügg a májsejtek réztartalmával. Ennek oka lehet részben, hogy a nagy mennyiségű rezet tartalmazó cöruloplazmin ellenáll a proteolízisnek[9].

III.2.2. A Wilson-kór genetikája

Wilson már 1912-ben felismerte, hogy a hepatolenticularis degeneratio jellemzően családi halmozódású kórkép, de ekkor még arra a következtetésre jutott, hogy nem örökletes betegségről van szó[1]. Kilenc évvel később Hall további hét eset vizsgálata alapján felvetette a recesszív öröklésmenet valószínűségét[10].
Azóta egyértelműen bebizonyosodott, hogy a WD autoszomális recesszív öröklésmenetet követ. Kialakulásának hátterében az ATP7B fehérjét kódoló gén mutációja áll. Ez a 13. kromoszóma hosszú karján (13q14.3-q21.1) helyezkedik el és 21 exont tartalmaz[11]. A betegséget okozó mutációk száma folyamatosan nő, mára több mint 500 betegséget okozó mutációt írtak le[12].

A leírt mutációk földrajzi megoszlása azonban nem egységes. Míg Magyarországon, Európához hasonlóan[13], a leggyakoribb a 14. exonon található H1069Q mutáció, Kelet-

Ázsiában eddig még nem detektáltak ilyet[12,14]. A H1069Q mutáció hazánkban a betegek 71%-ában kimutatható[15]. Klinikai vizsgálatok szerint H1069Q homozigóta betegekben a betegség későbbi életkorban jelentkezik, mint compound heterozigótákban vagy H1069Q mutációra nézve negatív betegekben[13,16].
Európai populációkban gyakoriak még a 8. exonon található mutációk is, melyek a betegek 10%-ában fordulnak elő[13].

Coffey és munkatársai 181 beteg teljes ATP7B génjének szekvenálása során 3 beteg esetében egyetlen betegséget okozó mutációt találtak, míg két beteg esetében egyet sem[2]. Ezeknek a betegeknek a diagnózisa a klinikai és laboratóriumi adatok alapján felállítható volt. Mindez felvetheti annak lehetőségét, hogy a Wilson-kór kialakulásában az ATP7B gén mutációi mellett egyéb faktorok is szerepet játszhatnak.

A WD klinikai formájának kialakulásában számos egyéb genetikai tényező lehetséges szerepét is felvetették. Ilyenek az apolipoprotein E, a PRNP (prion related protein), a metilén-tetrahidrofolát-reduktáz, Murr-1, antioxidáns-1 gének mutációi[17]. Az apolipoprotein E esetében leírták, hogy kognitív viselkedészavarok esetében alacsonyabb az APOE ε3 allél előfordulása, ami arra utal, hogy ez a mutáció mintegy védő szerepet tölthet be[18]. A PRNP esetében a hatás ellentétesnek tűnik: felmerült, hogy amennyiben a PRNP gén 129-es kodonjának mutációja fennáll, a neurológiai tünetek súlyosabbak a többi betegéihez képest, főleg idősebb betegekben[19]. Ezt magyarázhatja, hogy a legmagasabb koncentrációban az idegsejtek pre- és posztszinaptikus membránjában található, a PRNP gén által kódolt prion protein szuperoxid diszmutáz aktivitása révén csökkenti az oxidatív stresszt[20], emellett sejtfelszíni receptorként a jelátviteli folyamatokban is részt vesz[21]. A Wilson-kór mellett számos egyéb neurodegeneratív kórkép esetében (Creutzfeldt-Jakob-kór, fatális familiáris inszomnia, Gerstmann-Sträussler-Scheinker-kór) felvetették a prion protein kóroki szerepét[22].

III.2.3. A Wilson-kór patomechanizmusa

Mivel a rézanyagcsere szabályozása elsősorban a kiválasztás szintjén valósul meg, az ATP7B transzporter génjében végbemenő mutáció következtében Wilson-kórban

toxikus mennyiségű réz halmozódik fel a szervezetben, és rakódik le különböző szervekben, elsősorban a májban, az agyban, a vesében és a szaruhártyában.

Az ATP7B egy 1411 aminosavból álló, nyolc transzmembrán részt tartalmazó fehérje. Más P-típusú ATP-ázokhoz hasonlóan rendelkezik egy ATP-kötő, egy foszforilációs és egy transzdukcióért felelős doménnel[23]. Már egyetlen pontmutáció képes gátolni a működését. A hazánkban leggyakoribb H1069Q missense mutáció esetén a 3207. helyen citozin helyett adenin épül be a DNS-be, ami miatt a transzláció során a protein 1069. aminosava hisztidin helyett glutamin lesz. Az ennek következtében létrejövő konformáció változás miatt az ATP nem képes bekötődni az SEPHL régióba[13], gátolva ezzel a fehérje működését. Wilson-kór mellett leírtak toxikus mennyiségű rézfelhalmozódást dializált betegekben[24] és hosszú távon teljesen parenterálisan táplált gyermekekben[25].

A felhalmozódó réz által okozott károsodások a réz oxidoredukciós képességével vannak összefüggésben. A képződő szabadgyökök és reaktív oxigén gyökök (ROS) indítják be a lipidperoxidációt, ami a sejtmembrán károsodásához és sejthalálhoz vezet[26]. Újabb kutatások mindezek mellett kiemelt fontosságot tulajdonítanak a mitochondriumok szerepének. A Wilson-kór állatkísérleti modelljén (Long-Evans Cinnamon patkányok) végzett kísérletek során az állatok májából származó mitochondriumokban az intermembrán tér kiszélesedését írták le, a külső membrán azonban intakt maradt. In vitro mitochondrium szuszpenzión végzett vizsgálatok során ugyanilyen elváltozásokat találtak[27].

III.3. A BETEGSÉG KLINIKAI FORMÁI ÉS TÜNETTANA

A Wilson-kór igen változatos formában és különböző életkorban manifesztálódhat. A májbetegség mellett neurológiai, pszichiátriai, hematológiai és endokrin tünetekkel járhat. A Kayser-Fleischer gyűrű az esetek egyharmadában mutatható ki: a látást nem zavarja, de a diagnózist nagyban segíti.

Szerencsés esetben a diagnózis még a klinikai tünetek megjelenése előtt, tünetmentes stádiumban felállítható. Ezt általában a családok vizsgálata, főleg a genetikai vizsgálat teszi lehetővé.

III.3.1. Hepatikus tünetek

Bár a Wilson-kór patogenezisében központi szerepe van a májnak, részben a rézkiválasztás elégtelensége, részben a göruloplazmin képzésének zavara révén, a különböző vizsgálatok szerint mindössze a betegek mintegy felében alakul ki klinikailag is tüneteket okozó májbetegség. Jelentős különbséget találtak a nemek között is: míg férfiakban mindössze 31%-ban, nőkben 50,4%-ban kezdődött a betegség májeltérésekkel[28].

A WD klinikailag szinte minden májbetegség formájában manifesztálódhat. A spektrum az akut hepatitisztől a krónikus hepatitisz szindrómán, fibrózison át a dekompenzált májcirrózisig terjed. Wilson-kóros betegekben az epekőbetegség gyakorisága is nagyobb.

III.3.1.1. Heveny májelégtelenség

A Wilson-kór a betegek mintegy 10%-ában kezdődik heveny májelégtelenséggel[29]. Jellemzően korábban nem ismert májbetegekben alakul ki, de valójában gyakorlatilag minden ilyen betegnek már cirrózisa van.
A nekrotikus májsejtekből nagy mennyiségben felszabaduló réz intravaszkuláris hemolízist okozhat, ami az anémia fokozódásához vezet. Jellemzően a szérum- és vizeletréz-koncentrációk emelkedettek. A göruloplazminszint általában csökkent, de akut fázis fehérje lévén normális vagy akár emelkedett értékeket is találhatunk. A transzamináz-emelkedés általában nem éri el a heveny vírushepatitiszben mérhető értékeket. Típusos esetben az alkalikus foszfatáz (ALP) aktivitása is alacsony[30], amit a diagnosztikában ki is használnak: amennyiben az ALP/bilirubin arány 4 alatt van, Wilson-kór valószínűsíthető a heveny májelégtelenség hátterében. A diagnózist megerősítheti az emelkedett (2,2 feletti) de Ritis hányados (GOT/GPT arány)[31].

III.3.2. Ideggyógyászati tünetek

Már a betegség wilsoni elnevezése (degeneratio hepatolenticularis) is utal arra, hogy a WD-ben gyakran alakulnak ki neurológiai tünetek is. Nagy betegszámú vizsgálatok szerint a betegek mintegy 60%-ában jelentkezik idegrendszeri eltérés[13,28]. A klinikai kép és a genetikai háttér között egyértelmű genotípus-fenotípus összefüggés nem igazolható[32].

A subcorticalis magvakban lerakódó réz hatására általában a motoros rendszer zavara fejlődik ki. Kezdetben jellegzetes a kéz és az ujjak finom tremora, ami a beteg írásképének megváltozásához vezethet. Előfordulhatnak fejfájás[33], beszédzavar, rigiditás, bradikinézia, esetleg koreiform vagy atetoid mozgások is. Később akár flapping tremor is jelentkezhet. Generalizált konvulziók fellépése ritkábban fordul elő. Ismert olyan beteg is, akinél a betegség első tünete polineuropátia (mind a négy végtag intermittáló paresztéziája és gyengesége) volt[34].

III.3.3. Pszichiátriai következmények

Általában a neurológiai tünetek mellett, de attól függetlenül is jelentkezhetnek pszichopatológiai elváltozások. Serdülőkorban első tünet lehet a figyelemzavar, illetve (a korábban gyakran kiemelkedő) iskolai teljesítmény romlása. Főleg idősebb korban indulhat a betegség affektív zavarokkal: gyakori a depresszió, de előfordul mániás-depressziós pszichózis is. Később a betegek irritábilissá, agresszívvé válnak, cselekedeteik gyakran kiszámíthatatlanok, ami megnehezítheti a kezelést. A depresszió következtében az átlagosnál gyakoribb az öngyilkosság előfordulása[35].
Wilson-kóros betegek között gyakori az alvászavar[36]. Egy esetben első tünetként hiperszomniát is leírtak[37].

III.3.4. Egyéb szervrendszereket érintő tünetek

A betegek 50-60%-ában a corneában lerakódó réz a Descemet-membránban, a limbus mentén barnás színű, gyűrűszerű képletet hoz létre. Ezt az elváltozást először Bernhard Kayser, majd egy évvel később, 1903-ban munkatársa, Bruno Fleischer írta le[38,39]. A Kayser-Fleischer-gyűrű néha szabad szemmel is látható, az esetek többségében viszont csak réslámpa vizsgálattal mutatható ki. Gyermekkorban ritka, neurológiai tünetekkel járó esetekben viszont 90%-ban fordul elő[40].

Mivel egy ritka betegség szemészeti manifesztációjáról van szó, fontos, hogy a vizsgálatot gyakorlott szemész végezze. Objektív vizsgálatra az in vivo konfokális mikroszkópia adhat lehetőséget[41].

Kevésbé specifikus, ritka tünetként napraforgó-katarakta is kialakulhat, amit a szemlencsében lerakódó réz okoz.

Ezek a szemészeti eltérések a beteg látását nem veszélyeztetik; elsősorban a betegség diagnosztikájában játszanak fontos szerepet.

Akut Wilson-kórban a májelégtelenséghez gyakran társul Coombs-negatív hemolitikus anémia (HA). Feltételezik, hogy ennek hátterében a májsejtek nekrózisa miatt nagy mennyiségben felszabaduló szabad réznek a vörösvértestek sejthártyájára kifejtett toxikus hatása állhat[42].

A vesében lerakódó réz igen nagy mennyiségű lehet, Wilson-kóros betegek veséjében akár a normális százszorosát is elérheti. Míg az alapbetegség elsősorban tubuláris károsodást okoz, a D-penicillamin kezelés mellékhatásaként jellemzően glomerulonefritisz alakul ki[43]. Ennek következtében kialakulhat aminoaciduria, proteinuria, foszfaturia, mikroszkópos hematuria, glükózuria; teljes Fanconi-szindróma képe azonban nagyon ritkán alakul ki. Részben a fenti okokkal magyarázható Wilson-kórban a vesekőbetegség relatív gyakorisága is.

Más májbetegségekhez hasonlóan Wilson-kórban is jelentkezhetnek a csontvázrendszer eltérései. Jelentkezhetnek degeneratív csont- és ízületi eltérések, míg az oszteoartritisz

elsősorban a térdízületet érinti[44]. Oszteoporózis a betegek közel felét érinti[45], míg súlyos esetekben oszteomalácia is kialakulhat.

Az endokrin szervek közül leggyakrabban a reproduktív rendszer érintett. Nőbetegekben első tünetként jelentkezhet a menstruáció elmaradása (primer vagy szekunder amenorrea), infertilitás vagy ismétlődő vetélések. A mellékpajzsmirigy érintettsége esetén hipoparatireózis léphet fel, de leírtak már exokrin hasnyálmirigy-elégtelenséget és diabétesz mellituszt is[46].

A szívben lerakódó réz az esetek többségében nem okoz klinikailag manifesztálódó szívelégtelenséget. A csökkent ejekciós frakciót legtöbbször dilatatív kardiomiopátia magyarázza, de nem ritkán előfordulnak különböző aritmiák vagy aspecifikus EKG-eltérések is[47].

Aspecifikus eltérésként felléphet barna bőrpigmentáció, acanthosis nigricans is, ami elsősorban az alsó végtag feszítő oldalán jelentkezik[48]. Ritka tünetként előfordulhat a körmök kékes elszíneződése is[42].

III.3.5. Wilson-kór és a terhesség

A terhesség alatt mindenképpen indokolt a megkezdett kezelés folytatása, mivel annak elhagyása fulmináns májelégtelenséghez vezethet[49]. Mind a kelátképző kezelés, mind a cink-szulfát kezelés alkalmazható terhességben is. Mivel kelátképző kezelés mellett néhány esetben leírtak fejlődési rendellenességeket, terhességben előtérbe kerülhet a cink készítmények alkalmazása. Mivel a rézhiány is teratogén hatású[9], a szérum rézkoncentráció szoros monitorozása szükséges.

III.4. A WILSON-KÓR DIAGNOSZTIKÁJA

Ahogy már az eddigiekből is látszik, a Wilson-kór igen változatos klinikai formákban manifesztálódó betegség. Emiatt is fontos, hogy nem csak típusos klinikai tünetek esetén kell gondolnunk WD lehetőségére, hanem minden ismeretlen eredetű

májbetegség, tisztázatlan idegrendszeri vagy elmegyógyászati tünetek fennállásakor is fel kell merülnie az elkülönítő kórisme során.

Mivel *per se* önmagában egyetlen vizsgálat sem ad biztos diagnózist, az elmúlt évtizedekben számos próbálkozás történt diagnosztikus algoritmusok és pontrendszerek kidolgozására. Napjainkban Európában leginkább a 2003-ban Lipcsében elfogadott pontrendszert (1. táblázat) alkalmazzuk[50].

1. táblázat. A Wilson-kór diagnosztikus pontrendszere. (HA: hemolitikus anémia, DPAp: D-penicillamin-próba, *csak ha máj rézkoncentráció-meghatározás nem elérhető) Amennyiben a táblázatban található vizsgálatok összpontszáma legalább 4, a diagnózis biztosnak tekinthető. 2-3 összpontszám esetén valószínűsíthető a diagnózis, míg 0-1 érték nagy valószínűséggel kizárja a Wilson-kórt.

Vizsgálat	**-1**	**0**	**1**	**2**	**4**
Kayser-Fleischer-gyűrű		Nincs		Van	
Neuropszichiátriai tünetek/MRI		Nincs		Van	
Coombs-negatív HA		Nincs	Van		
Vizelet rézürítés		Norm.	1-2x ULN	>2x ULN vagy DPAp pozitív	
Máj rézkoncentráció	Norm.		<5x ULN	>5x ULN	
Rhodanin-pozitivitás*		Nincs	Van		
Cöruloplazmin		>0,2 g/l	0,1-0,2 g/l	<0,1 g/l	
Génmutáció-vizsgálat		Negatív	1 allélon		2 allélon

Újabb vizsgálatok alapján felmerült a fenti pontrendszer módosításának javaslata. Ez alapján kikerülne a diagnosztikából a sok álpozitív eredménnyel járó D-penicillamin-próba, míg helyette a 0,05 g/l alatti cöruloplazminszint és a pozitív családi anamnézis további lehetséges pontokat jelenthetne[51].

A genetikai vizsgálat az egyetlen módszer, ami Wilson-kórban önmagában is biztos diagnózist adhat, amennyiben mindkét allélon sikerül kimutatni betegséget okozó

mutációt. A módszer legnagyobb korlátja, hogy ma már igen sok betegséget okozó ATP7B mutáció ismert, ami igen drágává és nehézkessé teszi a genetikai vizsgálatokat. Azon populációkban, ahol egy-egy mutáció dominánsan jelen van (pl. Magyarországon a H1069Q mutáció 71%-ban), annak a mutációnak a meghatározása költséghatékonyan történhet[15].

A másik probléma az ATP7B gén vizsgálatával, hogy egy nagy betegszámú (n=181) vizsgálatban két beteg esetében csupán egy mutáció, két beteg esetében pedig egyetlen mutáció sem volt kimutatható[2]. Ez felvetheti a szabályozó régiók vagy egyéb gének szerepét is a Wilson-kór kialakulásában.

Jól használható viszont ez a metodika azon esetekben, amikor ismert mutációval rendelkező betegek családtagjainak szűrésére van szükség.

A cöruloplazmin a máj által szintetizált akut fázis fehérje, ami az ATP7B transzporter segítségével képződik apocöruloplazminból és hat rézatomból. Emiatt a Wilson-kóros betegek mintegy 90%-ában a szérumkoncentráció csökken.

Szérumszintje fiziológiásan 0,2 g/l felett van. Újszülötteknél az első hat hónap során fiziológiásan is alacsonyabb koncentráció mérhető, míg fiatal gyermekekben átmenetileg emelkedett (kb. 0,3-0,5 g/l) értéket találhatunk, mielőtt eléri a fiziológiás felnőttkori koncentrációt.

Emelkedett ösztrogénszinttel járó állapotok valamint, akut fázis fehérje volta miatt, gyulladás vagy stresszhelyzet emelhetik a szérumkoncentrációját, ami WD betegekben álnegatív eredményhez vezethet. Csökkent cöruloplazminszint mérhető hipoproteinémia, heterozigóta ATP7B mutációt hordozó státusz és ritka genetikai betegségek (Menkes-kór, familiáris acöruloplazminémia) esetén[52].

A szérum réz koncentrációja az esetek többségében a cöruloplazminnal arányosan csökken, bár a rézkoncentráció kevésbé szenzitív, mint a cöruloplazminszint. Önmagában a normális szérum réz nem zárja ki a WD lehetőségét; épp ellenkezőleg: akut vagy fulmináns hepatitiszben szintje akár emelkedett is lehet.

Bár a korábban aranystandardnak számító májbiopszia mára sokat veszített jelentőségéből, ma is fontos eleme a Wilson-kór diagnózisának. A betegség korai stádiumában a szövettani mintában enyhefokú szteatózis, esetleg szteatohepatitisz

látható. Később a máj fibrotikus átépülése, majd a cirrózis megjelenése dominál. Kivételes esetben a szövettani minta akár idősebb korban is negatív lehet[33]. Akut májelégtelenség esetén típusos esetben cirrotikus környezetben apoptotikus májsejtek láthatók.

A rhodanin-festés a máj réztartalmának kvalitatív megítélésre alkalmas eljárás. Kvantitatív lehetőség a máj szárazanyag-tartalom rézkoncentrációjának meghatározása. Normális mennyisége 50µg/g, Wilson-kórban 250 µg/g feletti értéket tekintünk diagnosztikusnak. Nagy esetszámú vizsgálatok azonban kimutatták, hogy 75 µg/g feletti határérték esetén a módszer érzékenysége jelentősen emelkedik (83,3%-ról 96,5%-ra), bár fajlagossága valamelyest csökken (98,6%-ról 95,4%-ra)[53].

Mivel a felhalmozódó réz megoszlása a májban nem egyenletes, fontos a megfelelő mintavétel, aminek során legalább 1-2 cm-es core biopsziás minta vétele javasolt[33]. Kóros rézfelhalmozódással járhat a Wilson-kór mellett bármely krónikus kolesztázissal járó kórkép is.

A vizelet rézkoncentrációjának meghatározása sokat vitatott eljárás. Tünetmentes betegek vizsgálatára alacsony érzékenysége miatt nem alkalmas[33]. A vizelettel ürített réz mennyisége elsősorban a szérumban keringő szabad réz mennyiségétől függ. Egészséges emberek esetében a napi rézkiválasztás kevesebb, mint 40 µg, míg 100 µg feletti érték Wilson-kór mellett szólhat. Javítható a vizsgálat érzékenysége és fajlagossága, amennyiben a vizsgálatot D-penicillamin adása mellett megismételjük: Wilson-kóros betegekben jellemzően jelentős (típusos esetben legalább tízszeres) emelkedést észlelhetünk. Emellett WD mellett szól, ha a DPA próba során 1600 µg fölé emelkedik a napi rézkiválasztás.

A próba hátránya, hogy gyermekekre standardizált vizsgáltról van szó. Emellett meg kell említeni, hogy viszonylag gyakran észlelhető álpozitív eredmény[33].

Elsősorban neurológiai tünetek esetén indokolt koponya CT vagy MRI vizsgálat elvégzése. CT vizsgálattal kimutatható a nucleus caudatus és a putamen atrófiája. Későbbi stádiumban üregképződés is lehetséges.

Koponya MRI vizsgálat során leggyakrabban a középagyban (a tectumban) látható jelintenzitás-fokozódás (az esetek 75%-ában), emellett előfordulhatnak centrális pontin

mielinolízis-szerű eltérések (62,5%), illetve jelintenzitás-eltérések alakulhatnak ki a bazális magvakban, a thalamusban és az agytörzsben (55,3%). Mindössze 14,3%-ban alakul ki a típusosnak tartott „óriáspanda arc”, amit a középagyban a substantia nigra és a tegmentum intenzitásfokozódása valamint a colliculus superiorok protondenzitás-csökkenése hoz létre[54].

III.5. A WILSON-KÓR KEZELÉSE

Mivel a Wilson-kór kezelés nélkül fokozatos progresszióval járó és 100%-os letalitású betegség, a betegeknek élethosszig tartó kezelésre van szükségük. Adekvát kezeléssel a betegek döntő többségében a tünetek regressziója elérhető, de legalábbis progressziójuk megállítható[55]. A gyógyszeres kezelés mellett fontos, hogy az alacsony réztartalmú diéta jelentőségére is felhívjuk a figyelmet.

A konzervatív kezelés mellett heveny májelégtelenség vagy végstádiumú májbetegség esetén műtéti megoldás, májtranszplantáció is szóba jön. Mivel nagy hasi műtétről van szó, a krónikus májbetegek között elengedhetetlen a betegek megfelelő kiválasztása és a műtét időzítése. Heveny májelégtelenség esetén nem szabad megfeledkeznünk az időfaktor jelentőségéről sem.

III.5.1. Diéta tartása és antioxidáns-kezelés

Önmagában az alacsony réztartalmú diéta tartása nem elégséges a betegség egyensúlyban tartására, csupán a tünetek progresszióját késleltetheti. Mindezek ellenére szükséges a betegeknek a magas réztartalmú ételek (vörös húsok, máj, tenger gyümölcsei, gombák stb.) kerülése.

Több tanulmány kimutatta, hogy Wilson-kóros betegekben az átlagosnál alacsonyabb a máj és a szérum E-vitamin szintje[56,57]. Bár van adat arra, hogy adekvát kezelés mellett a betegek antioxidáns szintje eléri az egészségesekét[58], felmerülhet a betegek profilaktikus E-vitamin pótlása.

III.5.2. Kelátképző kezelések

Az első orálisan adható kezelés a Wilson-kóros betegek számára a D-penicillamin volt, amit 1956-ban John Walshe alkalmazott első alkalommal[59,60]. Azóta is ez az aranystandard a betegség kezelésében, noha azóta számos más hatóanyaggal is történtek vizsgálatok. Idegrendszeri manifesztáció esetén az esetek mintegy 10-50%-ában a tünetek átmenetileg progrediálhatnak a kezelés kezdetén felszabaduló nagy mennyiségű réz következtében[61]. Hepatológiai formák esetén már az első fél év során is jelentős javulás várható.

Az orálisan alkalmazott D-penicillamin biológiai hozzáférhetősége 60% körül van. A vérbe jutva grammonként 200 mg rezet köt meg, amit a vizelettel kiválasztva távolít el. Antipiridoxin hatása miatt a kezelés alatt napi 25 mg B_6-vitamin adása szükséges.

A trientin a D-penicillaminhoz hasonlóan kelátképző gyógyszer. Hatásmechanizmusuk ennek megfelelően megegyezik, bár a trientin biológiai hozzáférhetősége jóval kisebb, mindössze 1% körüli.

Jelenleg másodvonalbeli kezelésként alkalmazzuk, elsősorban akkor, ha a beteg a D-penicillamint rosszul tolerálja, esetleg az anamnézisben vesebetegség vagy autoimmun betegség szerepel. Újabb vizsgálatok alapján felmerülhet első vonalbeli kezelésként való alkalmazása is[62,63].

Mellékhatásprofilja kedvezőbb, a neurológiai tünetek súlyosbodása ritkábban fordul elő. Primer biliáris cirrózisos betegekben leírtak gyomorvérzést és bőrkiütést[40].

III.5.3. Cinksók

A cinksók a réz felszívódását gátolják a bélből. A hatásmechanizmus kettős. Részben a transzportereken hatva kompetitíve gátolják a réz felvételét a bélhámsejtekbe. Másrészről a bélnyálkahártya sejtjeiben indukálják a metallothioneinek szintézisét, amelyek a bekerült rezet megkötik, így az a leváló bélhámsejttel együtt a széklettel ürül.

Cinkvegyületek elsőként választandó szerek gyermekkorban (a kelátképzők muszkuloszkeletális rendszer fejlődését gátló hatása miatt), illetve választhatók tünetmentes betegeken. Kelátképző szerrel egyensúlyba kerülő betegek cinksóra való

átállítása is szóba jöhet. Terhességben is felmerülhet a cinksók alkalmazása. Kelátképző gyógyszerrel kombinálva fontos, hogy a két hatóanyagot a beteg néhány óra különbséggel vegye be, mivel egyszerre alkalmazva gátolhatják egymás hatását.
Mellékhatásként ritkán gyomorpanaszokat okozhatnak; ezek cink-acetát alkalmazása esetén ritkábban fordulnak elő, mint cink-szulfátnál vagy cink-glukonátnál[64]. Neurológiai progresszió elvétve fordul elő.

III.5.4. Tetratiomolibdát

Kettős hatásmechanizmusú szer: étkezés közben alkalmazva megköti a táplálékkal bevitt rezet, ami ezáltal nem szívódik fel. Emellett a vérben lévő rézzel is komplexet képez, amit a vizelettel kiürít. Egyelőre viszonylag kevés adat áll rendelkezésünkre az alkalmazásáról, de ígéretes vizsgálatok vannak folyamatban[65].
A tetratiomolibdát mellékhatásprófilja a többi kelátképzőéhez hasonló, azonban mieloszupresszió is jelentkezhet[66]. A bisz-kolin-tetratiomolibdát stabilabb forma, ami előreláthatóan ritkább adagolást is lehetővé tesz majd[51].

III.5.5. Májtranszplantáció

Wilson-kóros betegekben a dekompenzált cirrózis és a heveny májelégtelenség is májátültetést tehet szükségessé. Mivel a betegség patomechanizmusában a májnak központi szerepe van, a transzplantáció végleges megoldást jelent. Az új májban a rézkiválasztás és a réz beépülése a cöruloplazminba normális, ezért az átültetés után már nincs szükség a Wilson-kór miatt gyógyszeres kezelésre. Sajnos a neurológiai tünetek nem javulnak transzplantáció után. Wilson-kóros beteg első alkalommal 1971-ben Denverben kapott új májat[67].

Heveny májelégtelen betegekben az áthidaló („májpótló”) kezeléseknek köszönhetően a rendelkezésre álló, gyakran igen rövid idő kitolható addig, amíg a sürgős májtranszplantáció elérhetővé válik.

III.5.5.1. Májátültetés Wilson-kóros betegekben

Májelégtelen WD betegekben a májelégtelenség klasszikus pontrendszerei (MELD, PELD, King's College kritériumrendszer, Clichy rendszer) mellett heveny májelégtelenség (acute liver failure, ALF) esetén a *New Wilson's Index* is használható, használandó a prognózis megítélésére és ezáltal a májátültetés indikációjának felállítására. Ezt 2005-ben dolgozták ki, öt paraméter vizsgálata alapján (2. táblázat)[68].

2. táblázat. New Wilson's Index. Amennyiben a beteg pontszáma eléri a 11-et, májátültetés nélkül a túlélés valószínűtlen.

Pontszám	Bilirubin (µmol/l)	INR	GOT (U/l)	Fehérvérsejt-szám (G/l)	Albumin (g/l)
0	<101	<1,3	<101	<6,8	>44
1	101-150	1,3-1,6	101-150	6,8-8,3	34-44
2	151-200	1,7-1,9	151-300	8,4-10,3	25-33
3	201-300	2,0-2,4	301-400	10,4-15,3	21-24
4	>300	>2,4	>400	>15,4	<21

Az Egyesült Államokban a májátültetések mintegy 0,6%-a történt Wilson-kór miatt (az 1987-2008 közötti időszakot vizsgálva, összesen 570 WD beteg esett át transzplantáción). Az 5 éves túlélés felnőttek esetében 86%, gyermekekben 89% volt[29]. Egy 131 beteg bevonásával történt francia vizsgálat alapján a 2000 után transzplantált betegek 5 éves túlélése 10%-kal magasabb volt, mint a 2000 előtt műtötteké (96% vs. 86%)[69]. Ennek hátterében a betegek megfelelő kiválasztását és a perioperatív ellátás javulását valószínűsítették.

Természetesen a májátültetés után a Wilson-kór gyógyszeres kezelése elhagyható. A tünetek általában javulnak, bár a neurológiai tünetek az esetek egy részében megmaradhatnak.

III.5.5.2. Az áthidaló kezelés lehetőségei a transzplantációig

Akut vagy fulmináns májelégtelenség esetén a kórjóslat igen rossz, spontán gyógyulásra szinte csak olyan betegek esetében lehet számítani, akikben veseelégtelenség nem alakult ki[70]. Májátültetést követően viszont e betegek egyéves túlélése eléri a 90%-ot. A gyors progresszió miatt a májátültetésig rendelkezésre álló idő igen rövid. Ennek kiterjesztésére alkalmazhatók az áthidaló kezelések. Mivel a Wilson-kórban kialakult heveny májelégtelenség egy ritka betegség viszonylag ritka formája, a kezelésével kapcsolatban eddig kevés adat áll rendelkezésünkre. Éppen ezért a témára vonatkozó statisztikai adatok értékelése is igen nehéz.

Első próbálkozásként a plazmaferezist alkalmazták, amellyel Singer és munkatársai 2001-ben gyermekeken végzett vizsgálatukban 41%-os túlélést találtak[71].
A MARS (molecular adsorbent recirculating system) -kezelés alapjait Mitzner és Stange 1993-ban fejlesztette ki a németországi Rostockban[72]. A kezelés során a beteg vére egy albumindializátoron folyik keresztül, ahol a fehérjékhez kötött toxinok a dializáló albuminoldatba kerülnek. A dializáló oldat ezek után különböző adszorpciós szűrőkön keresztül újra felhasználhatóvá válik. Kantola 113 beteg adatait feldolgozó vizsgálata során MARS-kezeléssel transzplantáció nélkül 66%-os túlélést írt le, ami lényegesen elmarad a májátültetés során észlelt 94%-os eredményhez képest[73].
A Prometheus-kezelés annyiban különbözik a MARS-tól, hogy itt a dializátorban a vérből képződik albuminban gazdag szűrlet, ami a fentihez hasonló adszorpciós szűrőkön tisztul meg a toxinoktól[74]. Sentürk és munkatársai vizsgálatában 27 Prometheus-kezelésen átesett beteg esetében a túlélés 48% volt[75]. Megemlítem, hogy vizsgálatukban mindössze 4 beteg esett át májátültetésen.
A SPAD (single pass albumin dialysis) -kezelés során albumin tartalmú dializáló oldatot használnak[70,76]. A fentieken kívül kísérleti stádiumban van extrakorporális biológiai májpótló eljárás kidolgozása is (BAL – bioartificial liver)[77].

III.6. A BETEGSÉG PROGNÓZISA

Amikor Wilson 1912-ben megírta névadó cikkét, a betegség a diagnózis után rövid idővel minden beteg esetében halálhoz vezetett. Ma a Wilson-kór prognózisa alapvetően két tényezőtől függ: a betegség súlyosságától a kezelés megkezdése idején, és a kezelés során tapasztalt gyógyszerhűségtől. Azon betegek életkilátásai, akiknek a kezelését még az irreverzibilis neurológiai vagy hepatológiai eltérések kialakulása előtt megkezdték, nem különböznek az illesztett átlagos populációétól[55]. Irreverzibilis májkárosodás esetén a májátültetés túlélését már korábban említettem. A súlyos neurológiai tünetek a kezelés hatására javulhatnak, de teljes regresszió nem minden esetben következik be, így az életminőséget mindenképpen rontják.

IV. CÉLKITŰZÉSEK

A korábban Klinikánkon létrehozott adatbázis áttekintésével és kiegészítésével folytattam a nemzetközi szempontból is nagyszámú beteg adatainak elemzését. Az adatbázisba bekerültek a Transzplantációs és Sebészeti Klinikán és a Péterfy Sándor utcai Kórház és Rendelőintézet Intenzív Osztályán valamint a Semmelweis Egyetem I. sz. Gyermekgyógyászati Klinikáján megfordult betegek egy részének adatai is. A teljes ATP7B gén szekvenálása a PentaCore Laboratóriummal együttműködésben történt.

A vizsgálat során az alábbi kérdésekre kerestem a választ:

1. A betegek epidemiológiai jellemzőinek elemzése:
   a. Hogyan viszonyulnak a magyarországi betegek jellemzői a nemzetközi adatokban szereplőkéhez?
   b. Milyen a magyar Wilson-kóros betegek klinikai formák szerinti megoszlása? Van-e különbség a heveny májelégtelen betegek jellemzői és a többi Wilson-kóros beteg között? Milyen gyakran fordulnak elő hematológiai eltérések? Milyen gyakoriak a hepatobiliáris malignitások WD betegekben?

2. A betegség genetikai hátterének vizsgálata:
   a. Milyen az ATP7B gén mutációinak magyarországi előfordulása? Előfordulhat-e WD genetikai háttér nélkül?
   b. Alkalmazható-e az újgenerációs szekvenálás a gyakorlatban? Van-e ennek klinikai jelentősége?
   c. Van-e szerepe a PRNP-gén mutációinak a Wilson-kór klinikai formájának kialakulásában?
   d. Milyen egyéb tényezők befolyásolhatják a klinikai kép kialakulását?

3. A betegség kezelési lehetőségeinek felmérése:
   a. Hány esetben történt májátültetés Magyarországon Wilson-kór miatt? Mi volt az oka a májátültetésnek? Milyen volt a hosszútávú kimenetel?
   b. Mennyiben befolyásolja a gyógyszerhűség a kezelés kimenetelét?

V. MÓDSZEREK

V.1. VIZSGÁLT BETEGEK

A Semmelweis Egyetem Belgyógyászati és Onkológiai Klinikáján 1999 óta regisztrált 231 Wilson-kóros beteg adatait elemeztem. Áttekintettem az orvosi kartonokban és a MedSol rendszerben rendelkezésre álló adatokat. Magam is részt vettem számos beteg kivizsgálásában, kezelésében és követésében a klinika hepatológiai szakrendelésén és az osztályon.

Az egyébként ritka betegség nagyszámú előfordulása a klinikán annak köszönhető, hogy mint e betegség tekintetében kiemelt hepatológiai centrumba, az egész országból érkeztek betegek, illetve azok, akikben felmerült a Wilson-kór lehetősége.
A vizsgálatba csak azok a betegek kerültek be, akiknek a Wilson-kórja bizonyított volt. A diagnózis minden esetben a nemzetközi, lipcsei pontrendszeren alapult, a betegek pontszáma minden esetben legalább 4 volt. A heveny májelégtelenség kórisméje a King's College kritériumrendszer alapján került felállításra.

Megvizsgáltam a MedSol rendszerben a Belgyógyászati és Onkológiai Klinikán E8300 BNO-kóddal ellátott betegek elektronikus dokumentációját, valamint a járóbeteg kartonokban fellelhető zárójelentéseket, leleteket és egyéb dokumentumokat. A májátültetésen átesett betegek esetén a Transzplantációs és Sebészeti Klinikán készült kórlapokat is feldolgoztam. Két heveny májelégtelen beteg a Péterfy Sándor utcai Kórház és Rendelőintézetben került ellátásra, az ő ott készült dokumentációjukat is megvizsgáltam. Mivel nem minden beteg esetében állt rendelkezésre minden vizsgált paraméter, a betegszámok egyes részeredmények elemzésénél eltérhetnek.

V.2. MÓDSZEREK

V.2.1. Klinikai laboratóriumi jellemzők

A rutin klinikai paraméterek (vérkép, GOT, GPT, GGT, ALP, bilirubin, albumin, kolinészteráz, protrombin/INR, cöruloplazmin, szérum rézszint) meghatározása a Semmelweis Egyetem Laboratóriumi Medicina Intézetében történt.
A vizelet rézkoncentrációjának meghatározása az Országos Közegészségügyi Intézet Munkahigiénés- és Foglalkozás-egészségügyi Igazgatóságának laboratóriumában történt. A D-penicillamin próbához a mintagyűjtés a DPA szedését megelőzően, majd a DPA adásának első napján történt.

V.2.2. Szemészeti vizsgálat

A szemészeti vizsgálatok a Semmelweis Egyetem Szemészeti Klinikáján, e téren nagy tapasztalattal rendelkező szemészek által, réslámpával történtek.

V.2.3. Genetikai vizsgálatok

V.2.3.1. DNS izolálás

A vizsgálatokhoz a DNS-t 200 µl perifériás vérből, ReliaPrep Blood gDNA Miniprep System (Promega, Madison, WI) segítségével izoláltuk. A mintákat proteináz K-t tartalmazó lízispufferben emésztettük, majd a DNS-t 56 °C-on, 10 percig tartó inkubációt követően ReliPrep oszlophoz kötöttük. Három mosást követően a DNS-t 50 µl, nukleinmentes vízbe oldottuk. Az izolált DNS koncentrációját Qubit dsDNA HS Assay Kit (Life Technologies, Carlsbad, CA) segítségével határoztuk meg.

V.2.3.2. H1069Q PCR

A Magyarországon leggyakrabban előforduló ATP7B génmutáció, a H1069Q vizsgálatára valós idejű polimeráz láncreakciót (PCR) használtunk. A vizsgálat során az

amplifikációhoz Mut1069 primert használtunk, így PCR termék csupán vad allél esetén keletkezett. A célrégió amplifikációjához a Roche FastStart TaqMan Probe Master (Roche) kitet használtuk. A PCR program a következő volt: 10 perc 95 °C-on, majd 40 ciklus következett. 30 másodperc 95 °C-on, 30 másodperc 60 °C-on, 45 másodperc 72 °C-on, végül 5 perc 72 °C-on. A végterméket ExoSAP IT (Affymetrix, Santa Clara, CA) segítségével, enzimatikusan tisztítottuk a gyártó utasítása szerint. A Sanger szekvenálás BigDye Terminator v3.1 Cycle Sequencing Kit-tel (Life Technologies) ABI 3130 készülékkel (Life Technologies) történt.

V.2.3.3. Az ATP7B gén nem H1069Q mutációinak vizsgálata PCR és szekvenálás módszerrel

Ezen vizsgálatok egy részét nemzetközi együttműködés keretében Bécsben, az ottani egyetem Ferenci Péter professzor által vezetett laboratóriumában Claudia Willheim végezte.

V.2.3.4. Újgenerációs szekvenálás (new-generation sequencing – NGS)

A 21 exonból álló ATP7B gén teljes kódoló szekvenciájának lefedésére összesen 55 amplikont alkalmaztunk, amelyeket az AmpliSeq Designer software (Life Technologies, CA, USA) alkalmazásával határoztunk meg. A magasabb lefedettség biztosítása érdekében a használt primerek az intronok egy részét is magába foglalták. A vizsgálathoz az Ion AmpliSeq Library Kit 2.0-t (Life Technologies, CA, USA) alkalmaztuk. A primerek keverékét 10 ng DNS-hez adtuk, és az amplifikációhoz az alábbi PCR ciklusokat ismételtük: 2 perc, 99 °C-on történő inkubációt követően 18 cikluson át 15 másodpercig 99 °C, majd 4 percig 60 °C következett, végül 10 °C-ra hűtöttük az oldatot. A primereket FuPa reagenssel részben emésztettük, majd a szekvenáláshoz használt gyöngyöket az amplikonokhoz kötöttük. Az amplikon könyvtárat több alkalommal tisztítottuk Agencourt AMPure XP Reagent (Beckmann Coulter, CA, USA) segítségével. A könyvtár DNS koncentrációjának meghatározására a fluoreszcencián alapuló Qubit 2.0 Instrument-et (Life Technologies, CA, USA) használtuk. A templátokat félautomata Ion OneTouch készüléken, emPCR módszerrel

Ion OneTouch kit (Life Technologies, CA, USA) használatával készítettük. A nem templáthoz kötött gyöngyöket az Ion OneTouch ES (Life Technologies, CA, USA) készülék félautomata dúsító folyamata során eltávolítottuk. A szekvenáláshoz használt primerek és a polimeráz hozzáadását követően a kész Ion Sphere Particle (ISP) gyöngyöket Ion 314 v2 szekvenáló chipre töltöttük, majd Ion PGM 200 Sequencing kit v2 (Life Technologies, CA, USA) segítségével 500 ciklust futtattunk le.

V.2.3.5. Validálás Sanger-módszerrel

A polimeráz láncreakcióhoz a primereket a Primer3Plus software (http://primer3plus.com/) használatával terveztük meg. A célrégiók amplifikációjához a Roche FastStart TaqMan Probe Master (Roche) kitet használtuk. A PCR program a következő volt: 10 perc 95 °C-on, majd 40 ciklus következett. 30 másodperc 95 °C-on, 30 másodperc 60 °C-on, 45 másodperc 72 °C-on, végül 5 perc 72 °C-on. A végterméket ExoSAP IT (Affymetrix, Santa Clara, CA) segítségével, enzimatikusan tisztítottuk a gyártó utasítása szerint. A Sanger szekvenálás BigDye Terminator v3.1 Cycle Sequencing Kit-tel (Life Technologies) ABI 3130 készülékkel (Life Technologies) történt.

V.2.3.6. Az adatok értékelése

Az újgenerációs szekvenálás során született adatokat a Torrent Suite v3.6 software segítségével tisztítottuk meg. A mutációkat a dsSNP (http://www.ncbi.nlm.nih.gov/projects/SNP/) és a Wilson Disease Mutation Database (http://www.wilsondisease.med.ualberta.ca/index.asp) adatbázisok felhasználásával elemeztük. A mutációk patogén státuszát missense mutáció esetén <1% allélfrekvencia esetén illetve a fenti adatbázisok vagy az irodalom alapján ismert betegségokozó variáns állapot alapján állítottuk fel. Az észlelt mutációkat Sanger-szekvenálással erősítettük meg.

VI. EREDMÉNYEK

VI.1. HAZAI EPIDEMIOLÓGIAI ADATOK

A vizsgált 231 beteg közül 126 (55%) férfi és 105 (45%) nő volt, ami megfelel az autoszomális recesszív öröklésmenetnek.

A betegek átlagéletkora az első tünetek jelentkezésekor 20,90±1,47 év volt. A legfiatalabb beteg 3, a legidősebb 60 éves volt. A legfiatalabb beteg esetében ismeretlen etiológiájú hepatitis zajlott ekkor (1. ábra).

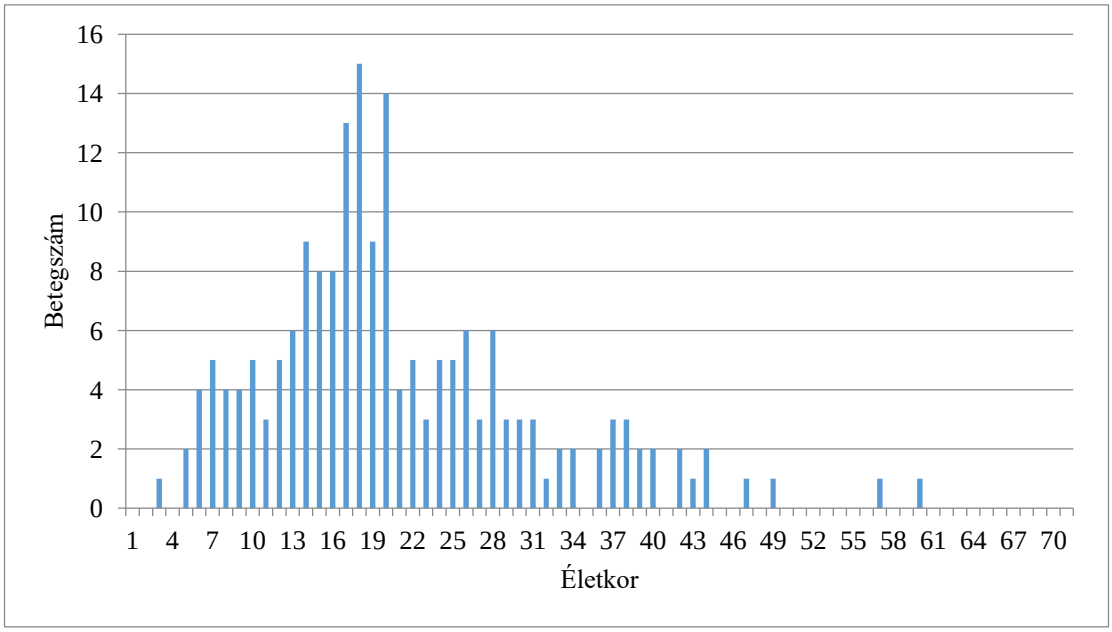

1. ábra. A Wilson-kóros betegek megoszlása az első tünet jelentkezésének ideje szerint.

A diagnózis átlagosan 23,26±1,60 éves korban született meg, tehát átlagosan három évvel az első tünetek jelentkezését követően. Adataink alapján a diagnózis felállításáig az esetek jelentős részében sok év, néhány esetben több, mint tíz év telt el. Volt olyan eset, amikor az első tünetek megjelenését követően három évtizeddel derült ki a Wilson-betegség (2. ábra).

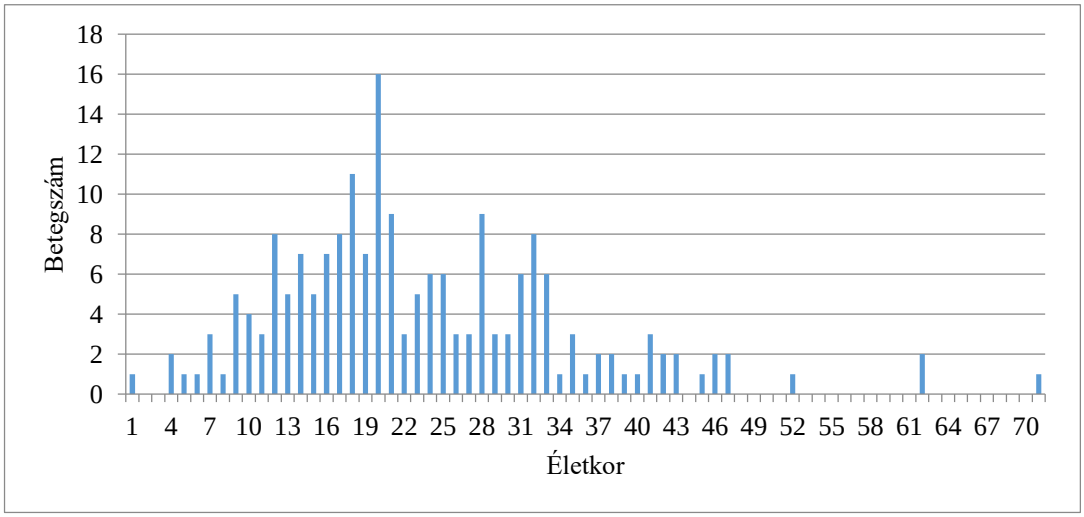

2. ábra. A Wilson-kóros betegek megoszlása a diagnózis felállításának ideje szerint.

Egy beteg esetében már hat hónapos korban megszületett a diagnózis. Wilson-kóros édesanyja miatt került sor a csecsemő vizsgálatára, ami bizonyította a betegséget. Ez ritkaságnak számít, ám több esetben is megfigyeltük a betegséget két egymást követő generációban. A legidősebb beteg 71 éves volt, amikor a diagnózis megszületett (3. ábra).

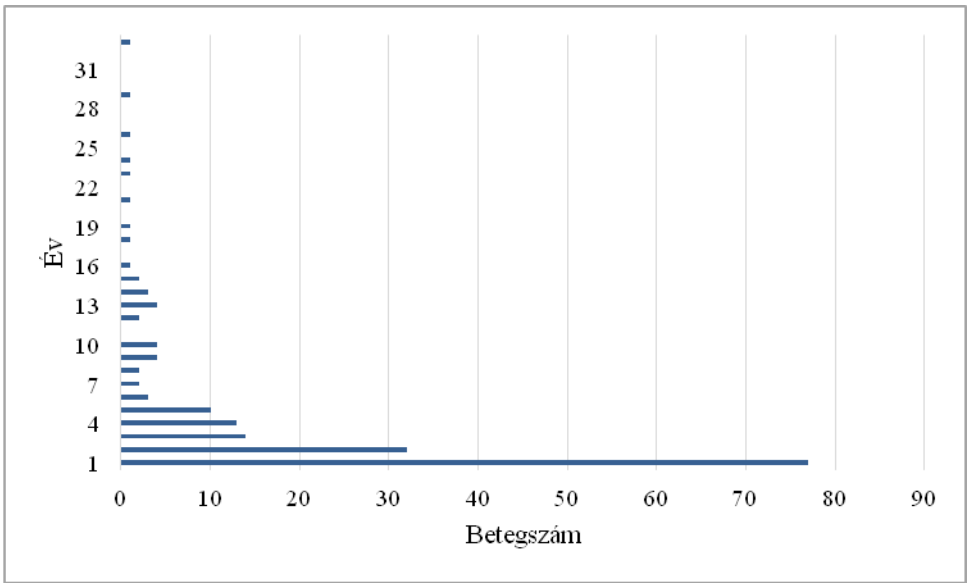

3. ábra. Az első tünetek megjelenése és a diagnózis között eltelt idő. Látható, hogy bár a betegek többségében a kórisme viszonylag gyorsan felállítható volt, néhány esetben ez évtizedeken át is eltartott.

A vizsgált betegek között 25 index betegnek volt legalább egy elsőfokú Wilson-kóros rokona. Négy család esetében volt két egymás utáni generáció érintett, ami, autoszomális recesszív öröklésmenetű betegségről lévén szó, figyelemreméltó. Két beteg három testvére korábban heveny májelégtelenség miatt hunyt el, egy beteg két testvére korábban dekompenzált cirrózisban szenvedett; ezekben az esetekben a legvalószínűbb diagnózis a Wilson-kór, noha ezt utólag nehéz lenne bizonyítani. Családvizsgálat keretében 17 beteg tünetmentes testvérei között derült ki Wilson-kór. Három család esetében mindhárom testvér Wilson-kórosnak bizonyult, ami szintén ritkaság autoszomális recesszív öröklésmenet esetén.

Érdekesség, hogy beteganyagunkban egy kétpetéjű ikerpár is szerepelt. Az azonos ATP7B génmutáció és a közös környezeti hatások ellenére a betegség megjelenési formája eltérő volt. Egyikük dekompenzált cirrózis miatt májátültetésen esett át, míg ikertestvérének csupán enyhe, D-penicillaminnal egyensúlyban tartható májbetegsége van.

VI.2. KLINIKAI FORMÁK

A nemzetközi irodalomhoz hasonlóan a magyar Wilson-kóros betegek esetében is igen változatos klinikai tünetek figyelhetőek meg. 14 beteg más intézményben történt kivizsgálása kapcsán került sor nálunk a genetikai vizsgálatra, ami megerősítette a Wilson-kór diagnózist. Az ő gondozásuk a beküldő intézményben történik. A többi 217 beteg közül 160 betegnek (73,7%) voltak májtünetei, 109 esetben (50,2%) jelentkezett neurológiai manifesztáció. 69 betegnél (31,8%) kevert forma alakult ki, tehát mind májbetegség, mind neurológiai tünetek felléptek, 17 tünetmentes esetben (7,8%) pedig csupán a családvizsgálat keretében került sor a betegség igazolására. (4. ábra)

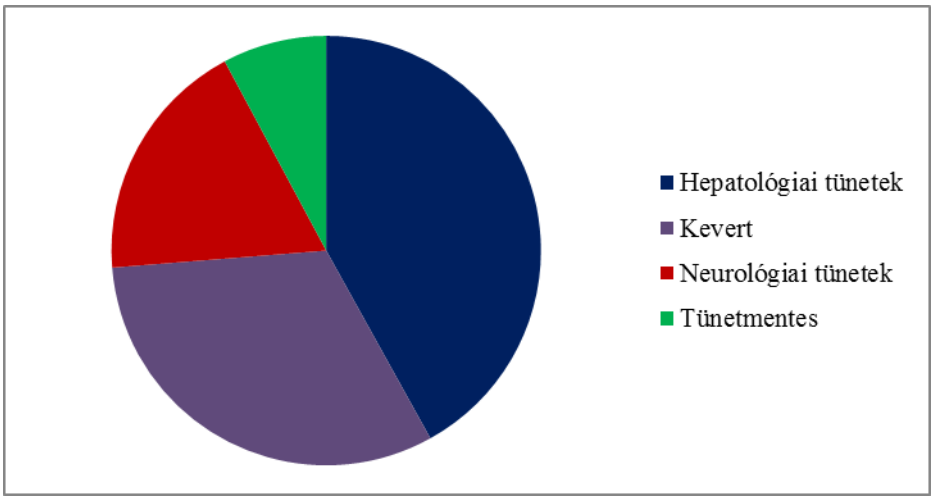

4. ábra. A betegek megoszlása a tünetek típusa alapján

VI.2.1. Májbetegség

A betegek közel háromnegyedében alakult ki májbetegség. A legtöbb alkalommal az első tünet a transzamináz-értékek megemelkedése volt, négy beteg esetében azonban a dekompenzált cirrózis okának tisztázása során derült fény a betegségre. 22 betegben (9,5%) heveny májelégtelenséggel indult a betegség.

VI.2.1.1. Heveny májelégtelenség

A Belgyógyászati és Onkológiai Klinikán regisztrált 231 betegből 22-ben alakult ki heveny májelégtelenség (9,5%), a nő/férfi arány 18/4 volt. Az ALF betegek átlagéletkora 18,35±2,09 év volt (10 és 30 év között), ami nem különbözik az összes vizsgált beteg életkorától (kétmintás t-próba, p=0,98).

A heveny májelégtelen betegek többségében Coombs-negatív hemolízist lehetett kimutatni (12/22 beteg). Kayser-Fleischer-gyűrű irányú vizsgálat 12 esetben történt, közülük 7 beteg esetében volt kimutatható a szemészeti eltérés.

A Wilson-kór talaján kialakult heveny májelégtelenség igen magas mortalitású kórkép; 8 beteg halt meg, mielőtt májtranszplantációra kerülhetett volna sor. 10 beteg esett át májátültetésen, közülük kettő a posztoperatív szakban hunyt el szepszisben. Négy beteg esetében kelátképző és szupportív kezelés mellett olyan mértékű remisszió jött létre, hogy műtéti megoldásra végül nem volt szükség. Az egyik beteg esetében MARS

kezelés során remisszió következett, ezért nem volt szükség májátültetésre. Ezt az esetet a Magyar Belgyógyász Társaság 2012. évi nagygyűlésén ismertettük[78].

A laboratóriumi eredményeket vizsgálva látható, hogy míg az összes beteg esetén a deRitis-hányados (GOT/GPT arány) 0,66±0,19, addig, az irodalmi adatoknak megfelelően, a heveny májelégtelen betegekben ez 3,31±1,75 volt (kétmintás t-próba, p=0,01). Ismert, hogy az alacsonyabb alkalikus foszfatáz aktivitás jellemző eltérés heveny májelégtelenség esetén. Az általunk vizsgált heveny májelégtelen betegekben az ALP átlaga 74±77 IU/l volt, ami alacsonyabb a többi Wilson-kóros betegénél (324±272 IU/l; kétmintás t-próba, p<0,00001). Számos szerző a négynél alacsonyabb alkalikus foszfatáz/bilirubin arányt specifikusabbnak tartja[27]. Ez az arány beteganyagunkban 0,21±0,25 volt a heveny májelégtelen betegekben, míg 25,06±4,67 volt az összes vizsgált beteg esetében (kétmintás t-próba, p<0,00001).

Megvizsgáltuk a heveny májelégtelen betegek esetében a potenciális kiváltó tényezőket is. Egy beteg esetében felmerült a növényvédő szerként használt rézgálic kóroki szerepe, ő felvételét megelőzően ezzel permetezett mosatlan gyümölcsöt fogyasztott (esetében a laboratóriumi vizsgálatok során már a diagnóziskor is emelkedett szérum rézkoncentráció volt mérhető). Hét beteg esetében interkurrens infekció illetve az arra szedett antibiotikum (egy beteg ofloxacint, egy roxitromicint, egy ciprofloxacint metronidazollal kombináltan, míg egy beteg amoxicillint, majd azitromicint szedett) lehetett az addig egyensúlyban lévő Wilson-kór talaján kialakuló heveny májelégtelenség kiváltó oka. Két nőbeteg esetében kevesebb, mint fél évvel szülést követően alakult ki a kórkép.

VI.2.1.2. Krónikus májbetegség

A betegek közel háromnegyedében alakult ki májbetegség, többségükben idült formában (a 160 májbeteg közül 138 betegben krónikus hepatitisz, illetve ennek talaján kialakult cirrózis volt igazolható). Négy beteg esetében először autoimmun hepatitiszt diagnosztizáltak; közülük egy esetben csak 11 évvel később került sor a kórisme revíziójára. Több olyan eset fordult elő, amelyekben nem májbetegség kapcsán derült ki

a Wilson-kór, azonban a kórelőzmény felvétele során illetve a régi adatok beszerzését követően kiderült, hogy korábban volt már transzamináz-emelkedéssel kísért epizód, aminek az oka annak idején nem tisztázódott.

VI.2.2. Neurológiai és neuropszichiátriai tünetek

Neuropszichiátriai tünetek a betegek felében manifesztálódtak. Tisztán pszichiátriai forma mindössze két beteg esetében jelentkezett. Az egyik beteg pubertáskori krízis, borderline szindróma depresszió és paranoid szkizofrénia miatt állt kezelés alatt 14 éven keresztül. A másik beteget szorongás, alvászavar, depresszió miatt leszerelték a katonaságtól, a diagnózis ebben az esetben 12 évvel később született meg.

Az idegrendszeri tünetek közül a leggyakoribbak a kéztremor, dizartria, írászavar (az esetek többségében mikrográfia illetve olvashatatlan íráskép), ataxia és choreiform mozgások voltak. Szaliváció hét beteg esetén alakult ki, míg diszfágia egy esetben jelentkezett. Három beteget kezeltek a Wilson-kór diagnózisa előtt epilepsziával, kérdéses azonban, hogy a két betegség között van-e összefüggés. Mivel a Wilson-kór diagnózisának felállítását és kezelését követően az általunk észlelt betegekben nem jelentkezett újabb epilepsziás roham, valószínűsíthető az ok-okozati kapcsolat.

A neurológiai tünetek mellett az esetek egy részében pszichés problémák is előfordultak. Fiatalkorban figyelemzavar vagy a teljesítmény romlása hívhatja fel a figyelmet a betegségre. Felnőttekben elsősorban depresszió, kritikátlanság és inszomnia jellemző. Az irodalom alapján igen ritka hiperszomnia két betegben volt megfigyelhető.

A betegek közel egyharmadában voltak egyidejűleg mind máj-, mind idegrendszeri tünetek.

VI.2.3. Coombs-negatív hemolitikus anémia Wilson-kóros betegekben

A klinikán regisztrált betegek közül 36-ban (15,6%) alakult ki HA, többségében nőbetegekben (N/F=25/11). Egy beteg esetében az alapbetegség mellett vészes vérszegénység is fennállt.

A 36 Coombs-negatív HA-ban szenvedő beteg közül 35-ben a betegség első tüneteként jelentkezett az eltérés. 12 betegben heveny májelégtelenséghez társult a hemolízis, míg néhány beteg korábban több fellángoláson is átesett, mire a valódi diagnózisra sor került. Egy beteg esetében a kezelés önkényes felfüggesztését követően alakult ki Coombs-negatív HA.

Hat beteg esetében vizsgáltuk meg a szabadréz-szint változását. (A betegek jelentős részénél a kezelés alatt nem történt rendszeres réz- és göruloplazmin-szint meghatározás, ami a szabadréz koncentrációjának kiszámításához elengedhetetlen.) A hat beteg közül négy esetében a kezelést megelőzően a szabadréz-koncentráció emelkedett (16,11 µg/dl, 41,74 µg/dl, 42,52 µg/dl és 49,08 µg/dl; a normáltartomány felső határa: 15 µg/dl[79]), míg két beteg esetében normális (5,13 µg/dl és 5,51 µg/dl) volt. A megkezdett D-penicillamin kezelés mellett öt beteg esetében a szérum szabadréz-koncentráció csökkent, egy betegben emelkedett (5. ábra).

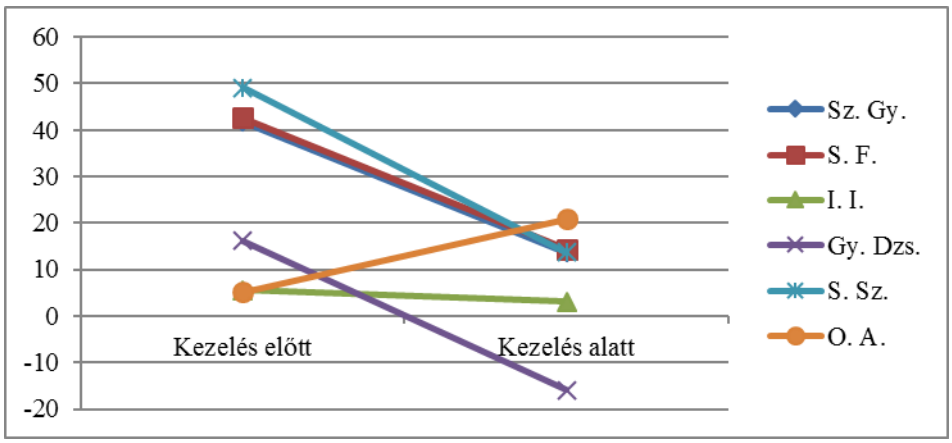

5. ábra. A szabadréz-koncentráció változása D-penicillamin kezelés mellett. Az általunk vizsgált betegekben nem volt egyértelmű összefüggés a szérum szabadréz koncentráció és a hemolízis között (egymintás t-próba, p=0,078).

VI.2.4. Szemészeti eltérések

Réslámpa vizsgálat 174 esetben történt, Kayser-Fleischer-gyűrű (KFR) 109 beteg (62,6%) esetében volt kimutatható. Tisztán májbetegség formájában jelentkező forma esetén a betegek 47,8%-ában észlelték (heveny májelégtelenségben 9/16 esetben, idült májbetegségben 26/55 esetben), azonban neurológiai tünetek kialakulása esetén a KFR

gyakorisága 77,2% volt. Három, korábban pozitív betegben a D-penicillamin kezelés alatt történt réslámpa vizsgálat során az eltérés már nem volt látható.
A napraforgó katarakta (sunflower cataracta) igen ritka eltérés, a vizsgált beteganyagban is mindössze egy betegben volt kimutatható.

VI.2.5. Egyéb szervrendszerek érintettsége

A Wilson-kór ritkább tünetei közül a primer amenorrea három beteg esetében volt a betegség első manifesztációja. Ez az endokrin eltérés a kezelés megkezdését követően rendeződött. Egy 23 éves férfi esetében a myocardiumban lerakódó réz következtében dilatatív kardiomiopátia alakult ki, ami a D-penicillamin kezelés során megszűnt.

VI.2.6. Hepatobiliáris malignitás a vizsgált betegek között

Az irodalmi adatok arra utalnak, hogy a hepatocelluláris karcinóma (HCC) ritkábban fordul elő Wilson-kóros betegekben, mint egyéb etiológiájú cirrózisban szenvedőkben. Kolangiokarcinómáról pedig szinte csak esetismertetések vannak, mindössze két összefoglaló közleményben említik.
A vizsgált beteganyagban mindössze két hepatocelluláris karcinóma és egy kolangiokarcinóma alakult ki. Ez utóbbi beteg esetét munkacsoportunk ismertette 2017-ben[80]. Irodalmi adatok alapján ismert, hogy a hepatobiliáris malignitások letalitása igen magas; az adatbázisunkban szereplő betegek is rövid idővel a diagnózist követően elhunytak.

A két hepatocelluláris karcinómában szenvedő beteg közül az egyik nőbeteg esetében idegrendszeri eltérések (kéztremor, járási ataxia) kapcsán került felismerésre a Wilson-kór. Az ő esetében rutin ultrahang vizsgálat során került leírásra a gócos májeltérés, ami a szövettani vizsgálatok alapján HCC-nek bizonyult. A másik beteg egy 44 éves férfibeteg volt, akinek családszűrés keretében, tünetmentes állapotban derült ki alapbetegsége húsz évvel korábban. Járulékos tényezőkent nála rossz gyógyszerhűség és krónikus alkoholfogyasztás additív szerepe is felmerült.

A kolangiokarcinómában elhunyt beteget szintén idegrendszeri eltérések miatt kezdték vizsgálni. Kilenc éven keresztül alapbetegsége gyógyszeres kezelés (D-penicillamin, majd trombocitopénia miatt trientinre váltás történt) mellett egyensúlyban volt. Egy hónappal halálát megelőzően hátfájás miatt került kórházi felvételre, ahol az ultrahang vizsgálat tályog lehetőségét vetette fel. Biopszia történt, ami adenokarcinómát igazolt. Az elsődleges tumor irányába vizsgálatokat kezdtek, azonban a beteg állapota igen gyorsan hanyatlott, majd elhunyt. A boncolás során primer epeúti daganat igazolódott.

VI.3. HALÁLOKOK MEGOSZLÁSA

A 231 adatbázisunkban szereplő beteg közül 46 beteg hunyt el (6. ábra). Négy beteg halálának okáról nincs egyértelmű információnk.

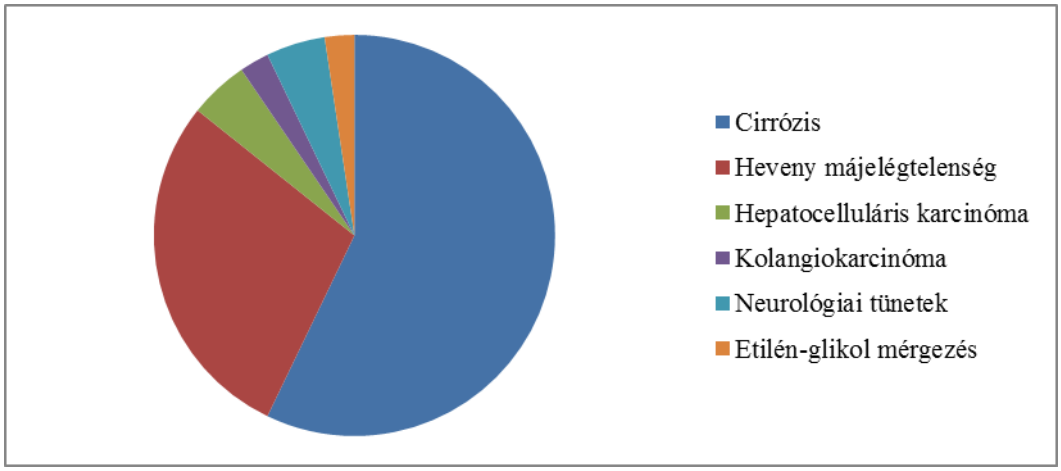

6. ábra. A Wilson-kóros betegek halálokainak megoszlása.

A betegek mintegy fele (24/46) a májbetegség dekompenzációja miatt halt meg. Három beteg esetében a gyógyszerhűség hiánya is egyértelmű szerepet játszott ennek kialakulásában, de nagy valószínűséggel ez a szám a valóságban jóval magasabb. Mivel a kelátképző kezelés mellett a betegek jó része jól érzi magát, előfordul, hogy önhatalmúlag felfüggesztik a kezelést. Egy beteg esetében a kezelés elhagyását követően kialakult májelégtelenség miatt került sor a transzplantációra, ám a beteg az átültetést követően az immunszuppresszív kezelést is elhagyta, ami végül krónikus rejekcióhoz és a beteg halálához vezetett. Három idült májelégtelen beteg a

májátültetést követően halt meg a transzplantációt követő néhány hónapban: ketten szepszisben, egy beteg pedig szívelégtelenségben.

A második leggyakoribb ok a heveny májelégtelenség volt (12/46). A heveny májelégtelenség miatt transzplantáción átesett betegek közül négyen haltak meg, hárman a műtétet követően kialakult akut respirációs distressz szindróma (ARDS) és disszeminált intravaszkuláris koaguláció (DIC) következtében, egy beteg pedig krónikus rejekció miatt retranszplantáción esett át, és ezt követően kialakult szepszisben hunyt el. Nyolc heveny májelégtelen beteg esetében már nem kerülhetett sor májátültetésre.

Három beteg halálának hátterében onkológiai betegség szerepel; mindhárom betegben hepatobiliáris malignóma alakult ki; két hepatocelluláris karcinóma és egy kolangiokarcinóma (l. fent).

Két beteg halálában a Wilson-kór okozta előrehaladott, súlyos neurológiai tünetek, a mozgászavar, a diszfágia következtében kialakult táplálkozási nehézség, kontraktúrák kialakulása és a másodlagos Parkinson-szindróma játszott szerepet.

Egy beteg esetében a halálhoz baleset, etilén-glikol mérgezés vezetett.

VI.4. GENETIKAI HÁTTÉR

VI.4.1. A betegek genetikai megoszlása

Magyarországon a Wilson-kór hátterében leggyakrabban a H1069Q mutáció fordul elő. A vizsgált 231 betegből összesen 146-ban (63,2%) volt detektálható, 60 betegben (26%) homozigóta, 86 betegben (37,2%) heterozigóta formában. 10 betegben (4,3%) fordult elő K844K-fs mutáció, egy esetben homozigóta, kilenc esetben heterozigóta formában. A Magyarországon előforduló mutációkat a 3. táblázatban ábrázoljuk.

3. táblázat. A Magyarországon előforduló, Wilson-kórt okozó mutációk. (Hom: homozigóta formában, het: heterozigóta formában)

Mutáció	Hom	Het	Mutáció	Hom	Het	Mutáció	Hom	Het
H1069Q	60	86	G591D		2	I857T	1	
K844K-fs	1	9	M769L		2	L517L-fs		1
Q1351X	1	6	P767P-fs		2	N676I		1
P1134P-fs	1	4	P840L		2	P1273L		1
E1064K	1	2	R832K	2		P1273S		1
L1305P		3	IVS4-1:g>A	2		R616W		1
R778G		3	c.1707+2dupT		1	R778W		1
R969Q		3	A1003T		1	S693Y		1
T977M		3	A1063V		1	V1001G		1
W939C		3	A1270S		1	V1039F		1
A874V		2	G1111D		1	V1217-1218Ldel		1
G1281D		2	G710S		1	V1364V-fs		1
G1341V		2	H639Y		1	Y715H		1

Megvizsgáltuk, hogy a különböző klinikai formák esetén van-e különbség a H1069Q mutáció gyakoriságában. A többi mutáció igen kevés beteg esetében fordul elő, így ezek esetén a klinikai képpel érdemleges összefüggést értelmetlen lenne vizsgálni. Betegeink között tisztán hepatológiai tünetek esetén 57/91 betegben (62,6%) fordult elő ez a mutáció, míg neurológiai tünetek esetén 72/109 (66,1%) volt a gyakorisága. Homozigóta formában májbetegekben 22/91 (24,2%), idegrendszeri eltéréseknél 31/109 (28,4%) esetben volt kimutatható.

VI.4.2. Az újgenerációs szekvenálás szerepe a Wilson-kór diagnosztikájában

Munkacsoportunk első alkalommal alkalmazta az újgenerációs szekvenálást Wilson-kóros betegek genetikai vizsgálatára, részben H1069Q heterozigóta, részben ismeretlen mutációval rendelkező betegek esetén[81]. A hat vizsgált beteg diagnózisa a lipcsei pontrendszer alapján került felállításra. Egy krónikus májbetegség talaján kialakult heveny májelégtelen („acute-on-chronic”) beteg esetében a gyors genetikai vizsgálat

tette lehetővé az Eurotransplant segítségével az időben történő májátültetést. A betegek adatait a 4. táblázat tartalmazza.

4. táblázat. Az újgenerációs szekvenálással vizsgált betegek demográfiai és klinikai jellemzői. KFR: Kayser-Fleischer-gyűrű, Neu: neurológiai tünetek/MRI eltérések. HA: hemolitikus anémia, szöv: szövettan, cörul: cöruloplazmin, ND: nem történt (not done).
[a] A lipcsei pontrendszer alapján. 4 pont felett a diagnózis nagyon valószínű.
[b] Rhodanin-pozitivitás

Beteg	Nem	Életkor	KFR	Neu	HA	Vizelet réz	Szöv	Cörul	H1069Q	WD pont[a]
1.	♀	12	+	-	-	++	ND	0,18	Heterozigóta	6
2.	♂	17	-	+	-	+	ND	0,05	Heterozigóta	6
3.	♂	8	+	-	-	++	+[b]	0,06	Heterozigóta	8
4.	♂	17	+	-	-	+	ND	0,03	Negatív	5
5.	♂	44	-	-	-	++	ND	0,08	Negatív	4
6.	♂	14	+	+	-	ND	ND	0,04	Heterozigóta	7

Az ATP7B gén összes exonjának és az érintett intronoknak a vizsgálata során betegenként 8-13 variánst találtunk, azonban ezek többségéről ismert, hogy nem okoz betegséget. A szekvenálás során összesen kilenc különböző, betegséget okozó mutációt találtunk, és minden beteg esetében mindkét allélen kimutatható volt ilyen. A leggyakoribb mutáció, a H1069Q, négy betegben volt detektálható. Összesen négy, aminosav cserével járó (*missense*) mutációt azonosítottunk (A1270I, R969Q, A1063V, L1098P/L1305P), ezek közül a 18. exonon található, aszparagin-izoleucin cserével járó, A1270I mutációt első alkalommal közöltük. Három kereteltolódással járó (*frame-shift*) mutáció (c1707+2dupT, M769-fs és A1135-fs) is detektálható volt, emellett egy trunkáló (*non-sense*) mutációt (Q1351X) is kimutattunk. Az észlelt variánsokat minden esetben Sanger-szekvenálással igazoltuk.

VI.4.3. A PRNP gén mutációinak vizsgálata

Az újgenerációs szekvenálás bevezetése lehetővé tette, hogy az ATP7B gén mellett más, a Wilson-betegség manifesztációját potenciálisan befolyásoló gént is vizsgáljunk.

Mivel a PRNP mutációját más, neurológiai tünetekkel járó betegségben leírták, megvizsgáltuk, hogy a Wilson-kóros betegekben kimutatható-e mutáció. A fent említett hat betegben került sor ilyen vizsgálatra, aminek során mutációt egy esetben sem találtunk.

VI.5. A WILSON-KÓROS BETEGEK KEZELÉSE

A Wilson-kór kezelése elsősorban konzervatív, az elsőként választandó készítmények a kelátképző gyógyszerek, de az esetek egy részében cinksók adásával is elérhető remisszió. Súlyos esetekben a májátültetés lehet az egyetlen, életmentő megoldás. A 7. ábra az elsőként választott kezelések megoszlását mutatja a vizsgált betegek körében.

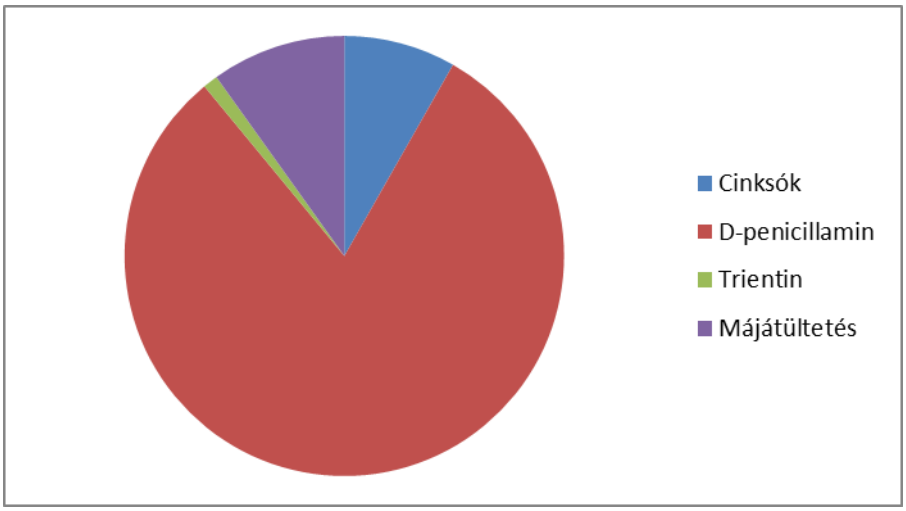

7. ábra. Az elsőként választott kezelések megoszlása beteganyagunkban. Látható, hogy az esetek többségében a kelátképző kezelés (döntően D-penicillamin) volt az első választás. A cink és a májátültetés közel azonos arányban szerepel.

VI.5.1. Cinksók

Bár a Wilson-kór kezelésének alapját a kelátképző szerek adják, mellettük azonban jelentős szerep jut a cinksóknak is. Összesen 44 beteg szedett cink hatóanyagú készítményt. 15 beteg esetében elsőként választott kezelésről volt szó, közülük hét betegnek volt szüksége terápiamódosításra állapotromlás miatt (2 esetben trientinre, öt esetben D-penicillaminra váltottunk). 28 beteg D-penicillamin kezelés után került át

cinkterápiára: 6 beteg esetében a D-penicillamin mellékhatása (l. alább) miatt volt szükség váltásra, a többi beteg egyensúlyban volt a kelátképző kezelés mellett, ezért váltottunk a kevesebb mellékhatással bíró kezelésre. Említésre érdemes, hogy közülük két egyensúlyban lévő beteg esetében terhesség volt a csere oka. Azon betegekben, akiknél a kelátképző-cinksó váltás oka az előbbi mellékhatása volt, a mellékhatás minden esetben reverzibilisnek bizonyult.

A Mikszáth Gyógyszertárral közösen megvizsgáltuk egy új, magisztrálisan készített, elhúzódó felszívódású, cink-acetát-dihidrát tartalmú tabletta hatékonyságát. Összesen 17 beteget állítottunk át erre a készítményre. 11 beteg esetében a D-penicillin kezelés mellékhatása (trombocitopénia, romló vesefunkció), a kelátképző kezelés mellett progrediáló alapbetegség, illetve a gyógyszerhűség hiánya miatt volt szükség a váltásra. Hat beteg esetében első kezelésként választottuk a cink-acetátot; 5 beteg a kelátképző kezelés engedélyezéséig kapta, egy tünetmentes beteget tartósan erre a kezelésre állítottunk be.
A kezelés alatt a Wilson-kór végig egyensúlyban volt, a D-penicillamin mellett kialakult mellékhatások mindegyike mérséklődött, habár a trombocitopénia két beteg esetében nem normalizálódott. (Említésre érdemes, hogy ezek a betegek mindketten kompenzált cirrózisban szenvedtek.)
Mellékhatásként két beteg esetében észleltünk hasi panaszokat, egy beteg bizonytalan diszkomfortról, egy beteg émelygésről panaszkodott. A panaszok mindkét esetben megszűntek, amennyiben a betegek kevés étellel vették be a tablettát.

A cinkkel kezelt betegek egyike sem került májátültetésre. Ennek oka részben az lehet, hogy ez a terápia elsősorban tünetmentes vagy egyensúlyban lévő betegek esetén került bevezetésre. Szerepet játszhat emellett az, hogy mivel kevés mellékhatása van (mindössze néhány beteg esetében jelentkezett gyomorégés vagy émelygés), a betegek gyógyszerhűsége jelentősen meghaladja a kelátképző kezelésben részesült betegekét.

VI.5.2. Kelátképző kezelések

A betegek döntő többsége kelátképző kezelésben részesült. 152 beteg kapott D-penicillamin kezelést, míg nyolc beteg trientin terápiában részesült.

A D-penicillamin kezelés módosításának oka leggyakrabban a beteg állapotának egyensúlyba kerülése volt, de kilenc beteg esetében mellékhatás miatt kellett azt felfüggeszteni. A leggyakoribb mellékhatás a trombocitopénia volt, ez négy betegben alakult ki, egy esetben leukocitopéniával együtt. Két beteg esetében jelentkezett penicillin-allergia (bőrkiütés formájában), míg egy-egy betegben proteinuria, hematuria és myasthenia volt észlelhető. A D-penicillamin kezelés elhagyását követően a mellékhatások regrediáltak. Két beteg esetében már korábbról ismert penicillin-érzékenység miatt nem lehetett DPA kezelést indítani. A D-penicillaminnal kezelt betegek közül öt esetében volt szükség végül májátültetésre. Egy beteg DPA kezelését állapotának romlása miatt cinksó adásával egészítettük ki, ami mellett a progresszió megszűnt, és a beteg egyensúlyba került.
A D-penicillamin kezelés hátránya, hogy mellékhatás-profilja is kedvezőtlenebb, mint a cinksóké, emellett irodalmi adatként ismert, hogy az idegrendszeri tünetek a kezelés első hónapjaiban romolhatnak, ami ronthatja a betegek gyógyszerhűségét, amennyiben nem hívjuk erre fel a figyelmüket.

Nyolc beteg részesült trientin-dihidroklorid kezelésben. Két beteg esetében penicillin-allergia miatt első kezelésként indult, egy beteg a D-penicillamin mellékhatása, öt beteg pedig amellett észlelt állapotromlás miatt került át trientin terápiára. A nyolc beteg közül egy beteg cirrózisa olyan mértékben progrediált, hogy végül májtranszplantációra volt szükség.
A trientinnel kezelt betegekben mellékhatást nem észleltünk. Ennek egyik magyarázata a DPA-nál kedvezőbb mellékhatás-profil, de emellett a betegek kis száma is szerepet játszhat.

VI.5.3. Májátültetés magyar betegekben

A vizsgált 231 beteg közül 24 (10,4%) esett át májátültetésen, első alkalommal 1998. február 5-én. Ez a májátültetések 2,9%-a (24/853 a vizsgálat idején), ami megfelel az irodalomból is ismert adatoknak. A transzplantációk mindegyike a Semmelweis Egyetem Transzplantációs és Sebészeti Klinikáján történt.

Az átlagéletkor 26±12 év volt, és enyhe női dominancia (F/M=13/11) volt látható. A transzplantációk valamivel kevesebb, mint fele heveny májelégtelenség (10 beteg) miatt, másik része (15 beteg) idült májbetegség miatt történt. Az esetszámbeli különbséget az adja, hogy egy beteg krónikus rejekció miatt retranszplantáción esett át, így eggyel több műtét történt, mint ahány beteg volt. A betegek adatait az 5. táblázat tartalmazza.

A heveny májelégtelen betegek 12 évvel fiatalabbak voltak a krónikus májbetegeknél. Emellett, az irodalmi adatoknak megfelelően, női dominancia volt látható közöttük (heveny májelégtelenség esetén F/M=7/3, míg idült májbetegeknél F/M=6/9). Az akut májelégtelenségben szenvedő betegek jóval rövidebb időt (3±2,5 nap) töltöttek a transzplantációs várólistán, mint a dekompenzált betegtársaik (320±291 nap). Három heveny májelégtelen beteg az Eurotransplant segítségével esett át a májátültetésen, míg egyikük esetén az áthidaló kezelésként alkalmazott MARS (molecular adsorbent recirculating system) terápia tette lehetővé, hogy a beteg megérje a műtétet.

5. táblázat. A Wilson-kór miatt májátültetésen átesett betegek adatai. A betegeket a transzplantáció ideje alapján soroljuk fel.

*A beteg 13 éves korában krónikus rejekció miatt retranszplantáción esett át.

	Nem	Életkor a diagnóziskor (év)	Életkor a májátültetéskor (év)	A májátültetés oka	ATP7B státusz	Túlélés (hónap)
1	♂	15	15	Krónikus	E1064K/E1064K	283
2	♀	15	15	Heveny	G591D/?	†0
3	♂	10	10	Heveny*	N/A	†44
4	♀	24	24	Krónikus	N/A	†1
5	♀	20	25	Krónikus	H1069Q/?	†0
6	♀	42	43	Krónikus	N/A	224
7	♂	18	18	Heveny	N676I/?	†2
8	♀	30	30	Heveny	N/A	207
9	♀	14	14	Heveny	H1069Q/?	207
10	♀	16	29	Krónikus	G1341V/?	†43
11	♀	18	17	Krónikus	A874V/H1069Q	199
12	♀	17	17	Heveny	K844K-fs/?	†2
13	♂	16	16	Krónikus	H1069Q/P1134P-fs	192
14	♂	21	22	Krónikus	N/A	187
15	♀	16	16	Heveny	N/A	158
16	♂	17	38	Krónikus	H1069Q/?	139
17	♀	15	15	Heveny	H1069Q/?	110
18	♂	47	47	Krónikus	c.1707+2dupT/A1270I	94
19	♂	25	25	Heveny	H1069Q/?	88
20	♀	25	44	Krónikus	H1069Q/H1069Q	†1
21	♀	16	16	Heveny	N/A	75
22	♂	17	24	Krónikus	N/A	72
23	♂	42	52	Krónikus	R969Q/H1069Q	71
24	♂	36	40	Krónikus	N/A	69

A májátültetésen átesett 24 beteg közül nyolcat veszítettünk el (4 heveny májelégtelen és 4 idült májbeteget). A heveny májelégtelen betegek közül hárman heveny légzési distressz szindróma és disszeminált intravaszkuláris koaguláció következtében, egy

beteg pedig krónikus rejekció miatt elvégzett retranszplanatációt követően, szepszisben hunyt el. A krónikus májbetegek közül ketten szepszisben haltak meg, egy beteg szívelégtelenségben, míg egy beteg esetében a gyógyszerhűség hiánya következtében kialakult krónikus rejekció volt a halálok. A betegek többsége (6/8) a műtétet követő első két hónapban, még a kórházban hunyt el, és mindössze két beteget veszítettünk el 43 illetve 44 hónappal a műtétet követően.

Az összes transzplantált beteg ötéves túlélése 67% volt. Az, hogy a májátültetésre heveny májelégtelenség miatt vagy idült májbetegség miatt került sor, nem befolyásolta a kimenetelt: akut májelégtelenség esetén az ötéves túlélés 60%, míg krónikus betegek esetében ez 71% volt (log-rank teszt, p=0,93; 8. ábra).

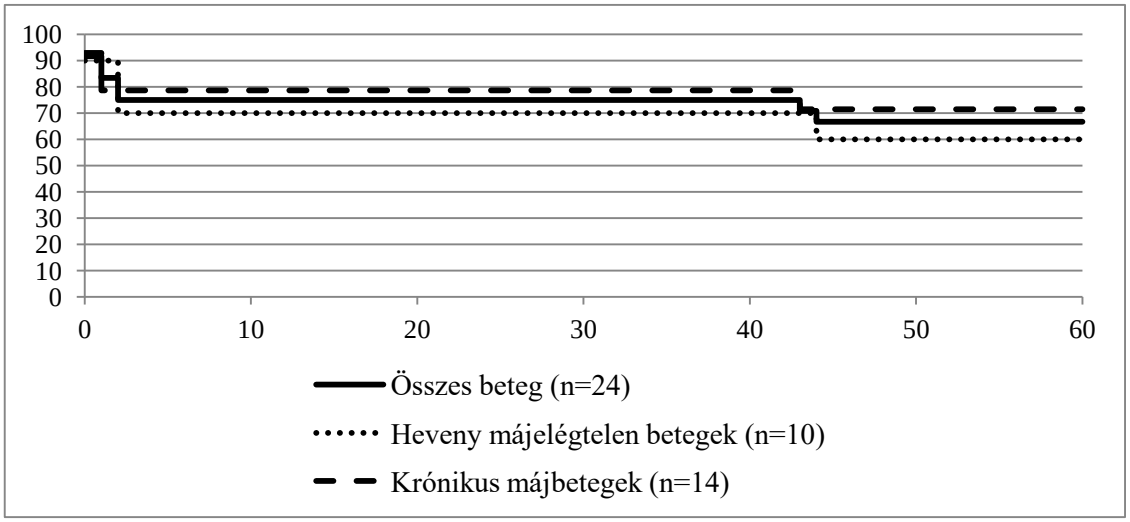

8. ábra. A májátültetésen átesett betegek túlélése Kaplan-Meier görbén ábrázolva. A heveny májelégtelenség és a krónikus májelégtelen betegek között nem volt különbség (log-rank teszt, p=0,93).

Ahhoz, hogy megvizsgáljuk azt, hogy a kezdeti nehézségek mennyiben befolyásolták a túlélést, külön vizsgáltuk a 2002 után transzplantált betegek adatait; ebben az esetben az ötéves túlélés 79%-nak bizonyult, szemben a korábban transzplantált betegek esetén talált 20%-kal. Annak hátterében, hogy a két csoport között nem volt szignifikáns különbség (log-rank teszt, p=0,093), részben a kis esetszám is állhat. A betegek transzplantáció időpontja szerinti túlélését a 9. ábra mutatja.

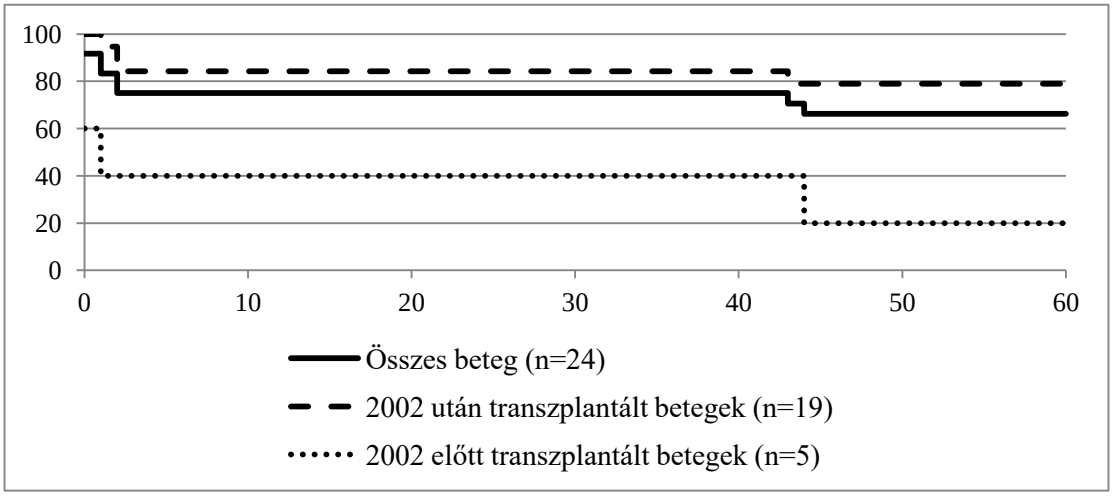

9. ábra. A májátültetésen átesett betegek túlélése a transzplantáció időpontja alapján. A 2002 előtt transzplantált betegek ötéves túlélése 20%, a 2002 után transzplantáltaké 79% volt (nincs szignifikáns különbség, log-rank teszt, p=0,093).

21 beteg esetében a Wilson-kór diagnózisa már a májátültetést megelőzően is ismert volt, három beteg esetében csupán a műtétet követően került sor a kórisme felállítására. Két beteg esetében kriptogén cirrózis volt az iránydiagnózis, míg egy beteg autoimmun hepatitisz miatt került transzplantációra. Ezen betegek esetében részben az explantált máj szövettani vizsgálata, részben a betegek későbbi genetikai vizsgálata tette lehetővé a pontos diagnózis felállítását. (Természetesen minden beteg esetében teljesült a lipcsei pontrendszer.)

Az eredményeket munkacsoportunk az Orvosi Hetilapban ismertette[82].

VII. MEGBESZÉLÉS

VII.1. EPIDEMIOLÓGIAI ADATOK

A Belgyógyászati és Onkológiai Klinikán regisztrált Wilson-kóros betegek száma megközelíti a Magyarországon az irodalomból ismert prevalencia alapján becsült betegszámot (100-300 beteg/10 000 000 fő), tehát valószínű, hogy a magyar betegek jelentős része szerepel adatbázisunkban. A betegeket vizsgálva elmondható, hogy a betegek nem és életkor szerinti eloszlása megfelel a nemzetközi leírásoknak.

Fent részletezett adataink mutatják, hogy az első tünetek jelentkezésétől a diagnózis felállításáig az esetek jelentős részében igen hosszú idő, néhány esetben több, mint tíz év telt el. Volt olyan eset, amikor a tünetek megjelenését követően 14 évvel született meg a helyes diagnózis. Ennek hátterében nem ritkán az igen szerteágazó vagy jellegtelen, olykor más betegségre utaló tünetek álltak. Néhány beteg esetében azonban a típusos tünetek ellenére sem merült fel a Wilson-kór.
A diagnózis felállításának sokéves késését az igen változatos klinikai kép mellett részben az is magyarázhatja, hogy a köztudatban a Wilson-kór a mai napig a fiatalok betegségeként ismert, noha egyre gyakrabban kerülnek ismertetésre *late-onset* (késői kezdetű) esetek is. Fontos kiemelni, hogy a belgyógyászat-hepatológia és az ideggyógyászat mellett más társszakmák szerepe sem elhanyagolható a kórisme felvetésében, mivel a betegek egy részében első ízben pszichiátriai, nőgyógyászati endokrin, szemészeti illetve hematológiai eltérések jelentkeznek. Nehezíti a kórisme felállítását az is, hogy bár nemzetközi pontrendszer áll rendelkezésre, önmagában egyetlen vizsgálat sem teljes értékű, ami – főleg heterozigóta hordozók esetében – bizonytalan eredményre vezethet.

Érdekesség, hogy a vizsgált betegek között négy családban fordult elő WD egymást követő generációkban. Figyelembe véve, hogy a heterozigóta hordozás előfordulása az átlagpopulációban 1% körül van[83], annak az esélye, hogy a szülő és a gyermeke is érintett, 0,5%. Ismert, hogy nemcsak a betegek testvérei és gyermekei esetében, hanem a tünetmentes szülők vizsgálata esetén is igazolódhat Wilson-kór[84]! A vizsgált családok

között is két esetben a gyermek volt az index beteg, és csupán a családvizsgálat során igazolódott a szülő Wilson-kórja.

Három család esetében merült fel az indexbeteg néhai testvérei esetében Wilson-kór lehetősége. Visszatekintve természetesen ezekben az esetekben már nem lehetett bizonyítani a betegséget, noha a klinikai kép és a családi halmozódás igen valószínűvé teszi a Wilson-kór kóroki szerepét az ő eseteikben is. Figyelemre méltó, hogy három család esetében is érintett volt mindhárom testvér, ami szintén igen kivételes esetnek tekinthető, mivel ennek az esélye autoszomális recesszív öröklésmenet esetén csupán 1,56%.

Az ikerpárok vizsgálata különösen érdekes, mivel egyre több dolgozat jelenik meg eltérő formában kialakuló Wilson-kórról egypetéjű ikerpárok esetében[85,86,87,88]. Ennek az oka mindezidáig nem teljesen tisztázott, a genetikai háttér mellett az epigenetikai tényezők és a környezet szerepe is felmerült a különböző tünetek kialakulásában. A genetikai eltérések szerepéről a betegség kórformáinak befolyásolásában a következő fejezetben szólunk részletesen.

VII.2. KLINIKAI FORMÁK

Ismert, hogy a Wilson-kór igen változatos klinikai formákban jelentkezhet. Ennek megfelelően a Belgyógyászati és Onkológiai Klinikán megfordult betegek esetében is szerteágazó tüneteket találtunk. Míg néhány, más intézetben gondozott beteg esetében a diagnózist a genetikai háttér alapján állítottuk fel, a betegek jelentős részében (217 beteg esetében, ami az összes vizsgált betegek 94%-a) a klinikai képről is rendelkeztünk információval.

Irodalmi adatok alapján a betegek közel felében jelentkezik májbetegség. Az általunk vizsgált betegek között ennek az aránya ennél jóval nagyobb (73,7% vs 31-40%[13,32]), amit részben magyarázhat az is, hogy klinikánk mint hepatológiai centrum végzi a betegek vizsgálatát és gondozását, míg a tisztán neurológiai tünetekkel kezdődő betegek az esetek jelentős részében ideggyógyászati osztályokon jelentkeznek és kerülnek

ellátásra. Ennek megfelelően neuropszichiátriai tünetek a nemzetközi adatokhoz képest kevesebb beteget érintenek (50,2% vs 60%[13,32]).

Bár a Wilson-kór bármilyen májbetegség képében jelentkezhet, a leggyakoribb mégis a krónikus májbetegség volt. Négy beteget korábban évekig autoimmun hepatitisz miatt kezeltek, és az adekvát kezelés sikertelensége miatt került sor végül a kórisme revíziójára. Több beteg esetében egyéb tünetek kivizsgálása során, az anamnézis ismételt részletes felvétele kapcsán derült ki, hogy már évekkel korábban történt laboratóriumi vizsgálatok leleteiben is emelkedett transzamináz-értékek szerepeltek.

Külön foglalkoztunk a heveny májelégtelenség képében jelentkező Wilson-kóros betegek adatainak feldolgozásával. A betegek közel 10%-ában kezdődött a kórkép heveny májelégtelenséggel, döntő többségében fiatal nőbetegekben. A halálozás igen magas volt, a 22 betegből 10 beteget veszítettünk el, többségüket még azelőtt, hogy májátültetésre kerülhetett volna sor. A laboratóriumi leleteket vizsgálva látható, hogy az irodalmi adatoknak megfelelően mind az emelkedett deRitis-hányados, mind az alacsony alkalikus foszfatáz aktivitás, mind az alacsony alkalikus foszfatáz/bilirubin arány jellemző erre a betegcsoportra, amit a diagnosztikában is kihasználhatunk[31]. Az alacsony alkalikus foszfatáz aktivitás magyarázata az, hogy az enzim működéséhez cinkre van szükség. Az ALP-cink kötést a réz- és egyéb fémionok azonban kompetitíve gátolják[30].

Mindezidáig az irodalomban sincs pontos magyarázat arra, hogy miért az adott pillanatban alakult ki a heveny májelégtelenség. Bár több betegről nem áll rendelkezésre elég adat a potenciális kiváltó okokról, és ennyi idő elteltével már nemigen lehet ezeket retrospektív módon felmérni sem, néhány esetben felmerültek az egyensúlyban lévő májbetegséget dekompenzáló tényezők: hét beteg esetében zajlott a megelőző hetekben interkurrens infekció, közülük négyen kaptak emiatt biztosan antibiotikum kezelést (egy beteg ofloxacint, egy roxitromicint, egy ciprofloxacint metronidazollal kombináltan, míg egy beteg amoxicillint, majd azitromicint szedett). Két nőbetegben szülést követően fél éven belül jelentkezett ALF, ami, a menarche utáni években halmozódó eseteket is figyelembe véve, a nemi hormonok esetleges szerepe mellett szólhat. Ezt megerősítheti,

hogy heveny májelégtelenség terhesség során is kialakulhat[89]. Egy beteg esetében merült fel a növényvédő szerként használt rézgálic szerepe a dekompenzáció hátterében.

A vizsgált betegek mintegy felében alakultak ki idegrendszeri tünetek. Neuropszichiátriai formában jelentkező Wilson-kór esetén a betegek kétharmadában volt igazolható egyúttal májbetegség fennállása is. Érdekesség, hogy pszichiátriai kórkép neurológiai eltérések nélkül mindössze két beteg esetében alakult ki. A leggyakoribb neurológiai tünetek a tremor, beszédzavar, írászavar voltak, míg a pszichiátriai kórképek közül a depresszió, a kritikátlanság és az alvászavar voltak a leggyakoribbak.

Hematológiai eltérések Wilson-kóros betegekben több formában is előfordulhatnak. A Coombs-negatív hemolitikus anémia ismert tünete a Wilson-kórnak (olyannyira, hogy a lipcsei pontrendszer részét is képezi), de a betegség progressziójával kialakult cirrózis is okozhat vérképeltéréseket, emellett ezek a társbetegségek illetve a kelátképző kezelés következtében is létrejöhetnek.
A vizsgált betegek többségében a betegség első tüneteként jelentkezett HA, noha több beteg esetében már korábban is feltárható volt hemolízissel járó epizód. Egy beteg esetében viszont a korábban alkalmazott kelátképző kezelés önkényes felfüggesztését követően alakult ki a Coombs-negatív hemolitikus krízis. Már korábban is felmerült, hogy a hemolízis hátterében a megemelkedett szabadréz-koncentrációnak a vörösvértestek membránját destabilizáló hatása állhat[44]. Abban, hogy ezt aktuálisan nem sikerült megerősítenünk, a kis esetszám is szerepet játszhat.

A látást nem befolyásoló Kayser-Fleischer-gyűrű gyakorisága összhangban van a korábbi eredményekkel. Mint ismeretes, májbetegekben ritkábban fordul elő, ez látható a feldolgozott betegek között is (hepatológiai manifesztáció esetén 47,8% volt, ami lényegesen alacsonyabb a neurológiai tünetek esetén észlelt 77,2%-nál). Az irodalmi ritkaságként leírt napraforgó katarakta mindössze egy betegben került leírásra.

Nem világos egyelőre, hogy milyen tényezők befolyásolják a klinikai kép kialakulását. Genetikai betegségről lévén szó, kézenfekvő lenne, hogy a genetikai háttér játssza a fő

szerepet. Bár tendenciák előfordulnak, Ferenci és munkatársainak nagy esetszámú vizsgálata[32] arra utal, hogy a betegben igazolható mutáció nem befolyásolja azt, hogy milyen formában jelentkezik a kórkép. Ezt támasztják alá a fent említett egypetéjű ikervizsgálatok is[85-88], amennyiben azonos genetikai háttér mellett is teljesen eltérő formában jelentkezhet a betegség. Członkowska és munkatársai esetismertetésében elsősorban az epigenetikai tényezők szerepét hangsúlyozták, mivel bár az általuk vizsgált két ikerpár tagjai teljesen azonos körülmények között nőttek fel, a későbbi életvezetésük lényegesen eltérő volt. Ismeretes, hogy monozigóta ikrek esetében a gének metilációjában és a hisztonok modifikációjában jelentős különbségek lehetnek, amik érdemlegesen befolyásolhatják azok expresszióját[87].
Más tanulmányok[85,88] inkább a környezeti hatások szerepét hangsúlyozzák. Watson és Kegley munkáiban elsősorban alimentáris különbségek (excesszív kólafogyasztás illetve vegetarianizmus az ikerpárok egy-egy tagja esetében) lehetőségét vetették fel.
Az általunk ismertetett ikerpár esetében ilyen eltéréseket nem észleltünk, mindössze fél év volt az életük során, amikor eltérő környezetben voltak.

A hepatocelluláris karcinóma Wilson-kórban ritkábban fordul elő, mint az átlagpopulációban[90]; tekintve a kis esetszámot (2/231) ez esetünkben lényegében nem volt megítélhető. A relatíve alacsony gyakoriság hátterében korábban felmerült, hogy a felhalmozódott réz védő hatást töltene be a karcinogenezis során[91]. Újabb adatok azonban inkább amellett szólnak, hogy a réztöbblet valójában reaktív oxigéngyökök képzéséhez vezet, amik a genetikai és epigenetikai változások során át sejtkárosodáshoz vezethetnek[92], amint az számos tumor esetében (vastagbél-, tüdő-, dülmirigy-, emlő- és pajzsmirigyrák, melanoma, hajas sejtes leukémia) kimutatható[93,94].
A másik lehetőség, hogy magának a kelátképző kezelésnek van protektív szerepe a hepatocelluláris karcinóma kialakulásával szemben. Ez a hatás nem csak a betegség progressziójának és a cirrózis kialakulásának megakadályozásával csökkentheti a májrák kockázatát: felmerült, hogy a trientinnek közvetlen antitumor hatása is lenne[95,96].

Wilson-kóros betegekben kialakult kolangiokarcinómáról főleg esetismertetéseket találhatunk, mindössze két retrospektív kohorsz vizsgálat készült hasi illetve hepatobiliáris malignitások vizsgálatáról[97,98]. Esetünkben a kolangiokarcinóma kilenc

év kelátképző kezelést (7 év D-penicillamin és két év trientin) követően alakult ki. A diagnóziskor észlelt cirrózis mindvégig kompenzált volt, tünetei kezelés mellett regrediáltak. Említést érdemel a malignitás igen gyors lefolyása: nyolc hónappal korábban a laboratóriumi (tumormarker) és a képalkotó (ultrahang) eredmények sem vetették fel ennek lehetőségét.

VII.3. A HALÁLOKOK MEGOSZLÁSA

A vizsgált 231 beteg közül 46 hunyt el, ami nagyságrendileg megfelel a már korábban leírt nemzetközi adatoknak[99]. Az általunk vizsgált betegek mintegy fele májbetegség következtében halt meg, aminek hátterében részben a túl késői diagnózis (néhány esetben >10 év telt el a tünetek megjelenése és a diagnózis felállítása között), részben a gyógyszerhűség hiánya állhat.
Ismert, hogy időben megkezdett, adekvát kezelés esetén a Wilson-kóros betegek túlélése nem különbözik az illesztett átlagpopulációétól[55]. Egy egyiptomi kohorsz vizsgálat során azt találták, hogy a betegek mindössze 76%-ában volt a gyógyszerhűség megfelelő. A két csoportot vizsgálva, a túlélés szignifikánsan jobb volt azon betegek között, akik a kezelést előírás szerint szedték[100]. Érdekes módon idősebb betegek között a gyógyszerhűséget rosszabbnak találták, ami talán azzal magyarázható, hogy a kezelés mellett az alapbetegség egyensúlyba került.
Vizsgálatunkban nem egy, évekig egyensúlyban lévő beteg esetében igazolódott, hogy a későbbi állapotromlás oka az alkalmazott kezelés felfüggesztése volt.

Érdemes megemlíteni, hogy Walshe munkájában inkább a neurológiai tünetekkel rendelkező betegek vezették a halálozást[99]. Emellett jóval gyakrabban fordult elő nálunk halálokként a heveny májelégtelenség, amit magyarázhat az, hogy a Belgyógyászati és Onkológiai Klinika valamint a Transzplantációs és Sebészeti Klinika országos centrumnak számít e tekintetben, míg az idegrendszeri tünetekkel jelentkező betegeket gyakran neurológiai osztályon kezelik. Másrészről felmerülhet az is, hogy a korai években nem egy esetben került sor túl későn a májátültetésre.

A malignitásokat vizsgálva betegeink között 1,3% volt a hepatobiliáris malignitás előfordulása, ami alacsonyabb, mint az irodalomból ismert nemzetközi adat (2,4%)[98]. A különbség fő oka a rövidebb követési idő lehet, mivel Walshe és munkatársai cikkében is csupán a több, mint 10 éve követett betegek között észleltek rosszindulatú daganatot, ráadásul az idő előrehaladtával növekvő prevalenciával[99].

VII.4. GENETIKAI HÁTTÉR

Betegeink genetikai vizsgálata során az ATP7B génnek összesen 39, betegséget okozó mutációját azonosítottuk. A Magyarországon leggyakrabban előforduló, H1069Q mutáció gyakoriságát korábban Folhoffer Anikó és munkatársai vizsgálták[15]. Jelen vizsgálatunkban ebben nem találtunk lényeges eltérést a korábbiakhoz képest: a betegek egynegyedében homozigóta, egyharmadában heterozigóta formában volt detektálható. A második leggyakoribb mutáció, a K844K-fs tíz betegben volt kimutatható, közülük nyolc három családba tartozott.

Irodalmi adatok alapján felmerült, hogy a H1069Q mutáció mintegy hajlamosítana a neurológiai tünetek kialakulására, de az eddigi vizsgálatok nem szólnak egyértelmű összefüggés mellett[32]. Vizsgálatunk során nem találtunk érdemi különbséget a H1069Q mutáció előfordulásában a különböző klinikai formák esetében sem. A többi mutáció vizsgálatát azok gyakorisága nem tette lehetővé.

Mint láthattuk, a magyar betegekben leggyakrabban előforduló mutáció (H1069Q) a betegek közel kétharmadában kimutatható. Mivel a betegek többségében ennek a mutációnak a vizsgálata nem hordoz elég információt a diagnosztikához, további vizsgálatok lehetnek szükségesek. A klasszikus Sanger-szekvenálás idő- és pénzigényes. Az újgenerációs szekvenálás megjelenése egy gyors és költséghatékony megoldást jelenthet a teljes ATP7B gén vizsgálatára. Ennek a módszernek az alkalmazását ebben a betegségben első alkalommal munkacsoportunk írta le[81].

Újgenerációs szekvenálással összesen kilenc különböző mutációt azonosítottunk, és minden beteg compound heterozigótának bizonyult (tehát mindkét allélon kimutatható

volt betegséget okozó mutáció). A 18. exonon található, A1270I mutációt első alkalommal mutattuk ki és közöltük Wilson-kór hátterében.

Az A1063V mutáció az Alberta Egyetem adatbázisa (*Wilson Disease Mutation Database*) alapján nem betegséget okozó variáns, noha ezt mindössze egy japán publikáció[101] támasztja alá. Más adatok alapján felmerül, hogy ismeretlen jelentőségű eltérésről (variant of unknown significance – VUS) lehet szó[102]. Emellett egy, klinikai tünetek alapján diagnosztizált, Wilson-kórban szenvedő olasz család esetében ez volt az egyetlen igazolható genetikai eltérés[103]. Mindezekhez hozzávéve saját eredményeinket is, felmerül, hogy az A1063V kóroki szerepet játszhat a Wilson-kór kialakulásában.

A lipcsei pontrendszer ellenére számos esetben kétséges marad a diagnózis (ennek korlátairól az irodalmi háttér részben szóltunk). Ezen betegek esetén a Sanger-szekvenálás sem jelent minden esetben megoldást, mivel a betegek közel harmadában a H1069Q mutáció nem detektálható, és 37%-ban is csupán heterozigóta formában van jelen. Különösen fontos a gyors diagnosztika heveny májelégtelen betegek esetében.

A betegek tünetmentes családtagjainak szűrésekor szintén fontos a genetikai háttér ismerete, mivel ismert jelenség, hogy heterozigóta hordozók esetén is kóros lehet a rézanyagcsere annak ellenére, hogy ilyenkor nem kell a Wilson-kór kialakulásának kockázatával számolni. A szoros követés és a diagnózis bizonytalansága komoly pszichés terhet róhat ezekre a rokonokra. A szekvenálás mellett lehetőséget nyújt a haplotípus analízis is az index beteg családtagjainak vizsgálatára.

Irodalmi adatok alapján felmerült, hogy a Wilson-kór fenotípusának meghatározásában a PRNP gén mutációinak is szerepe lehet. Emiatt az ATP7B mellett a PRNP gént is szekvenáltuk. A vizsgált betegekben nem találtunk mutációt így a genotípus és a fenotípus összefüggésének vizsgálatára nem volt lehetőségünk.

VII.5. A WILSON-KÓROS BETEGEK KEZELÉSE

Bár a Wilson-kór kezelése a betegek többségében konzervatív, végstádiumú májbetegségben vagy heveny májelégtelenség esetén a májátültetés lehet az egyetlen, életmentő megoldás.

A Mikszáth Gyógyszertárral közösen kidolgozott, magisztrálisan készített, elhúzódó felszívódású cink-acetát-dihidrát tabletták a kelátképző kezelésnél sokkal kedvezőbb mellékhatásprofillal rendelkeznek. A vizsgált betegek esetében az alapbetegség mindvégig egyensúlyban volt. A cinkkészítmény nagy előnye a fentieken túl, hogy a kelátképző gyógyszereknél jóval olcsóbb, emellett nem szükséges egyedi gyógyszerigénylés és egyedi méltányossági kérelem benyújtása, ami javítja a gyógyszer elérhetőségét.

A betegek jelentős többsége kelátképző kezelésben részesült: 152 beteg esetében D-penicillamin terápiát alkalmaztunk, és csupán nyolc beteg kapott trientin-dihidrokloridot. Mivel mindkét hatóanyag egyedi importot és ártámogatást igényel, a választást döntően a készítmények ára határozza meg. Bár ismert, hogy trientin mellett a mellékhatások ritkábbak (penicillin allergia, a neurológiai tünetek átmeneti progressziója)[104], a költségek miatt jelenleg második vonalbeli kezelésként alkalmazható, bár vannak próbálkozások annak első vonalbeli alkalmazasára is[51,52].
A kelátképző kezelés szükség esetén természetesen kombinálható cinksókkal is, ez esetben a két készítményt időben elkülönítve szükséges bevenni.

Mint láthattuk, az esetek jelentős részében konzervatív kezeléssel jó életminőség érhető el, de legalábbis a tünetek progressziója megelőzhető. A diagnosztika és a kezelési lehetőségek fejlődésének ellenére azonban a betegek egy része ma is májátültetésre szorul. Heveny májelégtelenség esetén a májtranszplantáció sok esetben az egyetlen, életmentő megoldás lehet. Emellett a cirrózis talaján kialakult végstádiumú májbetegség is szükségessé teheti a műtétet.

Magyarországon a májátültetések közel 3%-ára Wilson-kór miatt kerül sor, nagyjából fele-fele esetben heveny májelégtelenség és dekompenzált májcirrózis miatt. Ez összhangban van a nemzetközi eredményekkel is[69]. A heveny májelégtelenség miatt májátültetésen átesett betegek fiatalabbak voltak az idült májbetegeknél, és több nő volt közöttük. Erre lehetséges magyarázat, hogy a kórkép jellemzően a menarche utáni években alakul ki, ami felveti a nemi hormonok lehetséges szerepét.

Jelenleg nincs olyan adat, ami egyértelműen jelezné, hogy miért ezekben a betegekben alakult ki heveny májelégtelenség. Ismert, hogy a kelátképző kezelés felfüggesztését követően nagy a Wilson-kór progressziójának vagy akár a fulmináns májelégtelenség kialakulásának a kockázata. A következő fejezetben ismertetjük egy beteg esetét, aki a gyógyszeres kezelés elhagyását követően került májátültetésre. A beteg esetében ismert rossz compliance komoly dilemmát okozott a transzplantációra való alkalmasság mérlegelése során.

Az irodalmi adatokkal egybehangzóan a Wilson-kór talaján kialakult idült májbetegség miatt májátültetésen átesett betegek között több férfi volt, mint nő[70].

A túlélést vizsgálva nem volt különbség az akut és a krónikus májbetegség miatt transzplantált betegek között.
A kezdeti évek nehézségeit követően tendenciózus javulás észlelhető a túlélésben, ami részben a tanulási görbének tudható be. Nagy fejlődést hozott továbbá Magyarország csatlakozása az Eurotransplant övezethez, ami több esetben lehetővé tette heveny májelégtelen betegek esetében az időben történő májátültetést. Emiatt viszonylag nagyszámú Wilson-kóros heveny májelégtelen beteg kaphatott új májat – ez is emelheti az arányokat a vizsgált betegek irányába.
Fontos szerepe lehet még annak, hogy a Wilson-kór diagnosztikájában jelentős fejlődés volt az elmúlt évtizedben. Utalhatunk itt mind az újgenerációs genetikai vizsgálatok megjelenésére, mind azok hozzáférhetőségének javulására. Emellett érdemes megemlíteni, hogy egyre többször érkeznek olyan betegek, akiket más szakterületek képviselői irányítottak szakrendelésünkre Wilson-kór gyanújával.

Tovább növelheti a túlélést az alapkutatások és a műtéttechnikai innovációk bevezetése is. A jövőben marginális donormájak és a gépi perfúzió alkalmazása javíthatja az eredményeket[105].

A májátültetésen átesett magyar betegek eredményei egyelőre valamivel szerényebbek a nyugat-európai és amerikai adatoknál[68,69]. Már említettem, hogy ebben szerepe lehet a tanulási görbének is, de ez nem magyarázza, hogy a később, 2004 után májátültetésen átesett betegek esetében is alacsonyabb az ötéves túlélés akár az amerikai, akár a francia betegekéhez képest. Részben az esetszám növekedésével, részben a követési idő hosszabbodásával ez a lemaradás várhatóan fokozatosan behozható lesz.

Érdememes megemlíteni, hogy a diagnosztika nehézségei ellenére a betegek döntő többségében már a májátültetést megelőzően felállítható volt a Wilson-kór. Ez különösen fontos heveny májelégtelenség esetén, mivel az Eurotransplant csak akkor teszi lehetővé a sürgős májátültetést idült májbetegekben, amennyiben Wilson-kór vagy Budd-Chiari-szindróma diagnózisa felállítható.

VII.6. KÜLÖNÖS ESETEK ISMERTETÉSE

Négy beteg, illetve család példájával mutatom be, hogy milyen fontos a Wilson-kóros beteg testvéreinek, családtagjainak a vizsgálata. Emellett a két utolsó család ismertetésével felhívom a figyelmet a gyógyszerhűség fontosságára.

M.G. és M.A. (22 évesek)

A vizsgált beteganyagban szereplő testvérpárok között egy kétpetéjű ikerpár is volt. Az ikerpár egyik tagja 21 éves korában hasi diszkomfort, hányinger, hányás miatt került kórházi felvételre. A kivizsgálások során heveny májgyulladás igazolódott. Fél évvel később májbetegsége dekompenzálódott, ascites és hepatikus enkefalopátia alakult ki. A kivizsgálások során másodfokú nyelőcső-varicositas, hátterében májcirrózis derült ki. A betegnél Kayser-Fleischer-gyűrűt lehetett kimutatni. Az ATP7B gén státusza H1069Q/A874V heterozigóta volt. Két és fél hónap múlva került sor a májátültetésre. Betegsége dekompenzációjakor nővérét is kivizsgálták. Nála menstruációs zavar, fokozott szőrnövekedés, hajhullás voltak a vezető tünetek. Cöruloplazminszintje kórosan alacsony volt, a génmutáció-vizsgálat a fenti mutáció-konstellációt igazolta. Öt évvel később a bal kézen enyhe tremor jelent meg, ami összefüggésbe hozható azzal, hogy gyógyszereit rendszertelenül szedte.

Az eset érdekessége, hogy a Wilson-kór az ikerpár két tagjában – több testvérpárhoz hasonlóan –, az azonos génmutáció ellenére, különböző tünetekkel jelentkezett. Míg az egyik betegnél súlyos, májátültetést igénylő, dekompenzált májelégtelenség alakult ki, testvérénél endokrinológiai eredetre utaló tünetek jelentkeztek, melyeknek hátterében először policisztás ovárium szindróma merült fel.

S.E.T. (23 éves), S.Sz. (21 éves), S.A. (20 éves)

A középső nővérnek 19 éves kora óta ismertek emelkedett transzaminász-értékei. Egy évvel később terhessége során a májfunkció további romlását észlelték. A szülés után tartósan fennálló vérzészavar miatt etinil-ösztradiol tartalmú orális fogamzásgátló

készítményt kapott. Ennek szedése során hemolitikus anémiával járó heveny májgyulladás alakult ki. A Kayser-Fleischer-gyűrű pozitivitás és az alacsony szérum cöruloplazmin koncentráció alapján Wilson-kórt diagnosztizáltak. D-penicillamin kezelést kezdtek, de technikai okok miatt (a gyógyszer magyarországi forgalmazása megszűnt) cink-szulfát terápiára állították át. 30 éves korában laparoszkópos epehólyag-eltávolítás során cirrotikus májat találtak. Dekompenzálódó májbetegsége miatt transzplantációs listára került, azonban a kelátképző terápia (D-penicillamin) visszaállítása után állapota fokozatosan javult, így májátültetésre végül nem került sor.
A Wilson-kór diagnózisakor került sor a beteg testvéreinek szűrővizsgálatára. 23 éves nővére és 20 éves húga is beteg tünetmentes betegnek bizonyult. Kelátképző, majd cink-szulfát, végül ismét D-penicillamin kezelésben részesültek, aminek következtében azóta is tünetmentesek.

Ritkaságnak számít, hogy egy családban mind a három testvér Wilson-betegségben szenved, akik közül kettő teljesen tünetmentes, és csupán a családvizsgálat során derül ki alapbetegségük.

Sz.Zs. (†17) és Sz. Z. (†25)

A 20 éves nőbeteg epigasztriális görcsök, hányinger, hányás miatt került kórházi felvételre. Családi anamnéziséből kiderül, hogy nővére 6 évvel korábban 17 éves korában heveny májelégtelenség miatt májátültetésen esett át, azonban a műtétet követőn két hónap múlva elhunyt. Halála után igazolódott Wilson-betegsége. Sajnos testvérei szűrővizsgálatára akkor nem került sor.
A kivizsgálások során Coombs-negatív hemolitikus anémia, véralvadási zavar, emelkedett transzaminázok és szérum bilirubin, valamint a normális alsó határán lévő alkalikus foszfatáz aktivitás derült ki. Akut transzplantációs várólistára került, áthidaló kezelésként MARS terápiát javasoltak, ami az időközben megkezdett kelátor adásával olyan fokú javulást eredményezett, hogy végül májátültetésre nem került sor, sőt az engedélyezett második MARS kezelésre sem volt szükség. A beteg ezt követően D-penicillamin kezelésben részesült, amit később önkényesen felfüggesztett, és bár számos

alkalommal próbáltuk vele felvenni a kapcsolatot, nem jelentkezett a kontrollvizsgálatokon.
25 éves korában ismét sárgaság alakult ki, aminek a hátterében ez alkalommal is heveny májelégtelenség igazolódott. Bár a beteg ismételten akut májtranszplantációs várólistára került, a májátültetést már nem érte meg.
A beteg húga, aki azóta betöltötte a 18. életévét, azóta sem jelentkezett vizsgálatra annak ellenére, hogy mindkét nővére korábban Wilson-kór talaján kialakult heveny májelégtelenségben hunyt el.

Látható, hogy bár heveny májelégtelenség esetén sokszor a májátültetés az egyetlen lehetséges megoldás, az áthidaló terápia és a kiváltó ok adekvát kezelése néhány esetben elkerülhetővé teszi a transzplantációt.
A fenti példa továbbá jól mutatja a jelentőségét annak is, hogy milyen fontos a frissen diagnosztizált Wilson-kóros betegek testvéreinek vizsgálata. A legidősebb nővér halála utáni családvizsgálat talán megelőzhette volna a heveny májelégtelenség kialakulását húgában.
Emellett látható, hogy a gyógyszer szedésének felfüggesztése akár heveny májelégtelenség felfüggesztéséhez is vezethet. Érdekes kérdés, hogy ilyen esetben a beteg pszichésen alkalmas-e a májátültetésre, mivel azt követően a gyógyszerhűség legalább olyan jelentőséggel bír, mint korábban. Természetesen mivel esetünkben életmentő beavatkozásról volt szó, ezt a lehetőséget nem lehetett megtagadni a betegtől. Részben erre a kérdésre keresi választ az utolsó bemutatott példa is.

A.I. (†33) és P.K. (4 éves)

Az indexbeteg Wilson-betegségére 16 éves korában, kóros májadatok miatt történt vizsgálatok során derült fény. 27 éves korában neurológiai tünetek (kéz tremor) alakultak ki, ekkor a vizsgálatok alapján már cirrózis is fennállt. A betegség progressziójának hátterében rendszertelen gyógyszerszedés állt. Fokozatos progressziót követően végül 30 éves korában májátültetésen esett át. A műtétet követően ismételten rendszertelenül jelentkezett a kontrollvizsgálatokon, majd három évvel később krónikus rejekció alakult ki, és a beteg elhunyt.

A beteg lányának vizsgálatára 4 éves korában került sor, családvizsgálat keretében. A genetikai eltérések egyértelműen megerősítették a Wilson-kórt, így cink-acetát kezelést kapott, ami mellett betegsége egyensúlyban van, és azóta is tünetmentes.

Az eset bemutatását azért tartom fontosnak, mert egyrészről a fentiekhez hasonlóan rámutat a családvizsgálat szükségességére, másrészről felhívja a figyelmet arra, milyen fontos, hogy a betegek életük végéig adekvát kezelésben részesüljenek. A gyógyszerhűség hiányának hátterében részben a betegség mentális következményei is szerepet játszhatnak.

Érdekes kérdés, hogy ilyen esetben a krónikus májbeteg alkalmas lesz-e a májátültetést követően szükséges gyógyszeres kezelés pontos követésére. Emiatt különösen indokolt, hogy a műtétet megelőzően mindenre kiterjedő pszichiátriai kivizsgáláson essen át, ami esetünkben meg is történt.

Az példa további érdekessége, hogy két egymást követő generáció esetében is kialakult a Wilson-kór, ami csak abban az esetben lehetséges, hogyha a gyermek édesapja hordozó volt. Szerencsére ebben az esetben a gyermek gyógyszerhűségével nincs probléma.

VIII. KÖVETKEZTETÉSEK

A Wilson-kór diagnosztikájában és kezelésében az elmúlt évek során számos jelentős előrelépés történt. Mindezek ellenére a betegség felismerése ma is komoly differenciáldiagnosztikai kihívást jelenthet. Értekezésemben az alábbi vizsgálatok több új következtetés levonását tették lehetővé.

- Feldolgoztam a Semmelweis Egyetem I.sz. Belgyógyászati Klinikáján regisztrált Wilson-kóros betegek adatait, és megállapítottam, hogy a hazai epidemiológiai adatok összhangban vannak a nemzetközi irodalomban közöltekkel.
- Megvizsgáltam, hogy hány beteg családjában fordult elő Wilson-kór, ami jelezte a családtagok vizsgálatának fontosságát.
- Külön elemeztem a heveny májelégtelenséggel manifesztálódó eseteket, különös tekintettel a lehetséges kiváltó tényezőkre, mint az infekciók vagy gyógyszerhatások.
- Hemolitikus anémiában a szérum szabadréz koncentrációjának csökkenését észleltük a kezelés során, aminek szerepe lehet a hemolízis mértékének csökkenésében.
- Az elhunyt betegek döntő többsége a májbetegség progressziója miatt halt meg. Több esetben derítettük ki a gyógyszerhűség hiányát, aminek fontos szerepe lehetett a fatális kimenetelben.
- A genetikai megoszlás vizsgálatával egy korábban nem ismert, betegséget okozó mutációt azonosítottunk: A1270I.
- Elsőként alkalmaztuk az újgenerációs szekvenálást a Wilson-kór diagnosztikájában egy májelégtelen beteg esetében, akinek a diagnózisa ennek köszönhetően volt felállítható, lehetővé téve a sürgős májátültetést.
- Bár más idegrendszeri tünettel járó betegségekben felmerült a PRNP fehérje szerepe, az általunk vizsgált Wilson-kóros betegekben mutációt nem azonosítottunk.
- A magyar betegek többsége kelátképző kezelést (D-penicillamin kezelést) kap, míg cink-terápia csupán 44 beteg esetében került bevezetésre. Részt vettünk egy új, elhúzódó felszívódású, hazai cinkkészítmény klinikai vizsgálatában. A gyógyszerrel kedvező tapasztalataink vannak.
- Feldolgoztuk a májátültetésen átesett betegek adatait, és elemeztük az első esetek óta létrejött tendenciózus javulás lehetséges okait is.

IX. ÖSSZEFOGLALÁS

A Wilson-kór a rézanyagcsere örökletes betegsége, ami, mint láthattuk, igen változatos formákban jelentkezhet, a májbetegségtől az ideggyógyászati, pszichiátriai és hematológiai eltéréseken át az endokrin zavarokig. A diagnosztika sok esetben a mai napig kihívást jelent, amiben segítségünkre lehet az új genetikai módszerek, például az újgenerációs szekvenálás bevezetése.

Mivel autoszomális recesszív úton öröklődő betegségről van szó, nem lehet eléggé hangsúlyozni a rokonok (elsősorban a testvérek) vizsgálatának fontosságát. Számos családban észleltük, hogy három testvér is érintett volt, és egymást követő generációk esetében is igazoltuk a Wilson-kórt.

Az elhunyt betegek többsége ma is májbetegség miatt hal meg, ami a későn felismert eseteknek és a gyógyszerhűség hiányának lehet a következménye. Ez utóbbi részben érthető, amennyiben figyelembe vesszük a betegség pszichés tüneteit, és azt, hogy bár egyre idősebb életkorban is kerülnek felismerésre betegek, az esetek jelentős többségében kamaszkorban jelentkezik a kórkép. Különösen problémás lehet a tünetmentes és az egyensúlyba került betegek meggyőzése a gyógyszerszedés fontosságáról.

A heveny májelégtelen és a dekompenzált betegek esetében májátültetésre van szükség. A kezdeti évek nehézségeit követően a magyar eredmények is javuló tendenciát mutatnak, amiben a betegek megfelelő kiválasztása és a műtét megfelelő időzítése éppúgy szerepet játszhat, mint Magyarország csatlakozása az Eurotransplant szervezethez.

X. SUMMARY

Wilson's disease is inherited disorder of copper metabolism, presenting with various symptoms as liver disease, neurological, psychiatric symptoms, haematological and endocrine disturbances. However the diagnosis may be challenging in many cases. New generation sequencing brought a giant leap.

Since WD is an autosomal recessive inherited disease we must underline the importance of screening the relatives (especially the siblings) of the index patient. We found Wilson's disease in each three siblings in more families, and the disease was identified in consecutive generations as well.

Most deceased patients died of liver disease which may be explained by the late diagnosis as well as the impact of non-compliance. The compliance is a critical issue. The psychiatric symptoms and the diagnosis of many patients in childhood and the young adulthood may worsen the compliance. It is hard to convince the asymptomatic and well-treated patients of the need for the life-long therapy.

Liver transplantation is indicated in acute liver failure as well as in case of end-stage liver disease. Our results are comparable to that of the international centers. The better timing for transplantation and the improving vigilance are equally important as well as the membership of Hungary in the Eurotransplant program.

XI. IRODALOMJEGYZÉK

[1] Wilson, SAK. (1912) Progressive lenticular degeneration: a familial nervous disease associated with cirrhosis of the liver. Brain, 34(4): 295-507.

[2] Coffey AJ, Durkie M, Hague S, McLay K, Emmerson J, Lo C, Klaffke S, Joyce CJ, Dhawan A, Hadzic N, Mieli-Vergani G, Kirk R, Elizabeth Allen K, Nicholl D, Wong S, Griffiths W, Smithson S, Giffin N, Taha A, Connolly S, Gillett GT, Tanner S, Bonham J, Sharrack B, Palotie A, Rattray M, Dalton A, Bandmann O. (2013) A genetic study of Wilson's disease in the United Kingdom. Brain, 136(Pt 5): 1476-1487.

[3] Brewer GJ, Yuzbasiyan-Gurkan V. (1992) Wilson Disease. Medicine (Baltimore), 71(3): 139-164.

[4] Ferenci P. (2006) Regional distribution of mutations of the atp7b gene in patients with Wilson Disease: impact on genetic testing. Hum Genet, 120(2): 151-159.

[5] Hefter H, Weiss P, Wesch H, Stremmel W, Feist D, Freund HJ. (1995) Late diagnosis of Wilson's disease in a case without onset of symptoms. Acta Neurol Scand, 91(4): 302-305.

[6] Czlonkowska A, Rodo M, Gromadzka G. (2008) Late onset Wilson's disease: therapeutic implications. Mov Disord, 23(6): 896-898.

[7] Trace elements in human nutrition and health. World Health Organization, Geneva, 1996: 130-131.

[8] Sandstead, HH. (1995) Requirements and toxicity of essential trace elements illustrated by zinc and copper. Am J Clin Nutr, 61(3 Suppl): 621S-624S.

[9] Tapiero, H, Townsend DM, Tew KD. (2003) Trace elements in human physiology and pathology. Copper. Biomed Pharmacother, 57(9): 386-398.

[10] Bearn, AG. (1953) Genetic and Biochemical Aspects of Wilson's Disease. Am J Med, 15(4): 442-449.

[11] Petrukhin, Fischer SG, Pirastu M, Tanzi RE, Chernov I, Devoto M, Brzustowicz LM, Cayanis E, Vitale E, Russo JJ, Matseoane D, Boukhgalter B, Wasco W, Figus AL, Loudianos J, Cao A, Sternlieb I, Evgrafov O, Parano E, Pavone L, Warburton D, Ott J, Penczaszadeh GK, Scheinberg IH, Gilliam TC. (1993) Mapping, cloning and genetic characterization of the region containing the Wilson disease gene. Nat Genet, 5(4): 338-343.

[12] Li X, Lu Y, Ling Y, Fu Q, Xu J, Zang G, Zhou F, De-Min Y, Han Y, Zhang D, Gong Q, Lu Z, Kong X, Wang J, Zhang X. (2011) Clinilcal and molecular characterization of Wilson's disease in China: identification of 14 novel mutations. BMC Med Genet, 12: 6. doi: 10.1186/1471-2350-12-6.

[13] Caca K, Ferenci P, Kühn, HJ, Polli C, Willgerodt H, Kunath B, Hermann W, Mössner J, Berr F. (2001) High prevalence of the H1069Q mutation in East German patients with Wilson disease: rapid detection of mutations by limited sequencing and phenotype-genotype analysis. J Hepatol, 35(5): 575-581.

[14] Wang LH, Huang YQ, Shang X, Su QX, Xiong F, Yu QY, Lin HP, Wei ZS, Hong MF, Xu XM. (2011) Mutation analysis of 73 southern Chinese Wilson's disease patients: identification of 10 novel mutations and its clinical correlation. J Hum Genet, 56(9): 660-665.

[15] Folhoffer A, Ferenci P, Csák T, Horváth A, Hegedűs D, Firneisz G, Osztovits J, Kósa JP, Willheim-Polli C, Szőnyi L, Abonyi M, Lakatos PL, Szalay F. (2007) Novel mutations of the ATP7B gene among 109 Hungarian patients with Wilson's disease. Eur J Gastroenterol Hepatol, 19(2): 105-111.

[16] Shah A, Chernov I, Zhang HT, Ross, BM, Das K, Lutsenko S, Parano E, Pavone L, Evgrafov O, Ivanova-Smolenskaya IA, Annerén G, Westermark K, Urrutia FH, Penchaszadeh GK, Sternlieb I, Scheinberg IH, Gilliam TC, Petrukhin K. (1997) Identification and Analysis of Mutations int he Wilson Disease Gene (ATP7B): Population Frequencies, Genotype-Phenotype Correlation, and Functional Analyses. Am J Hum Genet, 61(2): 317-328.

[17] Litwin T, Członkowska A. (2013) Wilson disease - factors affecting clinical presentation. Neurol Neurochir Pol, 47(2): 161-169.

[18] Roy S, Ganguly K, Pal P, Ghosh S, Das SK, Gangopadhyay PK, Bavdekar A, Ray K, Sengupta M, Ray J. (2018) Influence of Apolipoprotein E polymorphism on susceptibility of Wilson disease. Ann Hum Genet, 82(2): 53-59.

[19] Grubenbecher S, Stüve O, Hefter H, Korth C. (2006) Prion protein gene codon 129 modulates clinical course of neurological Wilson disease. Neuroreport, 17(5): 549-552.

[20] Brown DR., Wong BS, Hafiz F, Clive C, Haswell SJ, Jones IM. (1999) Normal prion protein has an activity like that of superoxid dismutase. Biochem J, 344 Pt. 1:1-5.

[21] Mouillet-Richard S. (2000) Signal transduction through prion protein. Science, 289: 1925-1928.

[22] Chen C, Dong XP. (2016) Epidemiological characteristics of human prion diseases. Infect Dis Poverty, 5(1): 47.

[23] Sarkar B. (2000) Copper transport and its defect in Wilson disease: characterization of the copper-binding domain of Wilson disease ATPase. J Inorg Biochem, 79(1-4): 187-191.

[24] Klein WJ, Metz EN, Price AR. (1972) Acute copper intoxication a hazard of hemodialysis. Arch Intern Med, 129(4): 578-582.

[25] Beshgetoor D, Hambidge M. (1998) Clinical conditions altering copper metabolism in humans. Am J Clin Nutr, 67(5 Suppl): 1017S-1021S.

[26] Gaetke LM, Chow CK. (2003) Copper toxicity, oxidative stress, and antioxidant nutrients. Toxicology, 189(1-2): 147-163.

[27] Zischka H, Lichtmannegger J, Schmitt S, Jägemann N, Schulz S, Wartini D, Jennen L, Rust C, Larochette N, Galluzzi L, Chajes V, Bandow N, Gilles VS, DiSpirito AA, Esposito I, Goettlicher M, Summer KH, Kroemer G. (2011) Liver mitochondrial membrane crosslinking and destruction in a rat model of Wilson disease. J Clin Invest, 121(4): 1508-1518.

[28] Litwin T, Gromadzka G, Czlonkowska A. (2012) Gender differences in Wilson's disease. J Neurol Sci, 312(1-2):31-35.

[29] Arnon R, Annunziato R, Schilsky M, Miloh T, Willis A, Sturdevant M, Sakworawich A, Suchy F, Kerkar N. (2011) Liver transplantation for children with Wilson disease: comparison of outcomes between children and adults. Clin Transplant, 25(1): E52-E60.

[30] Shaver WA, Bhatt H, Combes B. (1986) Low serum alkaline phosphatase activitiy in Wilson's disease. Hepatology, 6(5): 859-863.

[31] Korman JD, Volenberg I, Balko J, Webster J, Schiodt FV, Squires RH Jr, Fontana RJ, Lee WM, Schilsky ML; Pediatric and Adult Acute Liver Failure Study Groups. (2008) Screening for Wilson disease in acute liver failure: a comparison of currently available diagnostic tests. Hepatology, 48(4): 1167-1174.

[32] Ferenci P, Stremmel W, Członkowska A, Szalay F, Viveiros A, Stättermayer AF, Bruha R, Houwen R, Pop TL, Stauber R, Gschwantler M, Pfeiffenberger J, Yurdaydin C, Aigner E, Steindl-Munda P, Dienes HP, Zoller H, Weiss KH. (2019) Age and Sex

but Not ATP7B Genotype Effectively Influence the Clinical Phenotype of Wilson Disease. Hepatology, 69(4): 1464-1476.

[33] Roberts EA, Schilsky ML, Division of Gastroenterology and Nutrition, Hospital for Sick Children, Toronto, Ontario, Canada. (2003) A Practice Guideline on Wilson Disease. Hepatology, 37(6): 1475-1492.

[34] Jung KH, Ahn TB, Jeon BS. (2005) Wilson disease with an initial manifestation of polyneuropathy. Arch Neurol, 62(10): 1628-1631.

[35] Oder W, Grimm G, Kollegger H, Ferenci P, Schneider B, Deecke L. (1991) Neurological and neuropsychiatric spectrum of Wilson's disease: a prospective study of 45 cases. J Neurol, 238(5): 281-287.

[36] Netto AB, Sinha S, Taly AB, Panda S, Rao S. (2011) Sleep in Wilson's disease: Quationnaire based study. Ann Indian Acad Neurol, 14(1): 31-34.

[37] Firneisz G, Szalay F, Halasz P, Komoly S. (2000) Hypersomnia in Wilson's disease: an unusual symptom in an unusual case. Acta Neurol Scand, 101(4): 286-288.

[38] Kayser B. (1902) Über einen Fall von angeborener grünlicher Verfärbung der Kornea. Klin Monatsbl Augenheilk, 40(2): 22-25.

[39] Fleischer B. (1903) Zwei weitere Fällevon grünlicher Verfärbung der Kornea. Klin Monatsbl Augenheilk, 41(1): 489-491.

[40] Steindl P, Ferenci P, Dienes HP, Grimm G, Pabinger I, Madl C, Maier-Dobersberger T, Herneth A, Dragosics B, Meryn S, Knoflach P, Granditsch G, Gangl A. (1997) Wilson's disease in patients presenting with liver disease: A diagnostic challenge. Gastroenterology, 113(1): 212-218.

[41] Zhao T, Fang Z, Tian J, Liu J, Xiao Y, Li H, Chen B. (2019) Imaging Kayser-Fleischer Ring in Wilson Disease Using In Vivo Confocal Microscopy. Cornea, 38(3): 332-337.

[42] Ala A, Walker AP, Ashkan K, Dooley JS, Schilsky ML. (2007) Wilson's disease. Lancet, 369(9559): 397-408.

[43] Pfeiffer RF. (2011) Wilson's disease. Handb Clin Neurol, 100: 681-709.

[44] Aggarwal A, Bhatt M. (2013) Update on Wilson disease. Int Rev Neurobiol, 110: 313-348.

[45] Hegedus D, Ferencz V, Lakatos PL, Meszaros S, Lakatos P, Horvath C, Szalay F. (2002) Decreased bone density, elevated serum osteoprotegerin, and beta-cross-laps in Wilson disease. J Bone Miner Res, 17(11): 1961-1967.

[46] Krysiak R, Handzlik-Orlik G, Okopien B. (2012) Endocrine symptoms as the initial manifestation of Wilson's disease. Yale J Biol Med, 85(2): 249-254.

[47] Kuan P. (1987) Cardiac Wilson's disease, 91(4): 579-583.

[48] Leu ML, Strickland GT, Wang CC, Chen TS. (1970) Skin pigmentation in Wilson's disease. JAMA, 211(9): 1542-1543.

[49] Shimono N, Ishibashi H, Ikematsu H, Kudo J, Shirahama M, Inaba S, Maeda K, Yamasaki K, Niho Y. (1991) Fulminant hepatic failure during perinatal period in a pregnant woman with Wilson's disease. Gastroentreol Jpn, 26(1): 69-73.

[50] Ferenci P, Caca K, Loudianos G, Mieli-Vergani G, Tanner S, Sternlieb I, Schilsky M, Cox D, Berr F. (2003) Diagnosis and phenotypic classification of Wilson disease. Liver Int, 23(3): 139-142.

[51] Nagral A, Sarma MS, Matthai J, Kukkle PL, Devarbhavi H, Sinha S, Alam S, Bavdekar A, Dhiman RK, Eapen CE, Goyal V, Mohan N, Kandadai RM, Sathiyasekaran M, Poddar U, Sibal A, Sankaranarayanan S, Srivastava A, Thapa BR, Wadia PM, Yachha SK, Dhawan A. (2019) Wilson's Disease: Clinical Practice Guidelines of the Indian National Association for Study of the Liver, the Indian Society of Pediatric Gastroenterology, Hepatology and Nutrition, and the Movement Disorders Society of India. J Clin Exp Hepatol, 9(1): 74-98.

[52] Roberts EA, Schilsky ML, American Association for Study of Liver Diseases. (2008) Diagnosis and treatment of Wilson disease: an update. Hepatology, 47(6): 2089-2111.

[53] Ferenci P, Steindl-Munda P, Vogel W, Jessner W, Gschwantler M, Stauber R, Datz C, Hackl F, Wrba F, Bauer P, Lorenz O. (2005) Diagnostic value of quantitative hepatic copper determination in patients with Wilson's disease. Clin Gastroenterol Hepatol, 3(8): 811-818.

[54] Sinha S, Taly AB, Ravishankar S, Prashanth LK, Venugopal KS, Arunodaya GR, Vasudev MK, Swamy HS. (2006) Wilson's disease: cranial MRI observations and clinical correlation. Neuroradiology, 48(9): 613-621.

[55] Stremmel W, Meyerrose KW, Niederau C, Hefter H, Kreuzpaintner G, Strohmeyer G. (1991) Wilson disease: clinical presentation, treatment, and survival. Ann Intern Med, 115(9): 720-726.

[56] von Herbay A, de Groot H, Hegi U, Stremmel W, Strohmeyer G, Sies H. (1994) Low vitamin E content in plasma of patients with alcoholic liver disease, hemochromatosis and Wilson's disease. J. Hepatol, 20(1): 41-46.

[57] Sinha S, Christopher R, Arunodaya GR, Prashanth LK, Gopinath G, Swamy HS, Taly AB. (2005) Is low serum tocopherol in Wilson's disease a significant symptom? J Neurol Sci, 228(2): 121-123.

[58] Ogihara H, Ogihara T, Miki M, Yasuda H, Mino M. (1995) Plasma copper and antioxidant status in Wilson's disease. Pediatr Res, 37(2): 219-226.

[59] Walshe JM. (1956) Wilson's disease; new oral therapy. Lancet, 270(6906): 25-26.

[60] Walshe JM. (1956) Penicillamine, a new oral therapy for Wilson's disease. Am J Med, 21(4): 487-495.

[61] Brewer GJ, Terry CA, Aisen AM, Hill GM. (1987) Worsening of neurologic syndrome in patients with Wilson's disease with initial penicillamin therapy. Arch Neurol, 44(5): 490-493.

[62] Saito H, Watanabe K, Sahara M, Mochizuki R, Edo K, Ohyama Y. (1991) Triethylene-tetramine (trien) therapy for Wilson's disease. Tohoku J Exp Med. 164(1): 29-35.

[63] Santos Silva EE, Sarles J, Buts JP, Sokal EM. (1996) Successful medical treatment of severely decompensated Wilson disease. J Pediatr, 128(2): 285-287.

[64] Wiernicka A, Jańczyk W, Dądalski M, Avsar Y, Schmidt H, Socha P. (2013) Gastrointestinal side effects in children with Wilson's disease treated with zinc sulphate. World J Gastroenterol, 19(27): 4356-4362.

[65] Weiss KH, Askari FK, Czlonkowska A, Ferenci P, Bronstein JM, Bega D, Ala A, Nicholl D, Flint S, Olsson L, Plitz T, Bjartmar C, Schilsky ML. (2017) Bis-choline tetrathiomolybdate in patients with Wilson's disease: an open-label, multicenter, phase 2 study. Lancet Gastroenterol Hepatol, 2(12): 869-876.

[66] Brewer GJ, Hedera P, Kluin KJ, Carlson M, Askari F, Dick RB, Sitterly J, Fink JK. (2003) Treatment of Wilson Disease With Ammonium Tetrathiomolybdate. Arch Neurol, 60(3): 379-385.

[67] DuBois RS, Giles G, Rodgerson DO, Lilly J, Martineau G, Halgrimson CG, Schroter G, Starzl TE, Sternlieb I, Scheinberg IH. (1971) Orthotopic Liver Transplantation for Wilson's Disease. Lancet, 1(7698): 505-508.

[68] Dhawan A, Taylor RM, Cheeseman P, De Silva P, Katsiyiannakis L, Mieli-Vergani G. (2005) Wilson's disease in children: 37-Year experience and revised King's score for liver transplantation. Liver Transpl, 11(4): 441-448.

[69] Guillaud O, Dumortier J, Sobesky R, Debray D, Wolf P, Vanlemmens C, Durand F, Calmus Y, Duvoux C, Dharancy S, Kamar N, Boudjema K, Bernard PH, Pageaux GP, Salamé E, Gugenheim J, Lachaux A, Habes D, Radenne S, Hardwigsen J, Chazouillères O, Trocello JM, Woimant F, Ichai P, Branchereau S, Soubrane O, Castaing D, Jacquemin E, Samuel D, Duclos-Vallèe JC. (2014) Long term results of liver transplantation for Wilson's disease: Experience in France. J Hepatol, 60(3): 579–589.

[70] Kreymann B, Seige M, Schweigart U, Kopp KF, Classen M. (1999) Albumin dialysis: effective removal of copper in a patient with fulminant Wilson disease and successful bridging to liver transplantation: a new possibility for the elimination of protein-bound toxins. J Hepatol, 31(6): 1080-1085.

[71] Singer AL, Olthoff KM, Kim H, Rand E, Zamir G, Shaked A. (2001) Role of Plasmapheresis in the Management of Acute Hepatic Failure in Children. Ann Surg, 234(3): 418-424.

[72] Stange J, Mitzner S, Ramlow W, Gliesche T, Hickstein H, Schmidt R. (1993) A new procedure for removal of protein bound drugs and toxins. ASAIO J, 39(3): M621-625.

[73] Kantola T, Koivusalo AM, Höckerstedt K, Isoniemi H. (2008) The effect of molecular adsorbent recirculating system treatment on survival, native liver recovery, and need for liver transplantation in acute liver failure patients. Transpl Int, 21(9): 857-866.

[74] Santoro A, Faenza S, Mancini E, Ferramosca E, Grammatico F, Zucchelli A, Facchini MG, Pinna AD. (2006) Prometheus system: a technological support in liver failure. Transplant Proc, 38(4): 1078-1082.

[75] Sentürk E, Esen F, Ozcan PE, Rifai K, Pinarbasi B, Cakar N, Telci L. (2010) The treatment of acute liver failure with fractioned plasma separation and adsorption system: Experience in 85 applications. J Clin Apher, 25(4): 195-201.

[76] Collins KL, Roberts EA, Adeli K, Bohn D, Harvey EA. (2008) Single pass albumin dialysis (SPAD) in fulminant Wilsonian liver failure: a case report. Pediatr Nephrol, 23(6): 1013-1016.

[77] Demetriou AA, Brown RS Jr, Busuttil RW, Fair J, McGuire BM, Rosenthal P, Am Esch JS 2nd, Lerut J, Nyberg SL, Salizzoni M, Fagan EA, de Hemptinne B, Broelsch CE, Muraca M, Salmeron JM, Rabkin JM, Metselaar HJ, Pratt D, De La Mata M, McChesney LP, Everson GT, Lavin PT, Stevens AC, Pitkin Z, Solomon BA. (2004) Prospective, Randomized, Multicenter, Controlled Trial of a Bioartificial Liver in Treating Acute Liver Failure. Ann Surg, 239(5): 660-667; discussion 667-670.

[78] Németh D, Tamási P, Gasztonyi B, Szabó G, Kósa J, Lakatos P, Szalay F, Szathmári M. (2012) Klinikai gyógyulás MARS- és kelátképző kezelést követően Wilson-kór által okozott heveny májelégtelenség esetében. Magyar Belorv. Arch, 65(6): 378-379.

[79] Roberts EA, Schilsky ML. (2003) A practice guideline on Wilson disease. Hepatology, 37(6): 1475-1492.

[80] Németh D, Folhoffer A, Smuk G, Kajtár B, Tornóczky T, Szalay F. (2017) Cholangiocarcinoma in Wilson's disease – a case report. J Gastrointestin Liver Dis, 26(3): 305-308.

[81] Németh D, Árvai K, Horváth P, Kósa JP, Tobiás B, Balla B, Folhoffer A, Krolopp A, Lakatos PA, Szalay F. (2016) Clinical use of next-generation sequencing in the diagnosis of Wilson's disease. Gastroenterol Res Pract, 4548039. doi: 10.1155/2016/4548039.

[82] Németh D, Folhoffer A, László SzB, Kóbori L, Görög D, Fehérvári I, Fazakas J, Gerlei Zs, Máthé Z, Szalay F. (2019) [Liver transplantation in Wilson's disease patients, 1996–2017]. Orv Hetil, 160(51): 2021–2025.

[83] Li H, Liu L, Li Y, He S, Liu Y, Li J, Tao R, Li W, Shang S. (2018) Familial screening of children with Wilson disease. Necessity if screening in previous generation and screening methods. Medicine (Baltimore), 97(27): e11405.

[84] Brunet A, Marotte S, Guillaud O, Lachaux A. (2012) Familial screening in Wilson's disease: Think at the previous generation! J Hepatol, 57(6): 1394-1395.

[85] Watson RG. (1983) Wilson's disease in one identical twin and treatment by triethylene tetramine 2HCl in another case. Ulster Med J, 52(1): 48-53.

[86] Senzolo M, Loreno M, Fagiuoli S, Zanus G, Canova D, Masier A, Russo FP, Sturniolo GC, Burra P. (2007) Different neurological outcome of liver transplantation for Wilson's disease in two homozygotic twins. Clin Neurol Neurosurg, 109(1): 71-75.

[87] Członkowska A, Gromadska G, Chabik G. (2009) Monozygotic female twins discordant for phenotype of Wilson's disease. Mov Disord, 24(7): 1066-1069.

[88] Kegley KM, Sellers MA, Ferber MJ, Johnson MW, Joelson DW, Shrestha R. (2010) Fulminant Wilson's disease requiring liver transplantation in one monozygotic twin despite identical genetic mutation. Am J Transplant, 10(5): 1325-1329.

[89] Czlonkowska A, Gromadzka G, Büttner J, Chabik G. (2010) Clinical features of hemolysis, elevated liver enzymes, and low platelet count syndrome in undiagnostized Wilson disease: report of two cases. Arch Gynecol Obstet, 281(1): 129-134.

[90] van Meer S, de Man RA, vanden Berg AP, Houwen RH, Linn FH, van Oijen MG, Siersema PD, van Erpecum KJ. (2015) No increased risk of hepatocellular carcinoma in cirrhosis due to Wilson disease during long-term follow-up. J Gastroenterol Hepatol, 30(3): 535-539.

[91] Wilkinson ML, Portmann B, Williams R. (1983) Wilson's disease and hepatocellular carcinoma: possible protective role of copper. Gut, 24(8): 767-771.

[92] Linder MC. (2012) The relationship of copper to DNA damage and damage prevention in humans. Mutat Res, 733(1-2): 83-91.

[93] Tisato F, Marzano C, Porchia M, Pellei M, Santini C. (2010) Copper in diseases and treatments, and copper-based anticancer strategies. Med Res Rev, 30(4): 708-749.

[94] Brady DC, Crowe MS, Turski ML, Hobbs GA, Yao X, Chaikuad A, Knapp S, Xiao K, Campbell SL, Thiele DJ, Counter CM. (2014) Copper is required for oncogenic BRAF signalling and tumorigenesis. Nature, 509(7501): 492-496.

[95] Yoshii J, Yoshiji H, Kuriyama S, Ikenaka Y, Noguchi R, Okuda H, Tsujinoue H, Nakatani T, Kishida H, Nakae D, Gomez DE, De Lorenzo MS, Tejera AM, Fukui H. (2001) The copper-chelating agent, trientine, suppresses tumor development and angiogenesis in the murine hepatocellular carcinoma cells. Int J Cancer, 94(6): 768-773.

[96] Moriguchi M, Nakajima T, Kimura H, Watanabe T, Takashima H, Mitsumoto Y, Katagishi T, Okanoue T, Kagawa K. (2002) The copper chelator trientine has an antiangiogenic effect against hepatocellular carcinoma, possibly through inhibition of interleukin-8 production. Int J Cancer, 102(5): 445-452.

[97] Walshe JM, Waldenström E, Sams V, Nordlinder H, Westermark K. (2003) Abdominal malignancies in patients with Wilson's disease. QJM, 96(9): 657-662.

[98] Pfeiffenberger J, Mogler C, Gotthardt DN, Schulze-Bergkamen H, Litwin T, Reuner U, Hefter H, Huster D, Schemmer P, Członkowska A, Schirmacher P, Stremmel W, Cassiman D, Weiss KH. (2015) Hepatobiliary malignancies in Wilson disease. Liver Int, 35(5): 1615-1622.

[99] Walshe JM. (2007) Cause of death in Wilson disease. Mov Disord, 22(15): 2216-2220.

[100] Abdel Ghaffar TY, Elsayed SM, Elnaghy S, Shadeed A, Elsobky ES, Schmidt H. (2011) Phenotypic and genetic characterization of a cohort of pediatric Wilson disease patients. BMC Pediatr, 11: 56.

[101] Nanji MS, Nguyen VTT, Kawasoe JH, Inui K, Endo F, Nakajima T, Anezaki T, Cox DW. (1997) Haplotype and Mutation Analysis in Japanese Patients with Wilson Disease. Am J Hum Genet, 60(6): 1423-1429.

[102] Curtis D, Durkie M, Balac (Morris) P, Sheard D, Goodeve A, Peake I, Quarrell O, Tanner S. (1999) A Study of Wilson Disease Mutations in Britain. Hum Mutat, 14(4): 304-311.

[103] Loudianos G, Dessi V, Lovicu M, Angius A, Altuntas B, Giacchino R, Marazzi M, Marcellini M, Sartorelli MR, Sturniolo GC, Kocak N, Yuce A, Akar N, Pirastu M, Cao A. (1999) Mutation analysis in patients of Mediterranean descent with Wilson disease: identification of 19 novel mutations. J Med Genet, 36(11): 833-836.

[104] Scheinberg IH, Jaffe ME, Sternlieb I. (1987) The use of trientine in preventing the effect of interrupting penicillamine therapy in Wilson's disease. N Engl J Med, 317(4): 2019-213.

[105] Sevmis S, Karakayali H, Aliosmanoglu I, Yilmaz U, Ozcay F, Torgay A, Arslan G, Haberal M. (2008) Liver transplantation for Wilson's disease. Transplant Proc, 40(1): 228-230.

XII. SAJÁT PUBLIKÁCIÓK JEGYZÉKE

Az értekezéshez kapcsolódó közlemények listája:

Dolgozatok

1. **Németh D**, Folhoffer A, László SzB, Kóbori L, Görög D, Fehérvári I, Fazakas J, Gerlei Zs, Máthé Z, Szalay F. (2019) Májátültetés Wilson-kóros betegekben. Orv Hetil, 160(51): 2021-2025. **IF: 0,564***

2. **Nemeth D**, Folhoffer A, Smuk G, Kajtar B, Tornoczky T, Szalay F. (2017) Cholangiocarcinoma in Wilson's Disease – a Case Report. J Gastrointestin Liver Dis, 26(3): 305-308. **IF: 1,964**

3**. Németh D***, Árvai K*, Horváth P, Kósa JP, Tobiás B, Balla B, Folhoffer A, Krolopp A, Lakatos P, Szalay F. (2016) Clinical use of next-generation sequencing in the diagnosis of Wilson's disease. Gastroenterol Res Pract, 4548039. doi: 10.1155/2016/4548039. **IF: 1,863**

Citálható absztraktok

1. **Németh D**, Krolopp A, Folhoffer A, Szalay F. (2019) Siblings of the Hungarian Wilson's Disease Patients. CEU-JGH, 5(S1): 137-138.

2. **Birinyi P**, Németh D, Szalay F. (2018) Cinkkezelés Wilson-kórban: a gyógyszerformulálás szerepe. Magy Belorv Arch, 71(6): 370-371.

3. **Németh D**, Folhoffer A, Krolopp A, Szalay F. (2017) The Importance of Compliance in the Treatment of Wilson's Disease. CEU-JGH, 3(S1): 113.

4. Birinyi P, **Németh D**, Szalay F. (2016) Cink kezelés Wilson kórban: A gyógyszerformulálás szerepe. CEU-JGH, 2(1): 76.

5. **Németh D**, Folhoffer A, László Sz, Kóbori L, Görög D, Fehérvári I, Fazakas J, Gerlei Z, Máthé Z, Szathmári M, Szalay F. (2016) Májátültetés magyar Wilson-kóros betegekben, 1998-2015. Magy Belorv Arch, 69(Klnsz): 73-74.

6. **Németh D**, Folhoffer A, László S, Kóbori L, Görög D, Fehérvári I, Fazakas J, Gerlei Z, Máthé Z, Szalay F. (2016) Liver transplantation in Hungarian Wilson's disease patients, 1998-2015. J Hepatol, 64(2): 298.

7. **Németh D**, Folhoffer A, László S, Krolopp A, Kóbori L, Görög D, Fazakas J, Máthé Z, Gerlei Z, Szalay F. (2016) Liver Transplantation in Hungarian Wilson's Disease Patients. CEU-JGH, 2(1): 107.

8. László S, **Németh D**, Krolopp A, Folhoffer A, Szalay F. (2015) Late diagnosis of Wilson's disease more than 10 years after the initial neurpsychiatric symptoms in two cases. Z Gastroenterol, 53(5): A28.

9. **Németh D**, Kósa JP, Árvai K, Horváth P, Tobiás B, Balla B, Folhoffer A, Krolopp A, Lakatos PA, Szalay F. (2015) Next-generation sequencing for the diagnosis of Wilson's disease. J Hepatol, 62 (S2): 816.

10. **Németh D**, Folhoffer A, Krolopp A, László S, Gerlei Z, Szalay F. (2015) Different clinical presentation of Wilson's disease in identical twins. Z Gastroenterol, 53: 476-477.

11. **Németh D**, Folhoffer A, Smuk G, Tornóczki T, Pajor L, Szalay F. (2014) Cholangiocarcinoma in Wilson disease. Z Gastroenterol, 52(5): A48.

12. **Németh D**, Folhoffer A, Krolopp A, Kósa J, Árvai K, Horváth P, Lakatos P, Gerlei Z, Kóbori L, Görög D, Szathmári M, Szalay F. (2014) New mutation of ATP7B gene detected by Ion Torrent in a Wilson disease patient with acute on chronic liver failure, transplanted via Eurotransplant. Z Gastroenterol, 52(5): A47.

13. **Németh D**, Kósa J, Árvai K, Horváth P, Tobiás B, Balla B, Folhoffer A, Krolopp A, Lakatos P, Szalay F. (2014) Az új generációs genetikai vizsgálatok szerepe a Wilson-kór diagnosztikájában két eset bemutatásán keresztül. Magy Belorv Arch, 67(Suppl): 56.

14. **Németh D**, Folhoffer A, Horváth E, Schuller J, Tamási P, Kóbori L, Fazakas J, Nemes B, Gerlei Z, Görög D, Fehérvári I, Langer R, Szathmári M, Szalay F. (2013) Acute liver failure in Hungarian Wilson disease patients. Z Gastroenterol, 51: A48.

15. **Németh D**, Fábián M. (2012) Akut májelégtelenség Wilson-kórban. Orvosképzés, 87(S1): 149.

16. **Németh D**, Tamási P, Gasztonyi B, Szabó G, Kósa J, Lakatos P, Szalay F, Szathmári M. (2012) Klinikai gyógyulás MARS- és kelátképző kezelést követően Wilson-kór által okozott heveny májelégtelenség esetében. Magy Belorv Arch, 65(6): 378-379.

17. **Németh D**, Folhoffer A, Horváth E, Schuller J, Kóbori L, Fazakas J, Nemes B, Gerlei Z, Görög D, Fehérvári I, Langer R, Szathmári M, Szalay F. (2012) Akut májelégtelenség magyarországi Wilson-kóros betegekben. Magy Belorv Arch, 65(6): 377-378.

Az értekezéshez közvetve kapcsolódó közlemények listája:

Dolgozatok

1. Horváth E, Balla B, Kósa JP, Lakatos PA, Lazáry Á, **Németh D**, Jozilan H, Somorácz Á, Korompay A, Gyöngyösi B, Borka K, Kiss A, Kupcsulik P, Schaff Zs, Szalay F. (2016) A D-vitamin metabolizmusa humán hepatocellularis carcinomában és az azt körülvevő tumormentes májszövetben. Orv Hetil, 157(48): 1910-1918. **IF: 0,349**

Citálható absztraktok

1. Folhoffer A, Tárkányi I, Körösmezey G, Gaál-Weisinger J, Rakonczai A, **Németh D**, Csernus B, Kaposi Novák P, Szalay F, Demeter J. (2019) Hepatitis C vírus pozitív betegek B-sejtes lymphomájának előfordulása és kezelése – egy HCV pozitív marginális zóna lymphomában szenvedő beteg esete kapcsán. CEU-JGH, 5(S1): 101.
2. Folhoffer A, Mersich T, Sándor Z, Krolopp A, **Németh D**, Szalay F. (2018) Biliary Hamartoma and Retroperitoneal Haemangioendothelioma. A Case of Rare Benign Focal Lesions with Differential Diagnostic Challenge. CEU-JGH, 4(S1): 98.
3. Folhoffer A, Mersich T, Sándor Z, Krolopp A, **Németh D**, Szalay F. (2018) Biliaris hamartoma és retroperitonealis haemangioendothelioma: ritka jóindulatú gócos eltérések differenciáldiagnosztikai kihívást jelentő esete. Magy Belorv Arch, 71(6): 374.
4. Folhoffer A, **Németh D**, Krolopp A, Lakatos A, Faludi M, Cseprekál O, Ledó N, Studinger P, Pethő Á, Tislér A, Kevei P, Szalay F. (2017) Hepatitis C Virus Infection in Hemodialysis Patients at Dialysis Centre of Semmelweis University. CEU-JGH, 3(S1): 88.
5. Folhoffer A, **Németh D**, Krolopp A, Pusztai Á, Szalay F. (2016) Treatment of chronic Hepatitis C in a patient with genetically proven acut intermittent porphyria. CEU-JGH, 2(1): 85.

6. László S, Folhoffer A, **Németh D**, Krolopp A, Szalay F. (2016) Hepatocellular carcinoma (HCC) with portal vein thrombosis after successful HCV eradication. Report on two cases. CEU-JGH, 2(1): 99.

7. László Sz, Folhoffer A, **Németh D**, Krolopp A, Szalay F. (2016) Hepatocellularis carcinoma megjelenése HCV-infekció sikeres kezelését követő tartósan vírusmentes állapotban. Magy Belorv Arch, 69(Klnsz): 66-67.

8. Jozilan HNA, Horvath P, Kosa JP, Lakatos P, **Nemeth D**, Wolfling J, Kovács D, Bodnar B, Matyus P, Horvath E, Kovalszky I, Szalay F. (2015) Increased anti-tumor effect of vitamin D after CYP24A1 inhibition on HCC cell lines. J Hepatol, 62(2): 429.

9. Horváth E, Balla B, Kósa J, Lakatos P, Lazáry Á, **Németh D**, Jozilan H, Somorácz Á, Korompay A, Gyöngyösi B, Borka K, Kiss A, Kupcsulik P, Schaff Z, Szalay F. (2013) Study of vitamin D metabolism and signaling in human hepatocellular carcinoma and surrounding liver tissues. Z Gastroenterol, 51(5): A24.

10. Horvath E, Balla B, Kosa J, Lakatos P, Lazary A, **Nemeth D**, Jozilan H, Somoracz A, Korompay A, Gyoengyoesi B, Borka K, Kiss A, Kupcsulik P, Schaff Z, Szalay F. (2013) Altered Gene Expression of Vitamin D Key Players and VDR in Human Hepatocellular Carcinoma. Hepatology, 58(1): 1240.

11. Fábián M, **Németh D**. (2012) CYP24A1 és CYP27B1 mRNS expresszió humán hepatocelluláris carcinomában. Orvosképzés, 87(S1): 151.

12. **Németh D**, Tessényi I, Schaff Zs, Jozilan H, Szalay F, Szathmári M. (2012) Gyógyszer által okozott súlyos fokú cholestasissal kísért májlaesio. Két gyógyult beteg esete. Magy Belorv. Arch, 65(6): 378.

13. Fábián M, **Németh D**. (2011) Krónikus C és B hepatitises betegek földrajzi megoszlása Magyarországon. Orvosképzés, 86(S1): 111.

14. Horváth E, Lakatos P, Balla B, Kósa PJ, Kovalszky I, Pesti V, **Németh D**, Hasan J, Korompay A, Somorácz Á, Schaff Zs, Kupcsulik P, Szalay F. (2011) Increased CYP24A1 mRNA expression after 1,25-dihydroxyvitamin D3 treatment of hepatocellular carcinoma cell lines in vitro and also in human liver cancer. Z Gastroenterol, 49: 644.

15. **Németh D**, Pesti V. (2011) A D-vitamin metabolizmusban szerepet játszó gének expresszióváltozása különböző hepatocellularis carcinoma sejtvonalakon in vitro. Orvosképzés, 86(S1): 107.

16. Pesti V, **Németh D**. (2011) D-vitamin adását követő CYP24A1 mRNS expresszió fokozódás kinetikája hepatocellularis carcinoma sejteken in vitro. Orvosképzés, 86(S1): 110.

17. Horváth E, Pesti V, **Németh D**, Fábián M, Kupcsulik P, Schaff Z, Kiss A, Szalay F. (2010) Környezeti tényezők szerepe hepatocelluláris carcinoma kialakulásában, 163 magyarországi beteg adatai alapján. Magy Belorv Arch, 63(S2): 63-64.

18. Horváth E, Pesti V, **Németh D**, Takács M, Szalay F. (2010) Akut E-hepatitis alkoholos májcirrhosisos betegben. Élelmiszerrel közvetített fertőzés esete. Magy Belorv Arch, 63(S2): 63.

19. **Németh D**, Pesti V. (2010) Környezeti tényezők szerepe a hepatocelluláris carcinoma kialakulásában. Orvosképzés, 85(S3): 258.

XIII. KÖSZÖNETNYILVÁNÍTÁS

Köszönöm témavezetőmnek, **Dr. Szalay Ferenc Professzor Úrnak**, hogy türelmével és óriási szakmai tudásával bármikor visszaélhettem, és végig fáradhatatlanul segített munkám során.

Köszönettel tartozom az I.sz. Belgyógyászati Klinika jelenlegi és előző igazgatójának, **Dr. Takács István** és **Dr. Szathmári Miklós Tanár Uraknak**, akik lehetőséget biztosítottak a vizsgálat folytatásához.

Hálával tartozom **Dr. Folhoffer Anikónak**, akinek a nyomdokain elindulhattam, és akihez bármikor fordulhattam kérdéseimmel.

Köszönöm a Klinika hepatológiai munkacsoportja többi tagjainak is, **Dr. Abonyi Margit Tanárnőnek** és **Dr. Tóth Tamásnak**, hogy bevezettek a májbetegségek világába.

Köszönöm **Dr. Gerlei Zsuzsanna Tanárnőnek** és a transzplantációs munkacsoport többi tagjának, hogy segítettek a májátültetésen átesett betegek adatainak feldolgozásában.

Köszönettel tartozom **Dr. Birinyi Péternek**, aki fáradhatatlanul biztosítja a Wilson-kóros betegek gyógyszerellátását, akár új, magisztrális készítmények kidolgozásával is.

Köszönöm **Prof. Dr. Lakatos Péternek** és a genetikai laboratórium többi dolgozójának (a teljesség igénye nélkül: **Dr. Kósa János Pálnak, Dr. Balla Bernadettnek, Árvai Kristófnak, Szabóné Sinkovits Tündének** és **Keresztényi Györgyinek**), hogy munkám során oly sok segítséget nyújtottak.

Végül a legfontosabb: Köszönöm **Családomnak, Édesanyámnak, Édesapámnak, Húgomnak, Anikónak** és **Páromnak, Biankának** a türelmet, amivel viseltettek irántam a dolgozat megírása alatt, a nyugalmat, amit biztosítottak számomra, és a támogatást, amivel mindig átlendítettek a nehéz pontokon.

Legvégül szeretnék köszönetet mondani azoknak a **Wilson-kórban szenvedő betegeknek**, akik részt vettek a kutatásban, és akik segítettek a tanulmány elkészítése során.