

SEMMELWEIS EGYETEM
DOKTORI ISKOLA

Ph.D. értekezések

2692.

MIHÁLY ZSUZSANNA

Szív- és érrendszeri betegségek élettana és klinikuma
című program

Programvezető: Dr. Merkely Béla, egyetemi tanár

Témavezetők: Dr. Entz László, egyetemi tanár

A nyaki verőér szűkület áramlási modellezése és az in-sztent resztenózis vizsgálata

Doktori értekezés

Dr. Mihály Zsuzsanna

Semmelweis Egyetem
Elméleti és Transzlációs orvostudományok Doktori Iskola



Témavezető: Dr. Entz László, Ph.D., egyetemi tanár

Hivatalos bírálók: Dr. Nardai Sándor, Ph.D., egyetemi adjunktus
Dr. Gasz Balázs, Ph.D., egyetemi docens

Szigorlati bizottság elnöke: Dr. Bérczi Viktor, DSc., egyetemi tanár
Szigorlati bizottság tagjai: Dr. Wéber György, Ph.D., egyetemi tanár
Dr. Menyhei Gábor, Ph.D., egyetemi tanár

Budapest
2022

Tartalomjegyzék

Rövidítések jegyzéke	4
1. Bevezetés	6
1.1. Nyaki verőér szűkület	7
1.1.1. Előfordulása	8
1.1.2. Tünetek	8
1.1.3. Diagnosztika	9
1.1.4. Kezelés	12
1.1.5. Betegek követése	20
1.2. A lumen morfológia és áramlási paraméter modellezés hatásának vizsgálat	21
1.2.1. Lumen morfológia képződése és szegmentálása	22
1.2.2. Áramlási viszonyok carotis stenosis esetén	28
1.3. Nyaki verőér in-sztent resztenózisára hajlamosító tényezők és kezelésének vizsgálata	31
1.3.1. Etiológia és előfordulása	31
1.3.2. Klasszifikációja	32
1.3.3. Hajlamosító tényezők	33
1.3.4. Kezelés	34
2. Célkitűzések	35
3. Módszerek	36
3.1. Lumen morfológia és áramlási paraméter modellezés hatásának vizsgálata	36
3.1.1. Betegbevonás	37
3.1.2. Homogén betegcsoportok képzése	37
3.1.3. CTA képanyagból lumen szegmentálás	39
3.1.4. A szegmentált lumenek feldolgozása és kiértékelése	41
3.1.5. A szegmentált lumenek CFD analízise	42
3.2. In-sztent resztenózis kialakulására hajlamosító tényezők és kezelésének vizsgálata	43
3.2.1. Beteg beválasztás	43
3.2.2. Nyaki verőérszűkületet képező léziók leírása	45
3.2.3. Statisztikai kiértékelés:	46

4.	Eredmények	47
4.1.	Lumen morfológia és áramlási paraméter modellek hatásának vizsgálata	47
4.1.1.	Kvantitatív kiértékelés	47
4.1.2.	Kvalitatív kiértékelés	48
4.1.3.	Szegmentálási módszer hatásának vizsgálata	48
4.1.4.	Kalcifikáció hatásának vizsgálata	49
4.1.5.	Különböző szegmentálási módszerek hatása a CFD elemzésre	50
4.2.	In-szent resztenózis kialakulására hajlamosító tényezők és kezelésének vizsgálata	52
4.2.1.	Beteganyag leírása	53
4.2.2.	Primer nyaki verőérszűkület leírása	54
4.2.3.	Invazívan kezelt ISR-es esetek leírása	56
4.2.4.	Követés az első ISR invazív kezelése után	56
4.2.5.	Az ISR invazív ellátása után a betegek összehasonlítása a követés során kialakult visszatérő resztenózis vagy sztentelzáródás alapján	57
5.	Megbeszélés	58
5.1.	Nyaki verőérszűkület plakk morfológiájának és áramlási 3D modellek összevethetőségének vizsgálata	58
5.1.	In-szent resztenózis	62
6.	Következtetések	66
6.1.	A lumen morfológia és áramlási paraméter modellezés hatásának vizsgálat	66
6.2.	Nyaki verőér in-szent resztenózisára hajlamosító tényezők és kezelésének vizsgálata	66
7.	Összefoglalás	67
8.	Summary	68
9.	Irodalomjegyzék	69
10.	Saját publikációk jegyzéke	86
11.	Köszönetnyilvánítás	89

Rövidítések jegyzéke –

ACC: Artéria carotis communis

ACI: Artéria carotis interna

ACST: Asymptomatic Carotid Surgery Trial

ADDV: Átlag átmérő különbség a voxel függvényében ábrázolva

BMT: Best medical treatment; legjobb gyógyszeres kezelés

CAS: Carotis stent beültetés

CEA: Carotis endarteriectomia

CFD: Computational Fluid Dynamics, áramlási modellek

CIRSE: Cardiovascular and Interventional Radiological Society of Europe

CTA: Computed Tomography angiográfia

DEB: Drug eluting ballon, gyógyszerkibocsátó ballon

DSA: Digitális szubsztrakciós angiográfia

DUS: Duplex ultrahang

DWI: Diffusion weighted imaging; diffúzió gátolt képalkotás

ECM: Extracelluláris mátrix

ECST: European Carotid Surgery Trialists

EDV: End diastolic velocity; vég diasztolés áramlási sebesség

ESC: European Society of Cardiology

ESVS: European Society for Vascular Surgery

GALA: General anaesthesia versus local anaesthesia for carotid surgery

HU: Hounsfield Unit; Hounsfield egység

ISR: In-stent restenosis, in-sztent resztenózis

IPH: Intraplaque hemorrhage; plakk bevérzés

IQR: Interquartile range, interkvartilis tartomány

LRNC: Lipid rich necrotic core; lipid dús nekrotikus mag

MAÉT: Magyar Angiológiai és Érsebészeti Társaság

MRA: MR angiográfia

NIRS: Near infrared spectroscopy

NASCET: North American Symptomatic Carotid Endarterectomy Trial

MRI: Magnetic Resonance Imaging; MR képalkotás

PVS: Peak systolic velocity; csúcs szisztolés áramlási sebesség

TAG: Thombocita-aggregáció gátlás

TCAR: Transcarotid artery revascularisation

TCD: Transcranial Doppler

TIA: Tranziens ischaemiás attack

TaWSS: Time averaged wall shear stress; ciklus átlagolt csúszató feszültség

VACS: Veterans Affairs Cooperative Studies

VMTK: Vascular Modelling Toolkits

WSS: Wall shear stress; csúszató feszültség

1. Bevezetés

A nyaki verőérszűkület kialakulása során a mechanikusan legnagyobb csúsztatófeszültségnek kitett elágazásoknál (carotis villa) koleszterin-lerakódás – plakk – jön létre. A plakkok megrepedése révén a véráramba kerülő összetevők az agyi erekben embólusként sodródva, azok átmeneti vagy végleges elzáródásával neurológiai tüneteket okozhatnak. A neurológiai tünetekkel azonos módon az a. centralis retinae direkt embolizációja révén átmeneti vagy végleges látásvesztést is okozhat. A nyaki verőérszűkülethez köthető neurológiai események előrejelzése és célzott szekunder prevenciója révén a stroke és látásvesztés okozta potenciális életminőség-romlás megelőzhetővé válik. Azonban a jelenlegi magyar és nemzetközi iránymutatásokban megfogalmazott javaslatok nem tudnak biztosan nyilatkozni arra vonatkozóan, hogy a szűkület fokán és a beteg általános állapotán kívül milyen faktorok megléte vagy hiánya esetén [1] lehet célzottan tünetmentes nyaki verőérszűkület esetén invazív terápiás indikációt felállítani, függetlenül attól, hogy primer ateroszklerotikus vagy sztentbeültetést követően kialakuló, úgynevezett in-sztent resztenózis (ISR) az etiológiai faktor.

PhD disszertáció összefoglalja a nyaki verőéren kialakult plakk okozta lumenszűkület véráramlási paramétereket befolyásoló hatásának vizsgálatához végzett előkészítő tanulmányt. A téma jelentőségét adja, hogy megjelentek a rutinszerűen klinikumban használt CT angiographia (CTA) képanyag feldolgozásán alapuló, lumen szegmentációra alkalmas szoftverek, valamint az, hogy a 3D áramlási modellek (CFD Computational Fluid Dynamics) fejlődése lehetőséget ad összetett geometriájú érszakaszok vizsgálatára. Ezen két módszer potenciális összevetésével a képalkotó vizsgálattal instabilnak véleményezett plakk felszínre ható hemodinamikai hatások kiértékelhetővé válnak, ami egy új lehetőség a valóban instabil, lehetséges stroke veszélyt jelentő plakkok kimutatására. Azonban a különböző szoftverekkel különböző vizsgálók által közölt eredmények sok esetben ellentmondani látszanak egymásnak, amely magyarázható a szoftverek különbségeivel és a vizsgálók személye okozta hiba lehetőséggel. A két módszer összevetésével megsokszorozódik a nem szignifikáns eltérésekből összeadódó hiba lehetősége, így téves következtetések vonhatók le a szegmentált lumeneken végzett szimulációkat követően.

A disszertáció másik témája egy szűk, speciális betegcsoportnál, a visszatérő in-sztent resztenózisos pácienseknél, ennek az állapotnak a kialakulására hajlamosító tényezők és a lehetséges optimális invazív terápiás lehetőségek retrospektív vizsgálata. A nyaki verőérszűkület invazív endovaszkuláris kezelési módja a sztent beültetés a visszaszűkült szakaszra, azonban a sztentekben relatíve gyakori a visszatérő szűkület (resztenózis) kialakulása, amely azonban általában neurológiai tüneteket nem okoz. A legújabb irányelvek szerint elérhető legjobb gyógyszeres kezelés (BMT best medical treatment) elégséges a tünetmentes esetekben, azonban kevés információ van arról, milyen potenciális rizikófaktorok lehetnek a kiújuló szűkület vagy elzáródás hátterében. A neurológiai tüneteket okozó in-sztent resztenózis esetén javasolt az újbóli endovaszkuláris vagy nyitott sebészi ellátás az irányelvekben. Azonban a kis esetszám miatt kevés adat áll rendelkezésre az optimális kezeléstről, a beteganyagunkon leírt alkalmazott endovaszkuláris kezeléseket és a követés során észlelt újbóli resztenózis vagy sztentelzáródás alapján vontunk le következtetéseket.

1.1. Nyaki verőér szűkület

Az ateroszklerózis az egész szervezetre, generalizáltan kiterjedő betegség. Klinikai tünetei leggyakrabban a szív, az agy, a vese és az alsó végtagok vérellátási elégtelenségéből adódó, úgynevezett iszkémiás kórképekként jelentkeznek. Az érlemezés érinti mind a centrális, mind a perifériás artériákat. 2020-ban 65.922-en veszítették életüket a kardiovaszkuláris kórcsoportba tartozó betegségekben [2], azaz minden második elhunyt haláláért kardiovaszkuláris halálok tehető felelőssé hazánkban. A perifériás artériák közül kiemelt jelentőségű a nyaki verőerek ateroszklerotikus elváltozása. A kardiovaszkuláris mortalitás alcsoportját képező agyi érkatasztrófa, stroke előfordulása ugyan az utóbbi években csökkent, ám így is 2020-ban 11.722 halálozásért felelős [2].

A nyaki verőér elágazódás szűkülete az ateroszklerózis egyik típusos megjelenési formája. Az esetek többségében tünetmentes, véletlenszerűen végzett nyaki duplex UH vizsgálat során derül fény az elváltozásra. A nyaki verőér szűkület vagy akut elzáródás neurológiai tüneteket vagy hirtelen látásvesztést okozhat. Az összes stroke eset nagyjából 80-85%-a az iszkémiás stroke. A nagy kiterjedésű artériás érlemezés és főképp az

ACI (a. carotis interna) sztenóziisa felel az összes iszkémiás stroke mintegy 20%-áért. A hirtelen átmeneti vagy végleges látásromlás háttérében álló a. centralis retinae embolizáció előfordulása 0,32-2,9% között mozog, azonban az embólus etiológiájára vonatkozó pontos adatok nincsenek [3].

1.1.1. Előfordulása

A tünetmentes nyaki verőér szűkület előfordulása UH vizsgálat alapján a 60 év feletti korosztályban éri el a 2%-ot mind a férfiak, mind a nők körében, azonban a szignifikáns szűkület aránya férfiaknál 0,8%, míg nőknél 0,2% [4]. A nyaki verőér szűkület népesség szintű szűrővizsgálatát nem javasolják sem az európai, sem az amerikai érsebészeti irányelvben [5-6]. A célzott szűrővizsgálatokkal kapcsolatban is kritikus hangok jelentek meg a nemzetközi irodalomban. Egy nagy-britanniai tanulmány szerint a 60 év feletti alsóvégtagi verőérszűkület miatt klaudikációs panaszokkal érkező betegek nyaki duplex UH (DUS) szűrése esetén 143 beteg közül 20 esetében lenne szignifikáns intervenciót indikáló nyaki verőérszűkület, aminek ellátásával 1 betegnél előzhető meg a 10 éven belül bekövetkező stroke. Így az egy potenciális stroke esemény megelőzésének a költsége 88.300 euró lenne [7].

Az aszimptomatikus betegek körében a magas rizikójú plakkok esetén 7,3 neurológiai eseményt észleltek 100 esetből követés során, míg a nem magas rizikójú plakkok esetén 1,7 neurológiai esemény fordult elő, egy prospektív képalkotó vizsgálatokon alapuló meta-analízis szerint. Ezért javasolták a szűkület mértéke mellett magas rizikójú plakk morfológiai jelek széles körű vizsgálatát, hisz a rekonstrukciós beavatkozások előnyének és rizikójának mérlegelését az aszimptomatikus betegeknél jelentősen befolyásolhatja [8].

A magyar irányelv jelenleg carotis ellátási területének megfeleltethető neurológiai tünet vagy a. centralis retinae embolizáció esetén, valamint koronária bypass rekonstrukciós műtét előtt álló betegek kivizsgálása kapcsán javasol képalkotó vizsgálatot [9].

1.1.2. Tünetek

A nyaki verőér szűkület általában tünetmentes marad, ami az agyi keringés kollaterális rendszere a circulus arteriosus Willisii és az agyi erek autoregulációja miatt lehetséges. A szignifikáns, 70% feletti tünetmentes szűkület sok esetben más életminőséget rontó panaszok miatt indított kivizsgálás kapcsán mellékletként kerül felismerésre.

A tünetek kialakulása függ az elzáródott ér ellátási területétől, kollaterális keringéstől, valamint, hogy a beteg domináns vagy szubdomináns féltekéjét érintette-e az elzáródás. Domináns agyfélteke érintettsége esetén anozognózia, vizuális neglekt szindróma; bal agyfélteke érintettsége esetén afázia, alexia, anómia, agrafesztézia alakul ki. Az artéria cerebri media elzáródása az arcra és felső végtagra kiterjedő hemiparesist, hemihipesztéziát okozhat. A kapszula interna működés kiesése miatt kontralaterális spasztikus hemiplegia alakulhat ki. A thalamus vérrellátási zavara memória-, gondolkodás- és magatartászavart okozhat.

Tranziens iszkémiás attack (TIA) esetén a tünetek ugyanazok lehetnek, mint a stroke esetében, azonban legkésőbb 24 belül a tünetek teljesen megszűnnek. Más definíció szerint, a TIA a neurológiai működés olyan átmeneti zavara, melyet körülírt agyi, gerincvelői vagy retineális iszkémia okoz, akut infarktus létrejötte nélkül [10]. Ebből adódóan, a TIA aspecifikus tünetei miatt, annak diagnosztizálása és előfordulásának megítélése nehezebb.

TIA ekvivalens tünet az azonos oldali retineális funkcióvesztés amaurosis fugax. Átmeneti látáskiesést okoz az artéria ophtalmikába kerülő thrombus, ami általában hirtelen kialakuló, féloldali, reverzibilis vakságot okoz. Az artéria centrális retinébe sodródó mikroembólus perfúzió kiesést okoz a retinában. A szem vérrellátásának hiányában jelentkező tünet a hirtelen kialakuló, fájdalomtalan látásvesztés. Optikai koherencia tomográfiával (OCT) vizsgálva carotis sztenózis esetén csökkent a choroidea vastagsága, továbbá csökkent idegrostréteg-vastagságot is leírtak, mely csökkenés korrelált a nyaki verőér szűkület mértékével [11-13].

1.1.3. Diagnosztika

A duplex ultrahang (DUS) rendszerint az első vonalbeli képalkotási mód az alacsony költség és a széles hozzáférhetőség miatt. A CT-angiográfia (CTA) és az MR-angiográfia (MRA) előnye, hogy lehetőséget ad egyidejű képalkotásra az aortaívről, az aortából induló nagy erekről, a carotis bifurkációról, a disztális ACI-ről és az intrakraniális keringésről. A digitális szubsztrakciós angiográfia (DSA) előnye a CTA és MRA-val szemben, hogy a dinamikus vizsgálat során az áramlási dinamika és a kollaterálisok telődése is jól követhető. Amennyiben két non-invazív vizsgálmódszer ellentmondó adatokat szolgáltat, akkor DSA-vizsgálat javasolt a helyzet tisztázására [9].

1.1.3.1. Ultrahang

Az elsődleges diagnosztikai eszköz a non-invazív DUS [6]. Habár a duplex UH vizsgálat értékelését megnehezítik a súlyos plakk kalcifikációk, kanyargós lefutású erek, tandem léziók és a szubtotális sztenózisban kialakuló lassú intralumináris áramlás, ez az eljárás mégis megbízható információt szolgáltat, éppúgy a szűkület mértékéről, mint a plakk felszíni morfológiájáról [14]. A DUS esetén az áramlási sebesség a PSV (peak systolic velocity, csúcs szisztolés áramlási sebesség) és EDV (end diastolic velocity, végdiasztolés áramlási sebesség) korrekt lemérése esetén következtethetünk a szűkület mértékére. Amennyiben az ACI (artéria carotis interna) legnagyobb szűkületének szintjében mért PSV értéke nagyobb vagy egyenlő 130 cm/s sebességgel, akkor 50%-nál nagyobb szűkületet jelez, míg 230 cm/s-nál nagyobb áramlási sebesség érték szignifikáns szűkületet jelez [15]. Az 1. táblázat foglalja össze a különböző sebességértékek és azok hányadosa alapján várható szűkület nagyságát NASCET (North American Symptomatic Carotid Endarterectomy Trial) alapján CTA-val mérthez képest [16].

Táblázat 1.: A NASCET szerinti nyaki verőér szűkület esetén UH-val mérhető sebesség változások [15-16]. PSV: peak systolic velocity, csúcs szisztolés áramlási sebesség; EDV: end diastolic velocity, végdiasztolés áramlási sebesség; ICA: a. carotis interna CCA: a. carotis communis NASCET: North American Symptomatic Carotid Endarterectomy Trial

Szűkület % NASCET szerint	PSV (cm/s) ICA	EDV (cm/s) ICA	PSV_{ica}/PSV_{cca}
<50	110-130	<40	<2
50-59	>130	<40	2-4
60-69		40-110	
70-79	>230	>100	>4
80-89			
90>	>400		>5
Preokklúzió	minimális (string) áramlás	minimális (string) áramlás	változó
Elzáródás	nincs áramlás	nincs áramlás	nincs áramlás

A plakkvastagság mérésre használt legegyszerűbb és legelterjedtebb módszer a DUS, azonban kalcifikáció esetén hangárnyék miatt plakk volumetria korlátozottan kivitelezhető. Kontrasztanyag UH vizsgálat esetén a neovaszularizáció és a plakkfelszíni fekély jól vizsgálható. UH vizsgálatnál echoszegény és echogazdag plakkok

különíthetőek jól el, azonban a plakk komponensek elkülönítése (IPH (Intraplaque haemorrhage, plakk bevérzés) és LRNC (lipid rich necrotic core, zsírdús nekrotikus mag) között különbség, valamint kalcifikáció lemérése nem lehetséges [14].

1.1.3.2.CTA

A magyar ajánlás szerint amennyiben a nyaki verőér duplex UH lelet olyan sztenózisra derít fényt, melynél a rekonstrukció bármely formája szóba jön, a beavatkozás előtt az agyszövet állapotának vizsgálatára CTA vagy MRI végzendő a néma infarktusok kizárására, a carotisz szifon vagy intrakraniális erek esetleges további (esetleg multiplex) sztenózisának diagnosztizálására [9].

Az ACI és az ACC szűkület meghatározására két elfogadott számítási mód létezik, melyeket két nagy multicentrikus klinikai tanulmányban definiáltak. Az European Carotid Surgery Trial (ECST) által meghatározott definícióban ezt az ACI eredeti átmérőjéből (lumen+teljes falvastagság) vonjuk ki a legszűkebb lumen keresztmetszetet, majd ugyanabban a szintben a ACI lumen és fal mérethez viszonyított hányadost számoljuk ki [17]. A North American Symptomatic Carotid Endarterectomy Trial (NASCET) számítás szerint ezt a legkisebb reziduális átmérőt a disztális, ép ACI szakaszból kivonva az ép szakaszhoz viszonyítjuk [16]. A két mérési módszer közül a NASCET az elterjedtebb.

CTA részletes információt nyújt az erek lefutásáról, lumenéről, esetleges szűkületéről, tágulatáról, érfali meszesedésről, sérülésekről, valamint az ereket körülvevő egyéb szövetekről, normális és kóros struktúrákról (vérzés, tályog stb.), valamint nagy pontossággal azonosítja az érfalban lévő meszesedéseket [18]. A 64 szeletes multidetektoros vagy az ennél magasabb technikai minőségű CT készülékek esetén a nyaki verőér plakk összetevők vizsgálata lehetséges, bár a kalcifikáció felülbecsülheti a plakk volument, az IPH és a LRNC elkülönítése szoftveresen lehetséges csak, de a plakk felszíni ulceráció megítélésében jobb, hiszen meghaladja a MR felbontását [14].

1.1.3.3. MR

MR-angiográfia megjeleníti az agyi ereket, illetve az erekben áramló vért. Két fő módszere ismert: a time-of-flight és a fáziskontraszt-technika. A time-of-flight (TOF) metódus az artériákban áramló vért ábrázolja kontrasztanyag adása nélkül, csupán a vér

elmozdulásából adódó MR jeleket kihasználva. A kontrasztanyag MR vizsgálat (MRA) nagyobb pontossággal rendelkezik, mint a nem kontrasztanyag technikák például a TOF, de előbbiekhöz szükség van paramágneses kontrasztanyag, például gadolínium beadására.

Az MR képalkotás hajlamos a carotis sztenózis mértékének túlbecslésére. A 70–99%-os sztenózis diagnosztizálására alkalmazott TOF szekvencia érzékenysége és specificitása megegyezik a DUS képalkotással (88%, illetve 84%) [18]. Az MRA a sztenózis méretének túlbecslése révén megnehezíti a közepes (50–69%) és a súlyos sztenózis megkülönböztetését. Az MR a lágyrészek, így az ateroszklerotikus nem kalcifikált plakk szerkezetének az elemzésére a legjobb képalkotó modalitás. A kontrasztanyag MR-rel jól vizsgálható a neovaszkularizáció és a plakk inflammáció, plakk ulceráció, fibrotikus sapka vastagsága, továbbá az IPH és az LRNC elkülönítés is lehetséges. Ezt a képalkotó módszert javasolják a plakk morfológiai vizsgálatára gyógyszeres hosszmetzeti klinikai vizsgálatok során [14].

1.1.4. Kezelés

A szignifikáns, azaz 70% feletti ACI sztenózis revaszkularizációs terápiája bizonyítottan csökkenti a stroke kockázatát. Azonban a rekonstrukciós eljárás perioperatív stroke rizikója megközelítőleg 1-2% az erre specializálódott érsebészeti centrumokban [6]. A szignifikáns szűkületű, tünetmentes és tünetes betegpopuláció stroke rizikójában eltérések mutatkoznak. Amíg az aszimptomatikus betegek esetében 0,5% az éves, addig a szimptomatikus betegek esetében 32% a 12 héten belüli rizikója az új neurológiai esemény kialakulásának [19].

A magyarországi protokoll és az európai irányelv alapján javasolt a 6 hónapon belüli tünetes (azonos oldali látásvesztés, ellenoldali plégia, parézis és afázia) betegek 70% feletti nyaki verőér szűkületének 2 héten belüli rekonstrukciója. Jelenleg is napirenden lévő téma az érsebészek körében a szimptomatikus betegek sürgős rekonstrukciójának pontos időzítése (48 órán belül versus a 2. és a 14. nap között). A magyar és az Európai Érsebészeti Társaság (ESVS European Society for Vascular Surgery) irányelvben nemzetközi klinikai vizsgálatok által igazolt, I. osztályú A szintű evidencia alapján javasolják a sürgető revaszkularizációt szekunder stroke-prevenció céljából a releváns oldali neurológiai tüneteket, vagy azonos oldali átmeneti, illetve végleges látásvesztést okozó nyaki verőérszűkület esetén [6, 9]. A sürgető műtét pontos időpontjáról azonban

nem fogalmaz meg ajánlást az ESVS sem. A Society for Vascular Surgery (SVS Amerikai Érsebészeti Társaság) 2021-ben megjelent legújabb irányelvében a 48 órán túli 14 napon belüli nyitott rekonstrukciót ajánlják 1-es osztályú és B evidencia szinten [5]. Tüneteket okozó nyaki verőérszűkület esetén a beavatkozás indikációja egyértelmű, azonban az időzítés és a beavatkozás típusa (nyitott műtét vagy sztent implantáció) minden betegnél individuálisan az anatómiának, az agyi iszkémia kiterjedésének, az anamnesztikus adatoknak (nyaki besugárzás, korábbi nyaki verőér-műtét) és a kardiovaszkuláris rizikó státuszának a figyelembevételével multidiszciplináris team döntése kell, hogy legyen hazánkban [1].

A tünetmentes esetekben magyar és európai irányelvek csak a magas stroke rizikójú betegeknél javasolják a műtéti beavatkozást [6, 9]. Viszont jelenleg nincs elfogadott képző módszer, amely biztonsággal előre jelezné a potenciálisan nagyobb cerebrális iszkémia esélyét. Jelentős eltéréseket mutat az a tanulmány, amely a különböző országok nyaki verőérszűkület-ellátásának gyakorlatát hasonlította össze az aszimptomatikus és szimptomatikus betegek kezelésében [1]. A tünetmentes, incidentálisan felfedezett, 70% feletti (CTA-val vagy MRA-val igazolt) szűkület esetén – amennyiben társbetegségek miatt nem emelkedett a perioperatív rizikó – elsősorban elektív sebészi nyakiverőér-rekonstrukció, míg emelkedett kockázat esetén sztentimplantációt vagy optimális gyógyszeres kezelést javasolt hazánkban [9]. A 2021-ben megjelent amerikai ajánlás alacsony műtéti rizikó esetén nyitott rekonstrukciót és BMT-t javasolja a csak BMT terápiával szemben I. szintű B osztályú ajánlasként [5].

A 2. táblázat foglalja össze a ESCT, NASCET és VACS vizsgálatok adatai alapján a tünetes betegeknél végzett nyitott rekonstrukciós műtéték rizikócsökkentő hatását a csak BMT-vel szemben [16-17, 20].

Táblázat 2.: Szimptomatikus betegek esetében végzett randomizált klinikai vizsgálatok összehasonlítása a csak BMT (legjobb gyógyszeres kezelés) és a nyitott rekonstrukciós érműtétek (CEA) rizikócsökkentő hatását [16-17, 20]. BMT: best medical treatment, CEA: carotis endarteriektomia, NASCET: North American Symptomatic Carotid Endarterectomy Trial, ECST: European Carotid Surgery Trialists

Sztenózis foka (NASCET)	n	5 éves stroke rizikó (perioperatív stroke-kal együtt)		5 éves abszolút rizikó-csökkentés	Relatív rizikó-csökkentés 5 év alatt	Rizikócsökkentés hez szükséges kezelendő betegszám
		CEA + BMT	BMT			
0–30%	1746	18,4%	15,7%	– 2,7%	Nincsen haszon	Nincsen haszon
30–49%	1429	22,8%	25,5%	+ 2,7%	Nincsen haszon	Nincsen haszon
50–69%	1549	20,0%	27,8%	+ 7,8%	28%	13%
70–99%	1095	17,1%	32,7%	+ 15,6%	48%	6%
Preokklúzió	262	22,4%	22,3%	– 0,1%	Nincsen haszon	Nincsen haszon

Mivel tünetmentes betegeknél a beavatkozás stroke-rizikója és az 5 éven belüli stroke-prevenció között elenyésző a különbség, az egyes szakterületek és országok között a terápiás javaslatok terén eltérések mutatkoznak. A legnagyobb különbségek az egyes szakterületek által javasolt indikációt és kontraindikációt jelentő állapotok esetén figyelhetők meg, amelyek háttérben sokszor az eltérően definiált vagy nem is definiált fogalmak bújnak meg [1], valamint a különböző multicentrikus vizsgálatok eredményeinek eltérő interpretációja. Az ACST (Asymptomatic Carotid Surgery Trial) vizsgálat 3120 aszimptomatikus beteget randomizált, akinél elektíven CEA-t végeztek, vagy nem történt beavatkozás. Az 5 éves rizikó a két csoport között 4,1% és 10,0% az összes stroke esetet figyelembevéve. A perioperatív események és stroke-ok számát kombinálva a nettó 5 éves rizikó 6,9% CEA vs BMT 10,9%, a 10 éves rizikó 13,4% és 17,9% volt [21].

1.1.4.1. Gyógyszeres terápia

A gyógyszeres kezelés célpontja az ateroszklerózis folyamatának lelassítása/ megállítása és a plakk stabilizálása, illetve az embolizáció rizikójának csökkentése. A jelenleg elérhető legjobb gyógyszeres kezelés (BMT- best medical treatment) a trombocita-aggregáció gátló (TAG) és lipidszint csökkentő gyógyszeres kezelés [6]. A kísérő betegségek hipertónia és diabetes megfelelő kezelése mellett cél a befolyásolható rizikófaktorok az életmód és dohányzási szokások megváltoztatása. Sajnos nyaki verőérszűkület esetén a betegek adherenciája a terápiához alacsony, így a nagy klinikai vizsgálatok alapján elvárthoz képest alacsonyabb a gyógyszeres terápia hatékonysága ebben a populációban [22].

Az ESVS irányelv aszpirin 75-325 mg napi bevitelét javasolja kardiovaszkuláris profilaxisként, klopido-rel aszpirin intolerancia esetén jön szóba. A magyar ajánlás szerint perioperatív TAG kezelés CAS esetén kettős antitrombotikus terápiát igényel, amely aszpirint és klopido-relt egyaránt kell tartalmazzon. A terápia bevezetése legalább három nappal meg kell, hogy előzze a tervezett intervenciót, és legalább egy hónapig kell fenntartani a kettős trombocita-aggregáció gátlást. Az aszpirin terápiának életfogytig kell tartania [9].

A magyar ajánlás szerint a cél LDL szint <100 mg/dl, e felett sztatin terápia indítása szükséges [9]. Az ACST vizsgálatban a tünetmentes betegeknek, akik lipidszint csökkentő terápiában részesültek, a 10 éves stroke és a halálozási kockázata 13,4%, azonban a sztatin nem szedő betegeknél a 10 éves stroke-kockázat 24,1% volt [21]. CEA vagy CAS előtt ajánlott elkezdni a sztatin terápiát és a perioperatív időszakban is fenntartani, mert a műtét előtt elkezdett terápia a 30 napon belül bekövetkező halál és stroke kockázatának jelentős csökkenésével jár [23-25].

A magyar irányelv szerint a cél vérnyomás érték a nyaki verőér szűkületes betegeknél a <140/80 Hgmm és szívritmus 60–80/perc között, e felett béta-blokkoló adása javasolt [9]. Minden 10 Hgmm vérnyomás emelkedés 30–45%-kal növeli a stroke kockázatát. A vérnyomás 10 Hgmm-es csökkentése a hipertóniás betegek körében 33%-kal csökkenti a stroke kockázatát [25-26]. A vérnyomás fiziológiás tartományhoz való közelítése a

carotis pulzusnyomás csökkenéséhez vezet, amely a carotis intima-média vastagságának regresszióját idézi elő [27].

Diabetes mellitus betegség emelkedett carotis sztenózis előfordulással jár együtt [4]. Cukorbetegség mind tünetes és tünetmentes ACI sztenózisban szenvedő betegeknél megkétszerezi a stroke előfordulását [28]. Aszimptomatikus és szimptomatikus cukorbetegség esetén szigorú glikémiás kontroll ajánlott az európai irányelvben [6]. A korábbi amerikai irányelv konkrétan fogalmaz cukorbetegség körében normoglikémiás szintre kell törekedni (célzott hemoglobín A1C érték kisebb legyen, mint 7%), a mikro- és a makrovaszkuláris komplikációk csökkentése érdekében [26].

A dohányzás szignifikánsan emeli az artéria carotis interna 50%-nál nagyobb szűkületének előfordulási gyakoriságát [4]. Emellett fokozza az ateroszklerotikus plakkok progresszióját és az iszkémiás stroke kockázatának szignifikáns növekedésével társul [29]. Mérsékelt testmozgás az iszkémiás stroke-ok 25%-os relatív kockázat csökkenésével jár [30]. A testmozgás csökkenti az obezitást, a vérnyomást, emeli az agy vérrellátását, oxigenizációját. A rendszeres izommunka csökkenti a vércukor- és a vérzsír értékeket. Az európai irányelv útmutatása szerint egészséges életmód, dohányzás abbahagyása és fizikai aktivitás mindenképpen indokolt nyaki verőér szűkület esetén [6].

1.1.4.2. Nyitott műtéti rekonstrukció

A 70-99%-os nyaki verőér szűkület nyitott rekonstrukciója ajánlott a carotis ellátási területhez tartozó 6 hónapon belüli neurológiai tünetek esetén az ESVS IA szintű ajánlása alapján. 50-60%-os szűkület esetén IIA szintű az ajánlás, továbbá tünetmentes betegeknél is IIA szintű ajánlás a nyitott rekonstrukció, amennyiben magas rizikó igazolható egy vagy több kiegészítő paraméter alapján [6]. A legújabb amerikai irányelv egyértelműen a nyitott műtétet javasolja a transzfemorális CAS-sal szemben [5]. A perioperatív stroke rizikónak tünetmentes betegeknél 3% alatt, tünetes betegeknél 6% alatt kell lennie [9].

Műtét technika

Az endarterektómia során az elzáródott éren hosszanti arteriotómiát követően az ateroszklerotikus plakk eltávolításra kerül. Hagyományos endarterektómia műtét során végzett hosszanti arteriotómia zárásánál direkt varratot nem javasolnak az irányelvek

[6,9]. Ér gyógyulása primer zárás után a lumen beszűkülésével járhat, ami a tromboembolizációt okozhat és így a stroke rizikóját növeli. Folt plasztikának az alkalmazása szignifikánsan csökkentette az azonos oldali stroke előfordulását [31-32]. Rutin folt plasztika vagy everziós endarterektómia használata ajánlott, primer zárás helyett [6].

Carotis everziós endarterectomia (CEA) a leggyakrabban alkalmazott műtéti eljárás artéria carotis interna desobliterációjára. A CEA során az ACI az eredésénél levágásra kerül az ACC-ról. Az ACI adventiciáját kesztyűujj kifordításához hasonlóan leválasztjuk az ateroszklerotikus plakkrendszerrel. A plakk eltávolítás és a carotis bifurkáció dezobliterációja után az ACI-t visszavarrjuk az ACC-ra. Előnye a módszernek, hogy idegen anyag nem kerül beültetésre. Az everziós vagy a foltal történő zárás választását az operátórra bízta a ESVS irányelve Európában [6].

Shunt használat tekintetében minden irányelv az operátórra bízta a döntést, sem támogató sem tiltó jellegű javaslatok nincsenek evidencia hiányában [6, 9]. Több neurológiai monitoring módszer áll rendelkezésre a szelektív shunt használat eldöntésére. Lokál érzéstelenített éber betegek intraoperatív neurológiai vizsgálata és megfigyelése számít a gold standard módszernek. Általános anesztéziában altatott betegek neuromonitoring vizsgálatára alkalmas a transzkraniális Doppler (TCD), az elektroencefalográfia, a háttérnyomás mérés és az infravörös közeli spektroszkópia (near infrared spectroscopy, NIRS).

Az intraoperatív anesztézia esetén a magyar irányelv a GALA (General anaesthesia versus local anaesthesia for carotid surgery) vizsgálat eredményeire hivatkozva (ahol nem találtak a két módszer között szignifikáns különbséget a végpontok elemzése során) mind a lokoregionális mind az általános anesztéziát IA szinten ajánlja [9, 33]

1.1.4.3. Szent beültetés

A nyitott műtét alternatívája a kevésbé invazív artériás szúrásból elvégezhető nyaki verőér sztent beültetése nagy betegforgalmú centrumban kerülhet elvégzésre. Ajánlott a kettős TAG kezelés elindítása aspirinnal (kezdetben 300 mg, legfeljebb 14 napig, ezt követően naponta 75 mg) és klopido-grellel (napi 75 mg) a CAS előtt 3 nappal. Az aspirin és a klopido-grel alkalmazást legalább egy hónapig folytatni kell [6, 9].

Szimptomatikus betegekben 70%-nál nagyobb szűkület esetében CAS végezhető CEA alternatívájaként. CAS javasolt a CEA-val szemben minden olyan szimptomatikus betegnél, ahol a szűkület súlyossága 70%-nál nagyobb és a betegnél korábban nyaki műtét, tracheosztómia, irradiáció, vagy egyéb károsodás okozta szöveti fibrózis, resztenózis áll fenn [9]. CAS javasolt a CEA-val szemben azoknál a szimptomatikus betegeknél is (70%-nál nagyobb szűkület), akiknél súlyos kardiopulmonális megbetegedés áll fenn.

Táblázat 3.: Randomizált klinikai vizsgálatokban szimptomatikus betegeknél a CEA és CAS-t követő 30 napos mortalitási és stroke rizikó összehasonlítása [34-37]. CEA: carotis endarteriectomia, CAS: carotis sztentelés

30 napos stroke rizikó	EVA-3S		SPACE		ICSS		CREST	
	CEA n = 262	CAS n = 261	CEA n = 589	CAS n = 607	CEA n = 857	CAS n = 853	CEA n = 653	CAS n = 668
Halálozás	1,2%	0,8%	0,9%	1,0%	0,8%	2,3%		
Stroke	3,5%	9,2%	6,2%	7,2%	4,1%	7,7%	3,2%	5,5%
Maradvány tünetekkel járó stroke	0,4%	2,7%	2,9%	4,1%	2,3%	2,0%	0,9%	1,2%
Halálozás/stroke	3,9%	9,6%	6,5%	7,4%	4,7%	8,5%	3,2%	6,0%
Halálozás/maradvány tünetekkel járó stroke	1,5%	3,4%	3,8%	5,1%	3,2%	4,0%		

Míg a néhány évvel korábbi európai irányelv nagy műtéti rizikó, illetve bizonyos anatómiai állapot vagy anamnesztikus adat esetén a CAS-t a nyitott műtét alternatívájaként ajánlja [6], a legújabb amerikai ajánlás mind a tünetes mind a tünetmentes esetekben nyitott műtétet javasolt a transzfemorális CAS-sal szemben [5]. A TCAR (transcarotid artery revascularisation) új módszerét a magas nyitott műtéti rizikó

esetén a nyitott műtétnél és a transzfemorális CAS-nál optimálisabb beavatkozásnak ítélte meg az új amerikai irányelv [5]. A 3. táblázat foglalja össze a nagy klinikai vizsgálatokban a beavatkozás utáni 30 napos stroke és halál rizikóját a CAS és CEA összehasonlításában. A 4. táblázatban ugyanezen adatok összevetése során a nyitott műtét összességében jobb eredményeket mutat.

Táblázat 4.: A 30 napos stroke és halálozás rizikójának összevetése nyitott műtét és CAS között szimptomatikus betegek esetében randomizált klinikai vizsgálatok eredményei alapján [35, 38-40].
CEA:carotis endarteriectomia CAS: carotis stent beültetés

	CEA	CAS	RR
	esemény/beteg szám	esemény/beteg szám	95%-os konfidencia intervallum mellett
Eckstein (2008)	39/589	45/607	0,89 (0,59-1,35)
Ederle (2010)	25/253	25/251	0,99 (0,59-1,68)
Featherstone (2016)	28/821	61/828	0,46 (0,30-0,72)
Howard (2011)	21/653	40/668	0,54 (0,32-0,90)

A tünetmentes betegek körében több, mint egy évtizeden át futó ACST-2 klinikai vizsgálat legfrissebb előzetes eredményei alapján a CAS és a CEA között sem a periprocedurális halálozásban és neurológiai események előfordulásában, sem az 5 éves beavatkozás utáni stroke rizikóban nem találtak különbséget [41]. Bár várhatóan további alcsoport analízisek megjelenése árnyalhatja a képet.

Beavatkozás

Lokális érzéstelenítést követően az éber betegnél a katétert az a. femoralison, vagy a. radialison keresztül Seldinger-technikával vezetjük be. A szűkült szakaszba öntáguló fémsztentet tesznek a lumen tágítására és nyitvatartására. Az éren belüli angioplasztikának az egyik hátrányos következménye, hogy a manipuláció során magukkal a műszerekkel a plakkok felszínéről a sebész lesodorhat kisebb plakk darabokat vagy thrombotikus felrakódásokat, ami a mögöttes erekben thrombo-embolizációt okoz.

Az operatív embolizáció elkerülése érdekében a műtétet filter védelemben lehet végezni. A filter felfogja a leszakadó thrombusokat és megakadályozza a végartériákba való sodródásukat. A beavatkozás végén a filter eltávolításra kerül a felfogott

embólusokkal együtt. A filterek alkalmazásának szükségességéről nincsen jelenleg konszenzus, így kötelező alkalmazása nem javasolt az irányelvekben [6, 9].

Szent behelyezés módosított módszere a TCAR (Transcarotid Artery Revascularization), amelynek előnye, hogy a felvezetés a carotison keresztül történik így az aortaívből történő embolizáció teljes egészében kikerülhető, ennek köszönhető, hogy a korai vizsgálatokban a beavatkozást követően MR vizsgálaton a friss DWI (diffusion weighted imaging) léziók száma a nyitott műtéttől nem tért el, a konvencionális CAS-nál sokkal alacsonyabb volt [42].

1.1.5. Betegek követése

A 2020-ban frissített magyar ajánlás szerint CAS, vagy CEA után indokolt az azonos oldali, illetve ellenoldali nyaki DUS vizsgálattal való követése carotis rekonstrukció után egy és hat hónap múlva, majd egy, illetve két év múlva. Egy 2002-es holland tanulmány szerint az DUS követése a beavatkozáson átesett betegnél csak a költségeket növelte, a minőségben eltöltött életévet nem, ezért költséghatékonysági szempontból nem ajánlották, hanem helyette a tünetek esetén javasolták az Duplex UH követést [43].

Amennyiben a carotis rekonstrukció után 1-2 hónapon belül észlelnék a rekonstrukció területén szűkületet, azt inkább reziduális szűkületnek lehet nevezni. A resztenózis a sztenózis újbóli kialakulása, ami szűkíti az ereket és csökkent véráramláshoz vezet. A neointimális hiperpláziából eredő visszaszűkülés általában 3-6 hónappal a rekonstrukció után szokott kezdődni. Amennyiben a beavatkozás után 2 évvel észlelnék visszaszűkülést, az feltehetően ateroszklerotikus eredetű.

1.2. A lumen morfológia és áramlási paraméter modellezés hatásának vizsgálat

A jelenlegi irányelvekben elsősorban a nyaki verőér százalékos szűkületének foka befolyásolja a terápia választást [5-6]. A tünetmentes betegek esetében 70%-os szignifikáns szűkület esetén magas stroke rizikónál javasolt invazív beavatkozás. Az európai irányelv megemlíti, hogy magas stroke rizikó merülhet fel a koponya CT-n, vagy MR-en leírt néma iszkémiás lézió, a szűkület progressziója, nagy plakk terület, nagy echoszegény plakk esetén, valamint UH-n echolucens plakk, MR-rel igazolt IPH, csökkent cerebrovaszkuláris rezerv kapacitás és TCD-n leírt spontán embolizáció esetén [6]. Azonban az ilyen irányú vizsgálatok egyike sem javasolt evidencia szinten a nyaki verőérszűkület kivizsgálása során a klinikai rutin részeként. Arra sincsen sem iránymutatás, sem konszenzus, hogy milyen képalkotó módszer élvez összességében elsőbbséget a plakk morfológia és összetevők vizsgálatában. Az egyes plakk morfológiai jellemzők egy-egy vizsgáló módszer révén nyert adataival pontos rizikó becslés nem adható, ilyen jellegű klinikai és plakk morfológiai vagy hemodinamikai vizsgálatok eredményeit komplexen vizsgáló és értékelő tanulmány nem született. Jelenleg csak viszonylag kis esetszámú kutatási célú klinikai vizsgálat eredményei állnak rendelkezésre [44-53] klinikai rutinban használható nagy beteganyagból nyert adatok még váratnak magukra.

A koszorúerek esetében már bizonyított, hogy magas rizikójú plakk tulajdonságok az emelkedett csúsztatófeszültséggel (WSS wall shear stress) hozhatók összefüggésbe [54]. A nyaki verőér plakkok esetében is készültek már ilyen irányú esetbemutató publikációk [55-56]. A csúsztatófeszültség (WSS) szerepe a gyors plakk progresszióban és a kiterjedt remodellingben még nem tisztázott. Egyes közlemények alapján az alacsony, mások szerint az oszcilláló csúsztatófeszültség lehet a plakk vulnerabilitás indikátora [57].

1.2.1. Lumen morfológia képkalkotása és szegmentálása

A különböző képkalkotó módszerek erősségeit és gyengeségeit a nyaki verőér szűkület plakk diagnosztikájában az 5. táblázat foglalja össze. Egy 2020-ban publikált összefoglaló közleményben magas rizikót jelentő plakkok képkalkotó diagnosztikai prospektív vizsgálatait alapján a leggyakrabban előforduló morfológiák a neovaszkularizáció, az echoszegény plakkok és az LRNC [9].

Táblázat 5.: A nyaki verőér szűkület plakk morfológiájának vizsgálatában alkalmazott különböző képkalkotó modalitások erősségeinek összefoglalója [14].

	Plakk bevezés (IPH)	Lipid dús nekrotikus mag (LRNC)	Neovaszkularizáció	Plakk vastagság és volumetria	Plakk felszíni morfológia (ulceráció)
CTA	IPH és a LRNC nehezen különíthető el egymástól, de a többi plakk komponens jól megítélhető		Pre és poszt-kontrasztos képeket igényel napi rutinban nem használt	Kalcifikáció esetén túl becsülhető	Legjobb felbontású vizsgálo módszer
MR	Legjobb vizsgálati módszer	T1 súlyozott vizsgálható	szekvenciákkal jól	LRNC nagy aránya esetében túlbecsülhető	Kontrasztanyag MR-rel jól vizsgálható
UH	Echogazdag és echoszegény plakkokat különít el, azonban az IPH-t és LRNC-t nem.		Kontrasztanyag UH-val jól vizsgálható	3D UH-val jól vizsgálható, kalcifikáció hangárnyéket okozhat	Kontrasztanyag UH-val jól vizsgálható

A Slicer program általános felhasználású orvosi képfeldolgozó ingyenes elérésű program (3D Slicer, version 4.10.2. Kitware Inc., New York). A DICOM formátumú képkalkotó diagnosztikai vizsgálat során nyert képanyag feldolgozása azonban csak manuálisan minden egyes szeleten egyesével kijelölve lehetséges. A programon belül a kontrasztintenzitás beállítására van lehetőség, egyéni preferencia alapján alapfokú programozási jártasság mellett lehetőség van egyéni preferencia beállítások megadásával szemi-automatikus szegmentálásra is. A szegmentált anatómiai struktúrák vizuális megjelenítésén túl kvantitatív összehasonlításra ad lehetőséget [58].

1.2.1.1.UH

A nyaki verőér Uh diagnosztikájában is megjelentek az mesterséges intelligencián alapuló szoftver. Az AtheroEdge™ rendszer célja a gyorsabb UH vizsgálat, amelyhez az automatikus intima-media távolság és teljes plakk area mérést tesz lehetővé. A rendszert validáló cikk nagyon erős korrelációt mutatott a program által mért értékek és a referencia értékek között [59], azonban még kereskedelmi forgalomban nem kapható. Plakk analízisre alkalmas UH alapú szoftver nem elérhető jelenleg. Tekintve, hogy kalcifikáció erősen korlátozó tényezője az UH plakk analízisnek, így klinikai elterjedése nem várható, hisz a vizsgálatok relatíve szubjektívek, nem automatizálhatóak és az esetek jelentős részében korlátozottan alkalmazható ez a képalkotási módszer szignifikáns szűkület esetén.

1.2.1.2.MR

VesselMASS szoftvert a Leiden University Medical Center fejlesztette MR alapú nyaki verőér szemiautomata szegmentálásra [60-61], jelenleg kereskedelmi forgalomban nem elérhető a szoftver. A szegmentáláshoz 1.5T GE gépen végezték gadoliniumos kontrasztanyag adással vizsgálatokat, amelyek felvételezési ideje kicsit kevesebb, mint 1 órát vett igényben, mivel TOF és Black blood MRI szekvenciákat is alkalmaztak. A vizsgálatban a pre- és posztkontrasztos 8 szelet került részletes szoftveres feldolgozásra [61]. Az 1769 elvégzett MR vizsgálatból 76 betegnél volt 50% feletti nyaki verőér szűkület és 61 betegnél ismételték meg az MR vizsgálatot. Eredményeik alapján a leolvasó vizsgálók közötti variabilitásban volt jelentős eltérés, a betegeknél végzett ismételt vizsgálatok között nem volt jelentős eltérés [61]. Ugyanennek a prospektív epidemiológiai vizsgálatnak a kiértékelése során a MR vizsgálaton az ismert nyaki verőér szűkület fokával és a lumen area szűkületének mértékén kívül a kvantifikált zsíros mag (lipid core) mennyiségének emelkedésével korrelált a kardiovaszkuláris események előfordulásával [62].

Az MR alapú ateroszklerotikus plakk analízisre alkalmazott szoftveres megoldás a Quantitative Vascular Analysis System [63] és a Morphology-Enhanced Probabilistic Plaque Segmentation [64], egy-egy közlemény született a módszerekkel, azonban egyik alkalmazása sem terjedt el még tudományos publikációk terén sem széles körben.

1.2.1.3. CTA

CT angiographia I osztályú A szintű ajánlással javasolt képalkotó eljárás a nyaki verőérszűkület megítélésére [65]. A CTA előnye a könnyű hozzáférhetőség a napi klinikai rutinban, a magas képi felbontás segítségével elérhető artériás ábrázolás, jól beállított klinikai protokollok, rövid felvételezési idő miatti alacsony mozgási műtermék aránya [66], továbbá, hogy az utómunkálatokhoz alkalmazott speciális szoftverekkel a plakk komponensek elkülönítésére is lehetőséget ad [67].

Az ateroszklerotikus plakkok volumen mérése és ulceráció kimutatására a CTA vizsgálat jól alkalmazható. Ezenfelül CTA képek alapján a kalcifikáció azonosítás is jó hatásfokú pre- és posztkontrasztos felvételek elvégzése esetén. Az úgynevezett lágy plakk összetevők azonosítása azonban problémás az átfedő Hounsfield egységek (HU) miatt, így a fibrotikus sapka elkülönítése nem lehetséges, és a nagyfokú kalcifikáció esetén a szűkület foka is túlbecsülhető a CTA képalkotással [14]. Arna van Engelen és munkatársainak publikációja alapján hisztopatológiai eredményekkel összevetve a carotis artériából származó plakkok összetételének megállapítása során MR-rel nagy pontossággal meghatározható a fibrotikus komponens és a lipid-gazdag nekrotikus komponens aránya, viszont kevésbé pontos a kalcifikáció mértékének kimutatása. Ezzel szemben a CTA-val történt összevetés jobb becslést ad a kalcifikált plakk térfogatról, azonban a fibrotikus szövet és lipid-gazdag nekrotikus komponens differenciálása a Hounsfield értékek nagy átfedése miatt pontatlan [68]. A CTA és in vivo MR kombinált elemzése alkalmas mindhárom plakk komponens (fibrotikus, lipid-gazdag nekrotikus (LRNC) és kalcifikált állomány) arányának meghatározására [14], de ez a klinikai rutinban nem életszerű kivizsgálási protokoll, így csak klinikai vizsgálatok esetén tekinthető elvárásnak a két vizsgáló módszer együttes alkalmazása.

Szoftveres lumenssegmentálás során a lumenben lévő kontrasztanyag és az ér fal közötti HU denzitás közötti jelentős eltérést detektálja automatikusan a szoftver, ennek megfelelően jelöli ki az érzékelt magas HU denzitású kontrasztanyag oszlop középpontjában a középvonalat. Egyes alkalmazások automatikusan a vélelmezett lument is kijelöli.

A szűkület mértékének szemi-automatikus eldöntésére alkalmazott szoftverek már a napi klinikai rutinban is alkalmazásban vannak CTA esetében. Négy különböző, félig automatikus érfelismerésre alkalmas szoftvert összehasonlító neuroradiológusok által végzett tanulmány jó szenzitivitást és specificitást, illetve magas diagnosztikus megbízhatóságot írt le a vizsgálók közötti jó ismételhetség mellett. Eredményeik alapján a fals negatív mérések hátterében leggyakrabban az ulceratív plakkokat azonosítottak, illetve a különböző vizsgálók esetében eltérő sztenózis és referencia mérések miatt javasolt, hogy az automatikus szegmentálást mindig ellenőrizze gyakorlott radiológus [69].

A CTA alapú plakk analízis vizsgálatokat áttekintve a különböző plakk komponensek elkülönítésére alkalmazott HU tartományok jelentősen eltérnek [46-47, 70-73], a vizsgálatok nagy részében manuális kiértékelést végeztek. A 6. táblázat mutatja be a különböző publikációkban használt HU tartományokat.

Táblázat 6.: Különböző publikációkban alkalmazott HU tartományok a nyaki verőér plakk összetevők vizsgálatára nyaki verőér szűkület esetén [46-47, 70-73]. HU: Hounsfield unit; LRNC:lipid rich necrotic core

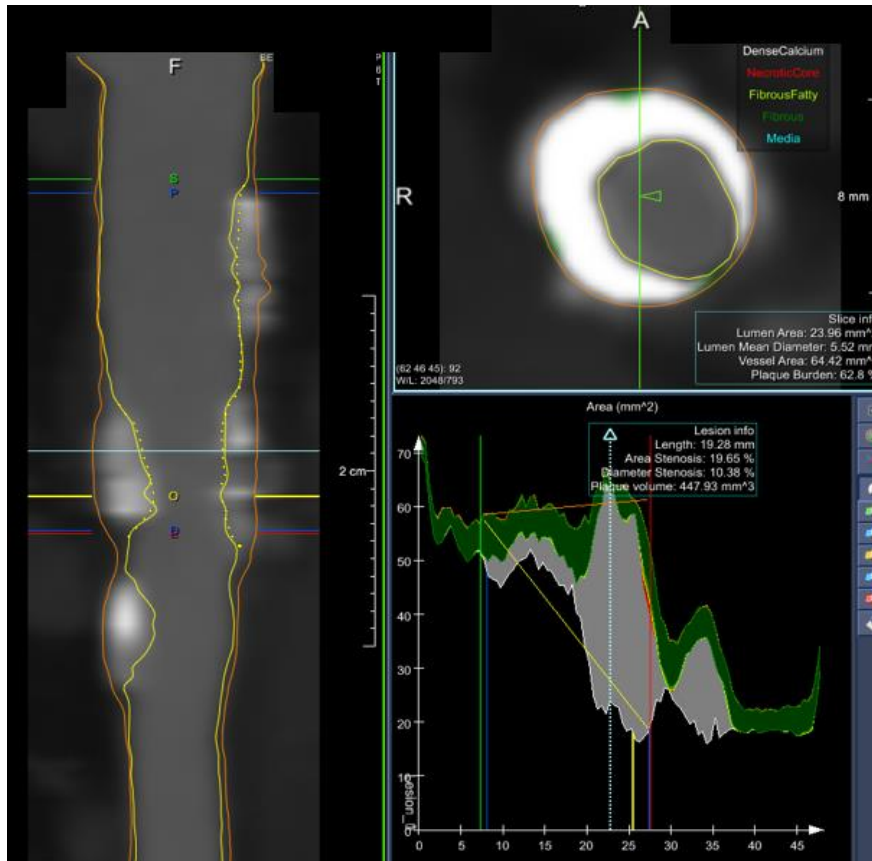
Plakk összetevők	Wintermark	Weert	Nandlur	Serfaty	Wang	Diab
Kalcifikáció	>177,1	>130	>130	>96	>120	>250HU
Fibrotikus	72-176	60-129	51-129	49-95	50-119	80-249
Zsírosan fibrotikus	71-40	59 -20	50- -100	48-24	49- -100	40-79
LRNC	39,5- -100			23- -8		20-39

A publikációk jelentős eltérést mutatnak abban is, hogy milyen betegpopulációt vizsgáltak, milyen CTA beállításokkal készültek a képanyagok és a plakk komponens mérések validációjának módszerei. Ennek megfelelően a vizsgálatok nem igazán vethetők össze, ami magyarázza az időnként egymásnak ellentmondó eredményeket is. A hat különböző HU tartományt, amik a cikkekben hivatkozásra került különböző módszerekkel validáltak, ezt foglalja össze a 7. táblázat. A későbbi publikációk e témában az 6. táblázatban bemutatott 6 szerző munkái közül választottak referencia alapot.

Táblázat 7.: A különböző HU beállításokat közlő carotis plakk analízissel foglalkozó publikációk által validációra alkalmazott technikák és a későbbi hivatkozások [46-47, 70-73]. HU:Hounsfield unit

Tanulmány szerzője	Megjelenés éve	Beteg szám	Alkalmazott referencia technika			Későbbi referencia
			MR	Hisztológia	MikroCT	
Weert	2006	15	o	igen	o	igen
Wintermark	2008	8	o	igen	igen	igen
Serfaty	2006	131	o	o	o	o
Saba	2017	60	igen	o	o	o
Wang	2015	100	o	o	o	o
Diab	2017	53	o	igen	o	o

CTA alapú plakk morfológiai vizsgálatokra kifejlesztett szoftverek közül a szívkoszorúerek képalkotásában legszélesebb körben alkalmazott Medis AngioQ szoftver családnak létezik nyaki verőér specifikus beállítása, azonban mind a fejlesztések, mind a korábbi publikációk többnyire szívkoszorúerek plakk vizsgálatáról érhetőek el [74]. Előnye a szoftvernek, hogy bármilyen HU tartomány megadható a különböző plakk komponensekre, illetve a program is képes dinamikus automatikus kvantifikációra, azonban hisztológiai validációs vizsgálatokkal való összevetés még nem történt. Az 1. Ábra mutat be egy példát a nyaki verőér lumen szegmentálásra és plakk analízisre Medis programmal.



Ábra 1.: Medis AngioQ programmal a nyaki verőér szűkületről készült lumen és érfal szegmentálás. A lumen (sárga) és érfal (narancssárga) és a közöttük elhelyezkedő plakk szegmentálását ábrázolja a középvonali rekonstrukción az érlumenről a kép valamint, a hosszmetzeti képen O-val jelölt síkban készült keresztmetszeti kép, és a grafikon az x tengelyen szegmentált ér érhossza mentén a lumen átmérő, az érfal átmérő és ezen belül a plakk komponensek eloszlásának grafikus megjelenítése.

Az egyetlen jelenleg FDA engedéllyel rendelkező nyaki verőér CTA plakk analízisre kutatási céllal jóváhagyott szoftver a VasuCap szoftver, amely hisztopatológiai eredményekkel összevetve jól korrelált a plakk komponensek klasszifikációjában és alacsony eltérést találtak vizsgálók közötti különbség vizsgálata esetén is [75].

1.2.2. Áramlási viszonyok carotis stenosis esetén

A hemodinamikai tényezők fontosságát az ateroszklerózis patogenezisében az a megfigyelés támogatja, hogy a plakkok főleg az erek szájadékainál, elágazási pontjainál, a hasi aorta hátsó falán alakulnak ki, ahol a vér áramlása turbulens [76].

A folyadékok áramlását leíró fizikai törvény, a Hagen-Poiseuille-egyenlet kimondja, hogy a térfogati áramerősség fordítottan arányos az ér hosszával, egyenesen arányos a nyomáskülönbséggel, ami a két végpont között lép fel, továbbá egyenesen arányos a sugár negyedik hatványával. Egzaktul csak newtoni folyadékok stacionárius és lamináris áramlására vonatkozik, de a Hagen-Poiseuille-törvény közelítésképpen alkalmazható a vérkeringésre. Fiziológias viszonyok mellett a vérkeringési rendszerben az áramlás lamináris. Az áramlás jellege az áramló vér viszkozitásától, az áramló vér sűrűségétől, a lamináris áramlási sebességtől és az ér sugarától függ.

Az orvosi élettanban használt nyírófeszültséget a folyadékáramlás során fellépő fő mechanikai erők leírására alkalmazzák. A nyírófeszültség a nem ideális folyadékban lévő belső súrlódás (viszkozitás) és a nyírássebesség szorzata. A folyadékban keletkező feszültség, azaz nyíróerő, amellyel az áramló vér rongálja az endotelium felszínét.

Az artériák endotél rétegére a véráramlás által okozott mechanikai erő egyik komponense a véráramlással megegyező irányban létrejövő erő, ez maga a vérnyomás, a másik pedig a falra tangenciális irányban érvényesülő erő, ez a csúsztató feszültség. A CFD analízisben számolt érfalra ható erőre csúsztató feszültségként (WSS: wall shear stress) hivatkozunk a továbbiakban.

Az érrendszerben a véráramlás jellemzői fontos tényezők az ateroszklerotikus plakkok kialakulásában. Az endotélium károsodása összefügg a falra irányuló csúsztató feszültség váltakozásával és a véráramlási sebesség emelkedésével. Az endotéliális sejtek összehangolása a csúsztató feszültség átlagos irányát tükrözi. Az axiális lamináris áramlási régiókban a csúsztató feszültség egyirányú, és az endotélsejtek hajlamosak az áramlási irányhoz igazodni. A turbulens áramlású régiókban azonban, ahol nincs meghatározó átlagos csúsztató feszültség irány, az endotélsejtek nem mutatnak preferált orientációt [77]. Az artéria carotis communis oszlásánál a belső falon magas áramlási sebességet, míg a külső fal közelében alacsony áramlási sebességet igazoltak [78].

Az alacsony WSS csökkenti a nitrogén oxid expresszióját, ami csökkentené az endotél gyulladását, emellett fokozza a monociták kitapadását, ami fontos kezdő momentuma a

plakkok kialakulásának [79-81]. Az érlelmeszesedés megváltoztatja az artériák mechanikai tulajdonságait. Az ér kezdeti válasza az ateroszklerotikus károsodás kialakulására a dilatáció. Ez a válasz lehetővé teszi, hogy az ér normális méretű lument tartson fenn. A dilatáció addig folytatódik, amíg a plakk a keresztmetszet 40%-át el nem foglalja. A károsodás további növekedésével az ér kompenzációs válasza nem teszi lehetővé a további tágulást, így elkerülhetetlenül szűkülethez vezet [82].

1.2.2.1. CFD vizsgálatok

A CFD (Computational Fluid Dynamics) vizsgálatok a folyadékok áramlást leíró fizikai jelenség matematikai modellezése számítástechnikai módszerrel. Lehetőséget terem a folyadék áramlása kapcsán létrejövő erők és értékek vizsgálatára virtuális módon. Elsődlegesen az autógyártás és az űrkutatásban alkalmazták, azonban egészségügyi alkalmazásában jelentős kiaknázatlan lehetőségek vannak például az intravaszkuláris orvostechonikai eszközök non-invazív áramlási vizsgálatában.

CFD 3D modellek alkalmasak a WSS vizsgálatára, azonban a szimulációhoz megfelelő modellek szükségesek, amelyekben az áramlási peremfeltételek (viszkozitás, fal elaszticitás, ellenállás) igazodnak a biológiai rendszerekben megfigyelttelhez. Továbbá elengedhetetlen a megfelelő lumen szegmentálás az áramlási értékek vizsgálatához [83]. A CFD modellek esetében az eredmények interpretálásához a mérnöki és matematikai tudás szükséges, azonban a további új orvostudomány területén végzett kutatások esetén a biológiai, orvosi kollaboráció elengedhetetlen [84].

A bonyolult anatómiai geometriák gyakori variációkkal, mint a carotis elágazás, jelentős hatással vannak a hemodinamikai paraméterekre [85-86]. Ezenfelül a nyaki verőér geometriája mindenkinben egyedi, ami egyéni áramlási jellegzetességeket eredményez. A CARE II vizsgálatban az MR képalkotás során a plakk vulnerabilitási jellegzetességek és a magas csúsztató feszültség együttes előfordulását mutatták ki nyaki verőér elágazódásokban [87]. Ez az eredmény alátámasztotta a korábbi hasonló két kutató csoport állításait [55, 88], melyeket egy másik csoport [54] által publikált eredmények alapján korábban kétségbe vontak. Gallo és munkatársai közleményükben felvetették, hogy csupán egyetlen áramlási paraméter vizsgálat nem elégséges a kardiovaszkuláris rizikó meghatározására [89]. Minden szerző egyetértett abban, hogy további vizsgálatok

szükségesek az olyan komplex geometriák, mint a carotis bifurkáció esetében [85, 87-90].

Nyaki verőér szűkület MR alapú plakk morfológiát és CFD modelleket vetett össze egy egészen friss vizsgálat. Eredményeik szerint az IPH esetén kisebb bifurkációs szöget, magasabb $taWSS$, minimális és maximális WSS értékeket találtak. Eredményeik alapján felvetették, hogy a CFD és MR képalkotás szimultán vizsgálata megkönnyíthető a plakk rizikó stratifikációt nyaki verőér szűkület esetében [91].

1.3. Nyaki verőér in-sztent resztenózisára hajlamosító tényezők és kezelésének vizsgálata

A resztenózis egy speciális típusa a sztent behelyezést követően a sztenten belül megjelenő in-sztent resztenózis (ISR) az endovaszkuláris érában jól ismert és félt szövődménye a sztent beültetésnek mind a szívkoszorúerek, mind a perifériás erek esetében.

1.3.1. Etiológia és előfordulása








A kutatási eredmények szerint a resztenózis az erek traumára adott maladaptív válasza, melyet az intervenció idéz elő. Ez a helytelen válasz a következő elemekből tevődik össze: elasztikus rekoil, trombózis, gyulladás, sejtproliferáció, extracelluláris mátrix (ECM) termelés. Ezek együttesen vezetnek az eljárás után átlagosan 6 hónappal bekövetkező lumenvesztéshez [92]. Kialakulásának oka tehát a ballonos tágítás során létrejövő érsérülés miatti elasztikus rekoil (visszarendeződés), negatív vaszkuláris remodelling (átépülés) és a neointimális hiperplázia [93]. A beavatkozás után közvetlenül megfigyelhető az úgynevezett elasztik rekoil, mely a lumen átmérőjének azonnali csökkenését eredményezi, így akutan a lumen akár 50%-nyi veszteségéért is felelős lehet. A megfelelően expandált sztent deponálása ezt a folyamatot igen jelentős mértékben csökkenti a koronáriákban [94]. Az intervenció utáni vaszkuláris remodelling összefüggésbe hozható az adventícia megvastagodásával és a heg kontrakciójával, melyet az ECM hialuronsavjának kollagénnel való felcserélődése okoz. A sztent beültetés a rekoilt és a vaszkuláris remodellinget is kivédi. A bare metal sztent (BMS) beültetését követő ISR mechanizmusában döntően a neointimális hiperplázia vesz részt [95]. A resztenotikus szakaszra vonatkozó szövettani vizsgálatok neointimális hiperpláziát, az ér simaizom sejtjeinek fokozott túlburjánzását mutatják [96]. A neointimális hiperplázia patológiai hátterében az aktivált gyulladásos folyamatok, komplement rendszer aktiválódása és a növekedési faktorok felszabadulása által indukált simaizomsejtek növekedése a tunika mediában, amely érszűkülethez és romló vaszkuláris funkcióhoz vezet. A legfontosabb rizikófaktorai az iszkémia/reperfúziós károsodás, nyíróerők, gyulladásos folyamatok, diabetes, oxidatív stressz, hipertenzió, citokinek modulációja és a CRP emelkedett szintje együttesen és más környezeti tényezőkkel együtt, mint a dohányzás [97].

A nyaki verőér esetén az in-szent resztenózis előfordulása 3% és 20% között változik [98-101], ám az adatok az ISR különböző definíciói, a változó idejű utánkövetés és a különböző mérési módszerekből adódó különbség miatt jelentősen szóródnak.

1.3.2. Klasszifikációja

A nyaki verőérszűkület esetében külön ISR klasszifikáció beosztás nem létezik, és bár az érátmérőkben jelentős eltérés van, mégis a Mehran-féle szívkoszorúerek ISR-ét klasszifikáló beosztás használatos az irodalomban. Az in-szent resztenózisnak több formája ismert a szívkoszorúerek klasszifikációjánál [102]. Míg a fokális megjelenésűek (<10 mm hosszú) relatív jól reagálnak nagy nyomású ballonos dilatációra, addig a diffúz formák a rendelkezésre álló intervenciós módszerekkel kevésbé eredményesen kezelhetőek.

Táblázat 8.: Mehran-féle resztenózis osztályozás [102]

Típus	Karakterisztika	Megjelenés
I Fokális	10 mm-nél rövidebb	
Ia. Artikulációs	A sztentek közötti részben	
Ib. Marginális	Proximális vagy disztális szélen	
Ic. Fokális sztenttest	Sztenten belül	
Id. Multifokális	Több lokalizációban is megjelenik	
II. Diffúz intra-sztent	10 mm-nél hosszabb, de a sztent széléit nem haladja meg	
III. Diffúz proliferatív	A sztent széléit is meghaladó kiterjedés	
IV. Teljes elzáródás	Sztent teljes elzáródása	

A korábbi osztályozás mellett, mely szerint lokális (<10 mm) és diffúz (>10 mm) formát különböztünk el, Mehran és munkatársai 4 csoportba osztották az ISR megjelenési formáit, amit a 8. táblázat foglal össze. Az I-es típusba tartozik a korábbi osztályozás szerinti fokális resztenózis, mely 10 mm-nél rövidebb szakaszt érint a sztenten belül, a sztent proximális vagy disztális szélénél, vagy ezen lokalizációk kombinációja (multifokális ISR). A II-es típusú 10 mm-nél hosszabb resztenózis (diffúz intrasztent ISR), mely csak a sztenten belüli részt érinti. A III-as típusba tartozik a 10 mm-nél hosszabb és a sztent szélein túlérő ISR (diffúz proliferatív). A IV-es típus a teljes okklúzió.

1.3.3. Hajlamosító tényezők

Nagy betegszámú, multicentrikus vizsgálatok számos resztenózisra hajlamosító rizikófaktort igazoltak a szívkoszorúereknél. Ezeket két fő csoportra oszthatjuk. A betegtől függő (szisztémás) tényezők, melyek jellemzően a Mehran II-IV típusú ISR-ekkel hozhatók kapcsolatba, hasonlóak az arterioszklerózis klasszikus rizikófaktoraihoz. A Framingham-tanulmány által ismert, hogy a hipertónia, a diabétesz, a dohányzás, a hiperkoleszterinémia mind növelik az érlemezés kockázatát [96]. A resztenózisra hajlamosító további klinikai tényező még a dialízist igénylő veseelégtelenség. A másik csoportot a lokális, az adott érszakaszt, illetve a beavatkozást jellemző tényezők jelentik. Ezek elsősorban a fokális (Mehran I) ISR kialakulásával hozhatók kapcsolatba. Ilyenek például a plakkok morfológiája, a szűkület hossza, illetve gyakoribb a resztenózis teljes okklúzió megnyitása után a szívkoszorúerekben [103-104]. Az eljárásból adódó tényezők is szerepet játszanak a resztenózis kialakulásában, ilyenek például a sztent megtöretése, a nem megfelelően expandált sztent, a nem megfelelő pozíció [103].

A nyaki verőérszűkület esetén korábbi publikációk alapján a női nem, a diabetes, diszlipidémia, dohányzás, a hipertónia, csökkent vazoreaktivitás és a gyulladós faktorok emelkedése ISR és sztent okklúzió kialakulásának rizikófaktoraként lettek azonosítva [101, 105-109]. Az újbóli ISR-t vizsgáló tanulmányt korábban nem publikáltak, mivel az utóbbi 5 évben minden irányelvben egyöntetűen szűkítették a reintervenció indikációját így, nemhogy randomizált klinikai vizsgálat, de még retrospektív eredményeket közlő publikáció megjelenése sem várható a témában.

1.3.4. Kezelés

Nyaki verőérszűkület rekonstrukciója után kialakult resztenózis klinikai jelentősége vitatott. Az a. carotis interna in-szent resztenózisa ritka entitás, így optimális kezelésére nagy esetszámú tanulmányokon alapuló nemzetközi vizsgálatok nem léteznek, emiatt az európai irányelvben ellátásával kapcsolatban csak az általános resztenózis esetén megfogalmazottakat alkalmazhatjuk. A tünetmentes resztenózis esetén BMT javasolt [6], hiszen ismert, hogy az ISR kezelése után igen gyakori (akár 50%-ot is eléri) az újbóli visszaszűkülés [110-111], mindemelett a reintervenciós rizikója is magasabb. A CIRSE (Cardiovascular and Interventional Radiological Society of Europe) irányelv is arra hívja fel a figyelmet, hogy az extrakraniális nyaki verőér szűkület esetén az intervenciót követően reziduális sztenózis növelheti a neointimális hiperplázia talaján kialakuló resztenózis előfordulását, azonban ennek klinikai relevanciája kérdéses [112]. Csak a releváns neurológiai tüneteket okozó esetekben javasolt az invazív beavatkozás jelenleg Európában [6], azonban arra, hogy ez milyen beavatkozás, intervenció vagy nyitott műtét, és ha intervenció akkor milyen módszer javasolt, nem tér ki az iránymutatás.

A 2016 során a témában publikált meta-analízis korábbi igen heterogén és többnyire kis esetszámú tanulmányok (1-31 eset) eredményeinek összevonása alapján a gyógyszerkibocsátó ballonok (DEB) alkalmazását tartotta a leghatékonyabb kezelési módszernek a 42 közleményben leírt 185 intervenció eredményei alapján [113]. Szívkoszorú erek reintervenciója esetén a második generációs DES-ek a DEB-hez hasonlítva összmortalitást tekintve jobbnak bizonyultak [114]. A nyaki verőér szűkület esetén DES-sel végzett reintervencióról publikáció nem elérhető. Tekintve, hogy az indikációs kör rendkívül szűk és mind a DEB és DES off-label alkalmazás, így későbbiekben is csak esettanulmány megjelenése várható.

2. Célkitűzések –

A Városmajori Szív- és Érgyógyászati Klinikán a nyaki verőérszűkület kezelése során felmerülő azon klinikai kérdéseket vizsgáltam, amelyek az irányelvekbe csak említés szintjén kerültek be, emiatt a mindennapi klinikai gyakorlatban ezen kórképek esetén rutinszerűen alkalmazható diagnosztikai eljárás vagy kezelés nincsen jelenleg sem hazánkban, sem a nemzetközi gyakorlatban. A két eredeti közleményem az in-sztent resztenózisos beteganyag feldolgozásából készült retrospektív vizsgálat, valamint a sztenotikus lumen geometriai és az áramlási 3D modellek összevethetőségét bemutató transzlációs kutatás keretében létrejött eredményeket bemutató publikáció. Öt pontban ismertetem a két témához kapcsolódó kutatási hipotéziseket.

2.1 A lumen morfológia és áramlási paraméter modellezés hatásának vizsgálat

1/A: Megfelelő betanulás után a nem orvosi személyzet is képes az orvosok által létrehozottól nem eltérő lumen geometria előállítására?

1/B: Igényel-e a kalcifikált plakkok esetén a lumen geometriák előállítása az orvosi iránymutatást?

1/C: Befolyásolja-e a CFD szimulációkhoz előkészített lumen geometriák esetében a szegmentációt végző jártassága a vaszkuláris képalkotásban a modell pontosságát?

2.2. Nyaki verőér in-sztent resztenózisára hajlamosító tényezők és kezelésének vizsgálata

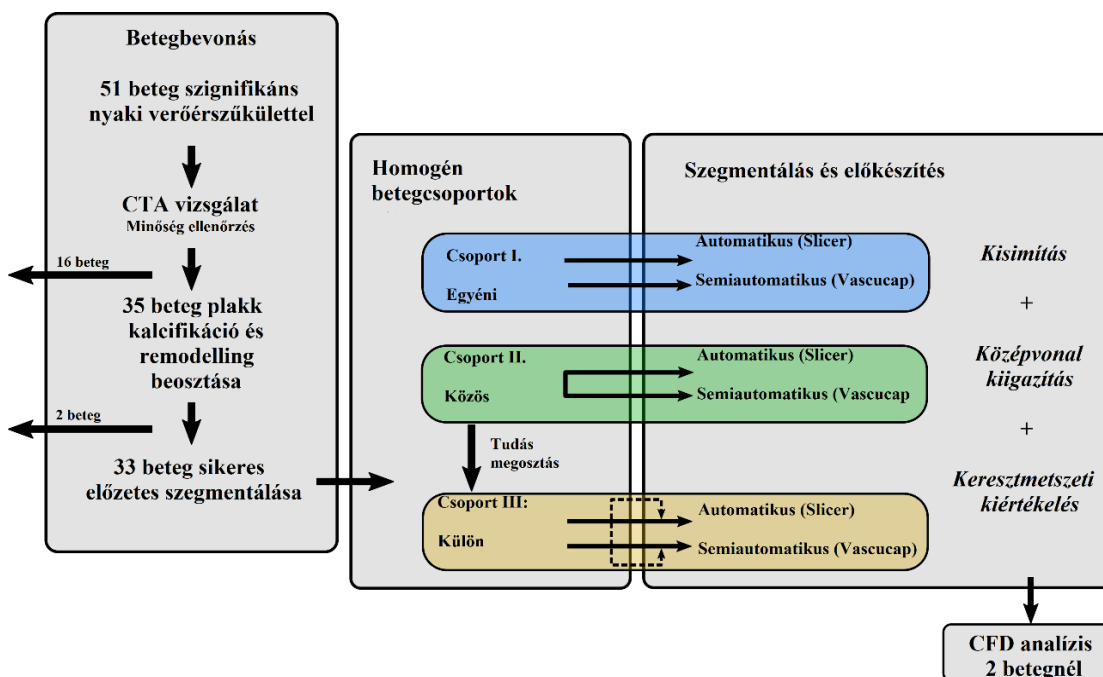
2/A: Mely beteg vagy lézió karakterisztika lehet rizikófaktora az újbóli in-sztent resztenózis kialakulásának a retrospektív beteganyag vizsgálata alapján?

2/B: Az in-sztent resztenózis kezelése után követett betegeknél a kezelés során alkalmazott módszer befolyásolja-e a visszatérő in-sztent resztenózis előfordulásának gyakoriságát?

3. Módszerek

3.1. Lumen morfológia és áramlási paraméter modellezés hatásának vizsgálata

A BME Hidrodinamikai Rendszerek Tanszékével megkezdett transzlációs kutatási együttműködés keretében a vizsgálatunkban a nyaki verőér bifurkáció szűkület során létrejövő lumen geometriai és az áramlási 3D modellek eredményeinek összevetését tervezzük. Előzetes előkészítő célú feltáró vizsgálatként az alkalmazandó módszerek összevethetőségének optimalizálása céljából terveztük meg a publikáció hipotézisét képező kutatásunkat. Ennek konklúzióit figyelembe véve a későbbiekben a módszerek és vizsgálok különbözőségéből adódó eredményeket torzító hiba lehetőségeket csökkentve pontosabb és reprodukálhatóbb vizsgálatot végezhetünk. Az SE RKEB 84/2019-es etikai engedély alapján végzett klinikai vizsgálatba bevont betegek CTA képanyagán végzett vizsgálat felépítését, protokollját és a használt módszereket 2. ábra folyamatábráján foglaltuk össze.



Ábra 2.: A kutatást összefoglaló folyamatábrán a különböző metodikai lépések kerülnek bemutatásra. CFD: Computational Fluid Dinamics, CTA: CT angiographia

3.1.1. Betegbevonás

SE RKEB 84/2019-es etikai engedély alapján végzett prospektív klinikai vizsgálatba 2019.01.01. és 2020.02.28. között bevont 51 tünetmentes beteg CTA képanyagának a vizsgálat lezárása előtti előzetes kiértékelését és adatfeldolgozását végeztük el. A klinikai vizsgálatba a Városmajori Szív- és Érgyógyászati Klinikán szignifikáns nyaki verőérszűkület miatt elektív beavatkozásra váró magyar állampolgárok kerülhettek bevonásra. Kizárási kritériumok a betegek anamnézisében a hemodialízis kezelést igénylő krónikus veseelégtelenség, pitvarfibrilláció és pacemaker implantáció voltak.

A bevonási fázisban lévő prospektív vizsgálat előzetes kiértékelése során további beválasztási kritériumokat neveztünk meg. CTA vizsgálatok képanyagát Likert skálán 0-4 között közös áttekintés során osztályoztuk. Azon betegek, akiknek más intézetben készült a CTA vizsgálata, a képminőségi kiértékelés során kizártuk. A Városmajori Szív- és Érgyógyászati Klinika Képkalkoló Diagnosztikai Részlegén a CT angiographia a klinikai rutin részeként azonos protokoll szerint zajlott. Natív koponya CT és multidetektoros carotis CTA vizsgálat készült bólus követéssel (aortaívtól a vertexig, (Philips Brilliance iCT 256, 120 kV, 50- 160 mAs/szelet, szelet vastagsága 0,67 mm, Philips®, intravénás kontrasztanyag: Iomeron400, 50 ml, flow: 5 ml/s könyökhajlati vénán keresztül). Azon betegeket, akiknek a CTA képanyaga a minőség ellenőrzés során nem érték el a Likert skálán a 4-es értéket, amely nélkülözhetetlenek a lumen szegmentációhoz, így a további vizsgáltokból szintén, kizárásra kerültek, így 35 beteg képanyagának feldolgozását terveztük a vizsgálatunkba.

3.1.2. Homogén betegcsoportok képzése

A képminőség kiszűrése után 35 betegnél két vizsgáló közös áttekintése során a szűkület elhelyezkedését (szuprabulbaris, bifurkációs), a plakk kalcifikáció mértékét (vastagság és kiterjedés [115] és a pozitív remodellinget vizsgáltuk [114]. Előzetesen teszteltük a VasuCap (Build A.3 25 January 2021 12:22:43; Elucid Bioimaging, Wenham, Mass) program közép vonal felismerését, két esetben nem volt lehetséges a szoftveres plakk analízis. A vizsgálatban így 33 beteg képanyagát dolgoztuk fel három - párosított Chi négyzet tesztek elvégzése alapján a plakk elhelyezkedés, kalcifikáció és pozitív remodelling alapján – homogén csoportba osztottuk. A betegek plakk jellemzőit és azok eloszlását a három csoportban a 9. táblázat foglalja össze.

Táblázat 9.: A kép kiértékelés során alkalmazott változókat összegzi a homogén betegcsoportokban a táblázat. Az alábbi változókat vizsgáltuk: plakk elhelyezkedés (1:bifurkáció, 2 szuprabulbaris) plakk kalcifikáció (kiterjedés: 0-4 vastagság 0-4) [115], pozitív remodelling [114].

A narancssárgával jelölt eseteket a kalcifikáció hiánya miatt ki kellett zárni egyes későbbi kiértékelésből.

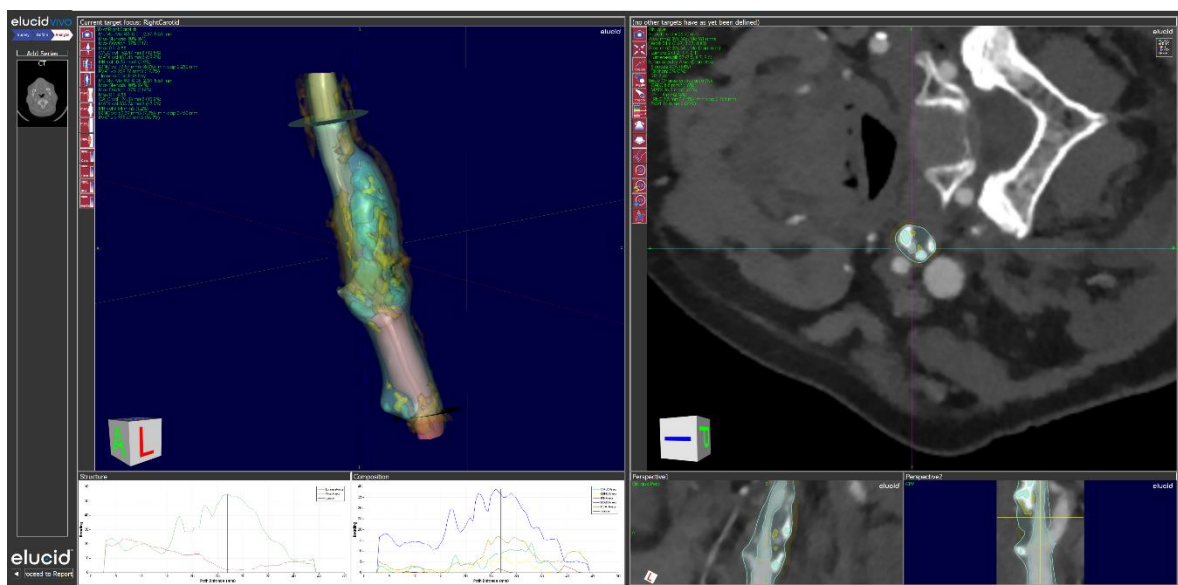
Csoport I. – Egyéni					Csoport II. – Közös					Csoport III. - Külön							
Beteg kód	Plakk elhelyezkedés	Kalcifikáció			Pozitív remodelling	Beteg kód	Plakk elhelyezkedés	Kalcifikáció			Pozitív remodelling	Beteg kód	Plakk elhelyezkedés	Kalcifikáció			Pozitív remodelling
		Kiterjedés	Vastagság	Fok				Kiterjedés	Vastagság	Fok				Kiterjedés	Vastagság	Fok	
05	1	2	2	4	1	03	2	2	2	4	0	02	2	2	2	4	1
10	2	0	0	0	1	04	1	1	1	2	1	06	1	1	1	2	0
13	1	1	1	2	1	08	1	1	1	2	0	25	1	1	2	3	1
21	1	1	1	2	0	30	2	1	2	3	1	27	1	2	2	4	0
45	2	1	1	2	0	31	2	0	0	0	0	29	1	4	4	8	1
50	1	0	1	1	0	34	1	2	4	6	0	35	1	1	1	2	1
51	1	4	3	7	1	40	1	3	2	5	1	36	1	0	0	0	1
52	1	4	4	8	1	41	1	4	4	8	1	42	1	3	3	6	1
61	1	3	3	6	0	44	1	3	1	4	1	49	2	0	1	1	0
66	1	2	2	4	0	46	1	3	3	6	0	65	1	2	1	3	0
67	1	3	3	6	1	47	1	3	2	5	0						
						48	1	3	3	6	1						

3.1.3. CTA képanyagból lumen szegmentálás

A CTA képek fél-automata szegmentálását a VasuCap szoftverrel közös leolvasás során két vaszkuláris képalkotásban járatos orvos végezte (VascuCAP Build A.3 Jan 25 2021 12:22:43; Elucid Bioimaging, Wenham, Mass), a képek manuális szegmentálását a Slicer szoftverrel (3D Slicer, version 4.10.2. Kitware Inc., New York) két hemodinamikai kutatásokban tapasztalt mérnök végezte.

VascuCap

VascuCap szoftverben a képek betöltését követően a szűkület előtti ép a. carotis communis (ACC) ér lumen közepének, a bifurkáció közepének megjelölése és a szűkület utáni ép a. carotis interna (ACI) érszakasz közepének kijelölése után a program automatikus középvonalat illeszt a lumenbe. A program által rekonstruált lumen és az érfal manuális simítását a középvonalra merőleges síkban szeletenként végeztük, ezután az a. carotis externát a középvonal síkjára merőlegesen manuálisan levágtuk. A manuális javításokat követően a szoftver a kijelölt lézió végezte el a plakk analízist. A kijelölt lézió lumen geometriáját a szoftverből minden alkalommal kimentettük. A 3. ábrán mutatja be a program felhasználói felületét.



Ábra 3.: VascuCap programban történt lumen és fal morfológiai kijelölése és a szűkületet okozó plakk bejelölése után a szoftver által generált 3D modell és a hosszanti és átmetszete a lézióknak CTA látható képen.

Slicer

A Slicer programban lumen szegmentálása a voxelek minimum és maximum HU küszöbértékek megadását követően manuálisan szeletenként történt a mérnökök részéről. A középvonal meghatározása a Slicer programban kiszegmentált lumenben egy másik szoftverben a VMTK (Vascular Modelling Toolkits Copyright © 2013-2022 S.Manini - L.Antiga) szoftverrel történt. A carotis externa levágása a bifurkációra merőlegesen utólagosan történt.

Három homogén csoport külön szegmentálása

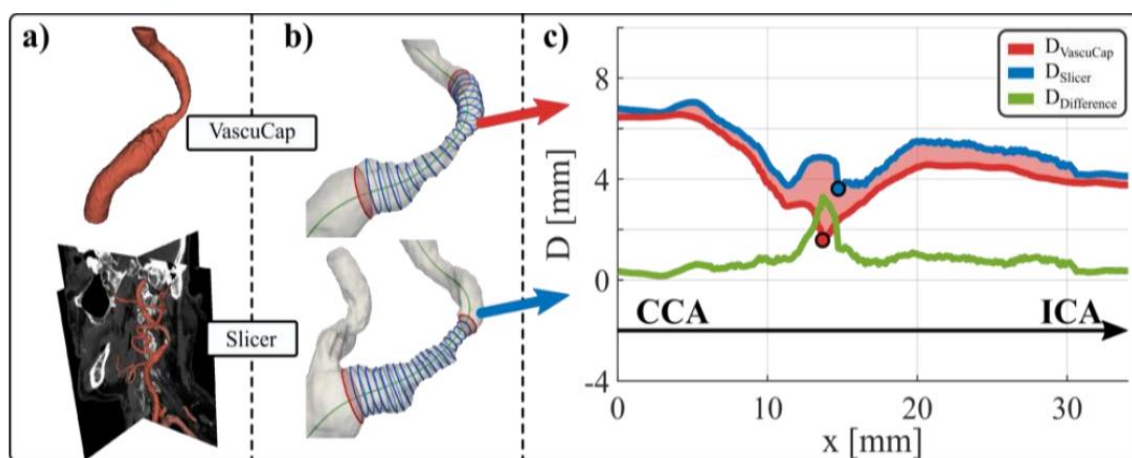
A homogén csoportok három különböző módon kerültek szegmentálásra mindkét fent részletezett módszerrel. Az első csoport szegmentálását a két mérnök és két orvos egymástól függetlenül „egyéni” módon végezte. Két héttel később a második csoport szegmentálása során a két mérnök és a két orvos egyszerre egymás mellett „közös” módon végezték a VasuCap-en és a Sliceren a lumenek szegmentálását. Ezt követően három megállapítást tettünk a későbbiekre vonatkozóan:

- 1. A bifurkáció szegmentálása során minimum két különböző ablak beállítás, (fényerő-kontraszt beállítás) mellett kell ellenőrizni a szegmentálást*
- 2. A kalcifikáció esetén az érfal kiterjedésének eltúlzását manuálisan korrigálni szükséges*
- 3. A körkörös kalcifikáció árnyékoló hatása okozta téves okklúciónak vagy extrém szűk lumen átmérőnek a manuális felfelé korrigálása szükséges.*

A harmadik csoport esetében a két orvos és két mérnök „külön” végezték a szegmentálást, azonban a közös munka során nyert tapasztalatok és felállított konklúziók alapján két héttel a közös munkát követően.

3.1.4.A szegmentált lumenek feldolgozása és kiértékelése

A VasuCap-ben és a Slicer-ben szegmentált lumen mátrixok kimentése után visszatöltésre kerültek a VMTK szoftverbe, ahol a lumenek geometriai középvonala meghatározását végeztük, ami alapján ez után a lumen szegmentálásokat összehasonlításra történt a lézió hosszmetében. A 4. ábra foglalja össze a lumenek feldolgozását és kiértékelését. A kiértékelés során a lumen átmérőt a voxel szélességhez normalizáltuk. A kvalitatív analízis során a két módszer közötti lumen átmérő eltérés görbét a voxel eltérésre normalizálva ábrázoltuk (továbbiakban ADDV görbék 4.ábra c részén látható példa). A görbéken az x tengelyen a lumen hosszmetében ábrázoltuk a két módszerrel történt lumen átmérő szegmentálás során kapott lumen átmérőket mm-ben megadva az y tengelyen. A kvantitatív analízis során a legkisebb átmérők (a lézió legszűkebb keresztmetében piros, illetve kék körrel jelezve az ábrán) különbségének értékeit hasonlítottuk össze a Slicerrel és a Vasucappal szegmentált görbékkel minden beteg esetén (ahol a legszűkebb keresztmetzet magában foglalta a levágott a. carotis externat, azokat az eseteket az összehasonlításból kivettük).



Ábra 4.: Az adatok előkészítésének lépései: a) mindkét módszerrel szegmentálás b) keresztmetzetes kiértékelése és c) ADDV görbén az átmérő különbségek számolása a középvonala mentén. A sötétkék vonal mutatja a Slicer programmal készült lumen szegmentálást, a sötét vörös a VasuCap szegmentálást. A zöld vonal ábrázolja a két szegmentálás közötti eltérést a középvonala mentén. ICA: artéria carotis interna, CCA: artéria carotis communis ADDV: Az átlag átmérő különbség a voxel függvényében ábrázolva.

A legkisebb átmérők különbségének mértékét a két módszer között összevetettük az adott lézió kalcifikáció és pozitív remodelling karakterisztikájával (azokat az eseteket, ahol nem volt kalcifikáció kizártuk az analízisből). Végül a kalcifikáció mértékének és a pozitív remodellingnek a hatását vizsgáltuk a különböző (egyéni-közös-külön) módon végzett szegmentálások esetén kapott legkisebb átmérő különbségekre.

3.1.5. A szegmentált lumenek CFD analízise

A vizsgálatban résztvevő mérnökök az ANSYS 19.3. (ANSYS Inc) szoftverrel végezték a CFD méréseket a 010 és 042-es képanyag esetében, mind a VasuCap-pel, mind a Slicerrrel szegmentált lumen geometria esetében. A modellben az érfalat merevnek vették, a vér newtoni folyadéknak minősült, a sűrűségét és a viszkozitását 1055 kg/m^3 és $3,4 \text{ mPas}$ -nak vették egy korábbi tanulmány alapján [57]. Minden modellezést 3 szív ciklus hosszan végezték el, a kiértékelésbe az utolsó szív ciklusnak megfelelő szakaszt vették.

3.2. In-sztent resztenózis kialakulására hajlamosító tényezők és kezelésének vizsgálata

Retrospektív vizsgálatunk során a klinikánkon alkalmazott protokoll szerint ISR miatt kezelt betegeknél végzett intervenciós radiológiai beavatkozás céljából végzett vizsgálatokat választottuk ki. A klinikai adatgyűjtés mellett retrospektíven áttekintettük az elérhető korábbi képanyagot, valamint az elsődleges intervenciós beavatkozást indikáló nyaki verőérszűkületet, ezen felül jellemeztük a ISR léziókat is. Összegeztük az alkalmazott intervenciós kezelést, a követés során észlelt további elváltozásokat és kezelési módszerüket is. Statisztikai kiértékelést végeztünk.

ISR-ként definiáltuk a nyaki verőérszűkület miatt beültetett sztentben, ha a kontroll UH vizsgálaton ≥ 300 cm/sec PSV sebesség emelkedés került leírásra a sztentelt szakaszon, vagy közvetlenül a sztentet követően. Visszatérő ISR-nek neveztük azokat az eseteket, ahol a sikeres reziduális sztenózis nélküli re-intervenciót követően újbóli ≥ 300 cm/sec PSV sebesség emelkedés került leírásra a sztentben vagy a sztent végénél, illetve amikor a sztent okkludált.

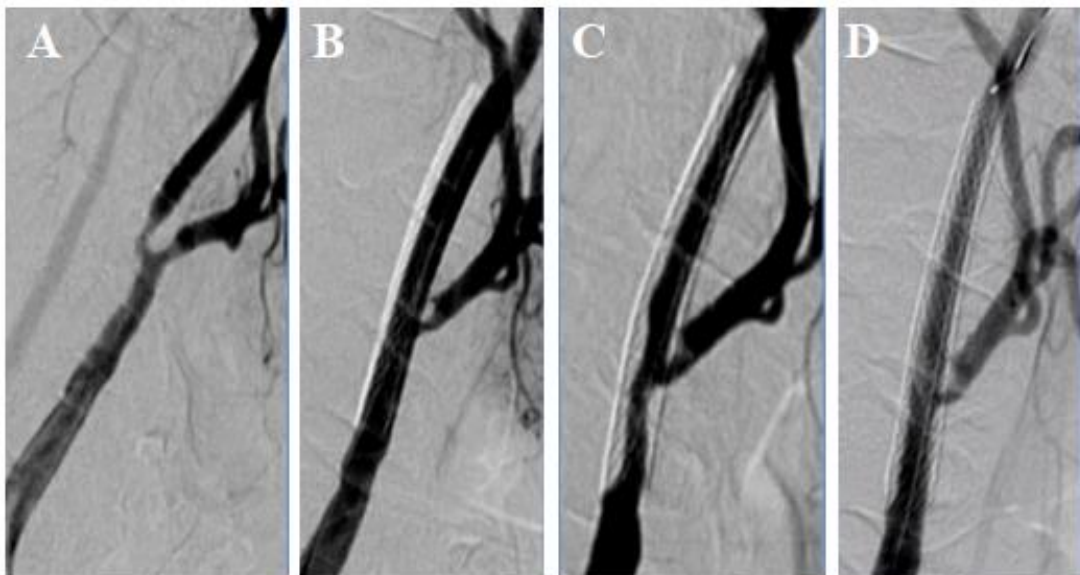
3.2.1. Beteg bevásztás

2009.01.01 és 2018.11.01 között a Városmajori Szív- és Érgyógyászati Klinikán nyaki verőérszűkület miatt intervenciót átesett betegek retrospektív összegyűjtése a Medsol rendszerből SE-TUKEB 222/2017 etikai engedély szerint történt. Minden ebben az időszakban nyaki verőér szűkület kóddal az érsebészeti és intervenciós radiológiai osztályon fekvőbeteg ellátás keretében kezelt betegek dokumentációjának áttekintését elvégeztük. Az ISR miatt újbóli nyitott műtéti rekonstrukción átesett betegeket nem vontuk bele a vizsgálatba.

3.2.1.1. Intervenciós radiológiai kezelés:

A Városmajori Szív- és Érgyógyászati Klinikán működő vaszkuláris team (intervenciós radiológus, érsebész és angiológus részvételével) döntötte el a nyaki verőérszűkület és resztenózis invazív terápiájának szükségességét. A 10 év anyagát felölelő retrospektív időszakban, mind a magyar, mind az európai irányelvek változtak, ennek megfelelően idővel egyre jobban csökkent az indikációs köre az ISR miatti re-intervencióknak. A beavatkozásokat 5 gyakorlott intervenciós radiológus végezte a. radialis vagy a. femoralis

punkcióból, amelyek manuális kompresszióját követően nyomókötés felhelyezésével látták el. Disztális embóliavédőt (FilterWire EZ; Boston Scientific Corp., Marlborough, MA, USA) minden esetben használtunk. A primer sztent behelyezésnél minden esetben Carotid Wallstentet (Boston Scientific Corp., Marlborough, MA, USA) használtunk. A re-intervenciók esetében a PTA-t szimpla ballonnal, DEB-bel vagy Wallstent felhasználással végeztük. Másodlagos sztent beültetésre akkor került sor, ha PTA-val nem volt elérhető jó morfológiai eredmény. A betegek a beavatkozást követően kettős TAG kezelésben részesültek legalább 1 hónapig. Az 5. ábra egy beteg anyagát demonstrálja a primer léziót, a primer sztentelés eredményét a kialakult re-sztenotikus szűkületet és annak a PTA re-intervenciója utáni morfológiai eredményt.



Ábra 5.: Egy a vizsgálatba bevont beteg primer everziós endarteriectómia után kialakult resztenotikus lézióját (A) és sztent beültetés utáni állapotot (B), valamint az intervenció után kialakult resztenotikus léziót (C) az újbóli intervenció utáni (D) morfológia eredményt mutatja be az ábra.

3.2.2.2. Retrospektív klinikai adatgyűjtés

Életkor, nem, dohányzási szokások, ellenoldali nyaki verőérszűkület, alsóvégtagi verőér betegség, nyaki besugárzás, szívinfarktus és gyógyszerelési anamnesztikus adatok lettek rögzítve minden betegnél. Az ISR miatt végzett intervenciók indikációja a NASCET [16] szerinti 80% feletti szűkület volt. Az DSA képanyagát a PACS rendszerből töltöttük vissza és két vaszkuláris képalkotásban jártas vizsgáló közös leolvasása alapján mértük

és kategorizáltuk be a léziókat minden betegnél, az elérhető primer sztentelések képanyagát is beleértve. 10 betegnél nem volt az intervenció után elérhető klinikai adat, így a további analízisekből kizárásra kerültek.




3.2.2. Nyaki verőérszűkületet képező léziók leírása

A DSA képanyag áttekintése során a primer léziók és a resztenotikus léziók áttekintése és klasszifikálása történt két vaszkuláris képalkotásban jártas vizsgáló konszenzus leolvasásában.

3.2.2.2.1. Primer nyaki verőérszűkületet képező léziók leírása

DSA képek retrospektív kiértékelése során a szűkület NASCET szerinti mértékét és hosszát mértük le [16]. A szűkület morfológiáját (koncentrikus vs excentrikus), Doris szerinti kalcifikáció mértékét 0-3 a 10. táblázatban bemutatottak szerint [115], valamint a szűkület elhelyezkedését (bifurkáció, bulbáris, bulbos feletti, multiszegmentális), valamint az a. carotis interna lefutásának tortuozitását rögzítettük [116]. Lemértük az a. carotis communis átmérőjét 1 cm-re a bifurkációtól, valamint az a. carotis interna átmérőjét a szűkület végétől számított 1 cm-re.

Táblázat 10.: Doris szerint leírt kalcifikáció klasszifikáció [115].

Kalcifikáció foka	Kalcifikáció megjelenése a DSA képen
0	Nincsen makroszkópos kalcifikáció
1	
2	
3	

3.2.2.2. Resztenotikus léziók leírása

A resztenózis tipizálására a korábban Mehran által a szívkoszorúér ISR-ekre DSA képeken leírt klasszifikációt használtuk [102]. Fokális (10 mm-nél rövidebb) és diffúz léziókat különböztettünk meg. A lokális lézióknál négy altípust, A-D különböztettünk meg a szűkület elhelyezkedésétől függően. A diffúz léziók közül a II. típus az intrasztent (sztentben elhelyezkedő), a III. típus a proliferatív, sztenten kívül is progrediáló léziókat jelöli [102]. A 8. táblázat foglalja össze a Mehran-féle resztenózis típusokat.

3.2.3. Statisztikai kiértékelés:

A statisztikai elemzéseket a Statistica13.4 szoftverrel (StatSoft, Inc., Hungary) és GraphPad Prism 6.01 (GraphPad Software Inc., La Jolla, CA, USA) szoftverrel végeztük. A folytonos változók esetében a medián és interkvartilis értékeket adtuk meg. A csoportok összehasonlítására folytonos változók esetében Mann-Whitney tesztet végeztük, kategorikus változók esetében Fisher exact tesztet alkalmaztunk a $p \leq 0.05$ szignifikancia érték mellett. A logisztikus regressziós modellben a visszatérő ISR regresszióját vizsgáltuk a többi változóhoz képest, ahol $p < 0,05$. Az esélyhányados (OR=odds rate) számításához Z transzformációt végeztünk folytonos változók esetén. A többszörös logisztikus regressziós modellben a visszatérő ISR regresszióját vizsgáltuk minden változó esetében, ahol $p < 0,05$ teljesült. Az esélyhányadost a 95%-os konfidencia intervallummal együtt adtuk meg. A szignifikancia határát $p < 0,05$ -nél állapítottuk meg.

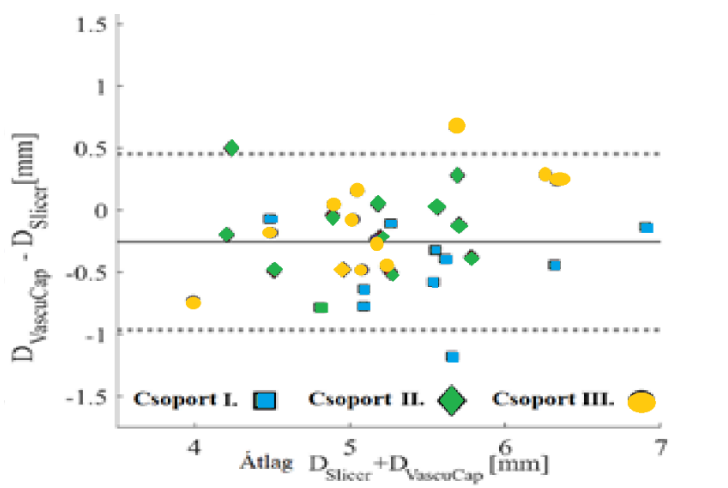
4. Eredmények

4.1. Lumen morfológia és áramlási paraméter modellek hatásának vizsgálata

2019.01.01. és 2020.02.28. között bevont 51 beteg CTA képanyagának a vizsgálat lezárása előtti előzetes kiértékelését és adatfeldolgozását követően - a módszerekben leírt CTA képminőség ellenőrzés után - 35 beteg képanyagán végeztünk a VascuCappel előzetes teszt szegmentálást. Ennek kapcsán 2 beteget kellett kizárnunk, mert az ő esetükben a programmal nem lehetett középvonalat illeszteni, így végül a 33 beteget osztottuk 3, a módszerekben már részletezett plakk morfológiai szempontból homogén csoportba.

4.1.1. Kvantitatív kiértékelés

Az átlagos átmérő különbséget - a Slicer és a VascuCap által szegmentált lumen között - a voxel hosszra normalizálva ábrázoló, úgynevezett ADDV görbéket készítettünk el minden beteg képanyagából. Az átlag, a standard szórás és a legkisebb átmérő különbséget is kiszámoltuk mind a három csoport esetén. A 4.c ábra mutatja be a ADDV görbét. A 6.ábrán a Bland Altman plot alapján látható, hogy az I. egyéni csoport esetében jelentős mértékű a lumen Slicerrel történt túlszegmentálása (túlságosan keskeny lumen megadása). A II. közös és III. külön csoport jelentős eltérés nincsen, azonban a III. csoport esetében az esetek szóródása az átlag körül szélesebb.



Ábra 6.: Bland-Altman ploton a különböző csoportokban előforduló átlagos átmérőket ábrázoltuk a két módszerrel történő szegmentálás eredményezte átmérők különbségének függvényében. ICA: artéria carotis interna, CCA: artéria carotis communis

4.1.2. Kvalitatív kiértékelés

A 11. táblázat foglalja össze a három csoportba a 9.táblázatban bemutatott betegek ADDV görbéin a két módszerrel legkisebb átmérőnél mért eltérések kvalitatív kiértékelésének eredményét. A legmagasabb átlag és szórás az I. egyéni csoportban 1,16 és 1,33 volt.

Táblázat 11.: Az átlag átmérő különbség a voxel függvényében (ADDV)-t mutatja minden esetre. Az átlagot és szórást adtuk meg mindhárom csoportra.

Csoport I. – Egyéni		Csoport II. - Közös		Csoport III. – Külön	
	ADDV [-]		ADDV [-]		ADDV [-]
Átlag	Szórás	Átlag	Szórás	Átlag	Szórás
1,16	1,33	0,65	1,09	0,75	0,91

4.1.3. Szegmentálási módszer hatásának vizsgálata

A 12. táblázat a legkisebb átmérő eltéréseket mutatja be. Az egyes csoportok átlag D_{min} értéke a manuális Slicer szegmentáció esetén nagyobb. A relatív eltérés és szórás a legnagyobb az I. egyéni csoportban, míg a legkisebb 9,8% a III. külön csoportban, bár a szórás 36,47% az I. csoporthoz hasonlóan magas. A II. közös csoportban az átlag eltérés 19,19%, a szórás 27,92%. A Pearson-korreláció egy közepesen erős ($r = 0,68$) szignifikáns ($p < 0,05$) összefüggést igazolt a manuális és a fél-automata szegmentálás között a II. közös csoportban. Szignifikáns ($p < 0,01$), de gyenge korreláció ($r = 0,138$) igazolódott az I. külön csoport esetében.

Táblázat 12.: Az átlag minimális átmérő különbséget összegzi a három csoportban a két különböző módszerrel történt szegmentálás összevetésével.

	D_{min} átl VascuCap	D_{min} átl Slicer	Relatív eltérés	Relatív szórás	Korreláció	P
	[mm]	[mm]	[%]	[%]	[-]	[-]
Csoport I.	1,950	2,636	35,16	±38,75	0,138	<0,01
Csoport II.	1,815	2,178	19,99	±27,92	0,680	<0,05
Csoport III.	1,883	2,067	9,80	±36,47	0,084	<0,25

4.1.4. Kalcifikáció hatásának vizsgálata

Az ADDV értékek korrelációját mértük a kalcifikáció mértékével (kiterjedés, vastagság, kalcifikáció foka), az eredményeket a 13. táblázat foglalja össze. A három esetet, ahol a CTA képeken nem ábrázolódott kalcifikáció a kiértékelésből kizártuk, a 9. táblázatban narancssárgával jeleztük ezeket a konkrét eseteket. A kalcifikációs paraméterek növekedése közepes korrelációt mutattak az ADDV-n leírt növekvő voxel hossza normalizált átlagos átmérő különbségekkel az I. egyéni csoportban ($r = 0,59; 0,44; 0,61$). A II. közös csoportban erős és közepesen erős korrelációt találtunk az értékek között ($r = 0,71; 0,51; 0,82$), míg a III. külön csoportban gyenge korrelációt igazolt ($0,19; -0,20; 0,46$) a Pearson-teszt.

Táblázat 13.: Pearson korrelációs együttható és a p érték a különböző kalcifikációs változók hatása az egy voxel hosszúságra normalizált átlag átmérő különbségre mindhárom csoportban. r: korrelációs együttható

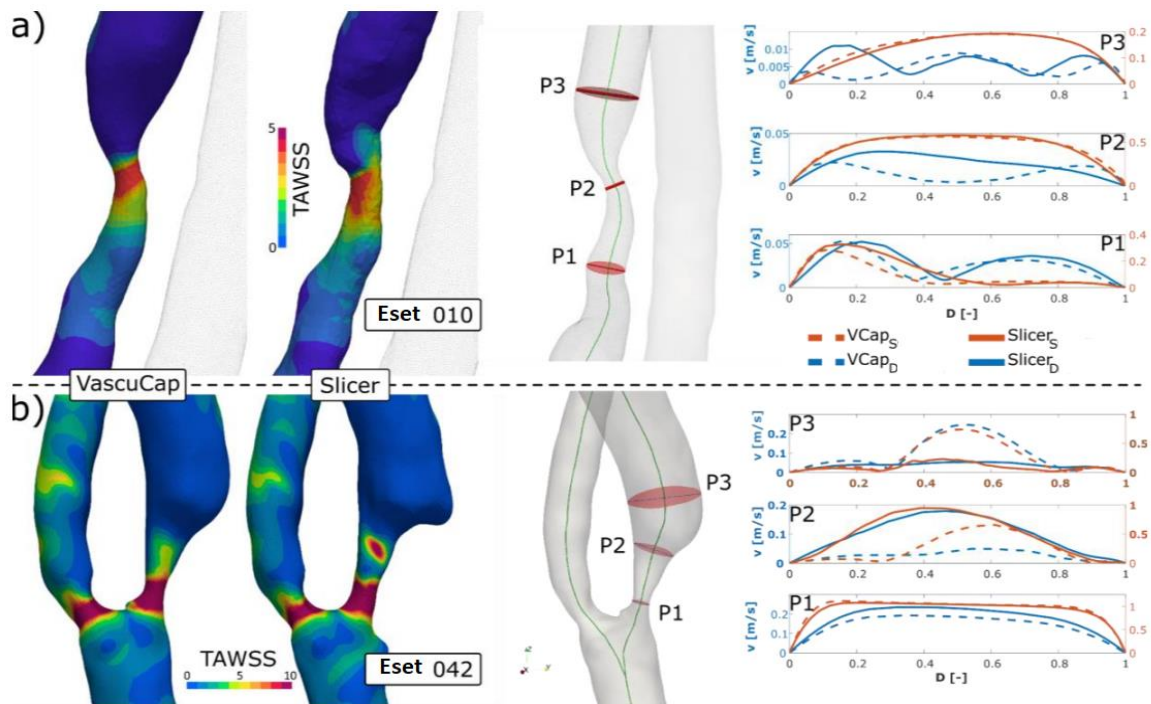
ADDV vs		Csoport I. Egyéni	Csoport II. Közös	Csoport III. Külön
Kalcifikáció foka	r	0,59	0,19	0,71
	p érték	< 0,001	< 0,0001	< 0,001
Kalcifikáció kiterjedése	r	0,44	-0,20	0,57
	p érték	< 0,05	< 0,001	< 0,01
Kalcifikáció vastagság	r	0,61	0,46	0,82
	p érték	< 0,01	< 0,001	< 0,001

Összességében a 11. és 12. táblázat eredményeinek együttes értékelése arra mutat, hogy a II. csoport közös szegmentálásának eredményei alapján kapott lumen geometriák hasonlítanak egymásra a legjobban, ami független a kalcifikáció fokától. Ezzel szemben a III. csoport külön szegmentált lumen geometriái bár hasonlítanak egymásra, a kalcifikáció mértéke jelentősen rontja az egyezés mértékét.

4.1.5. Különböző szegmentálási módszerek hatása a CFD elemzésre

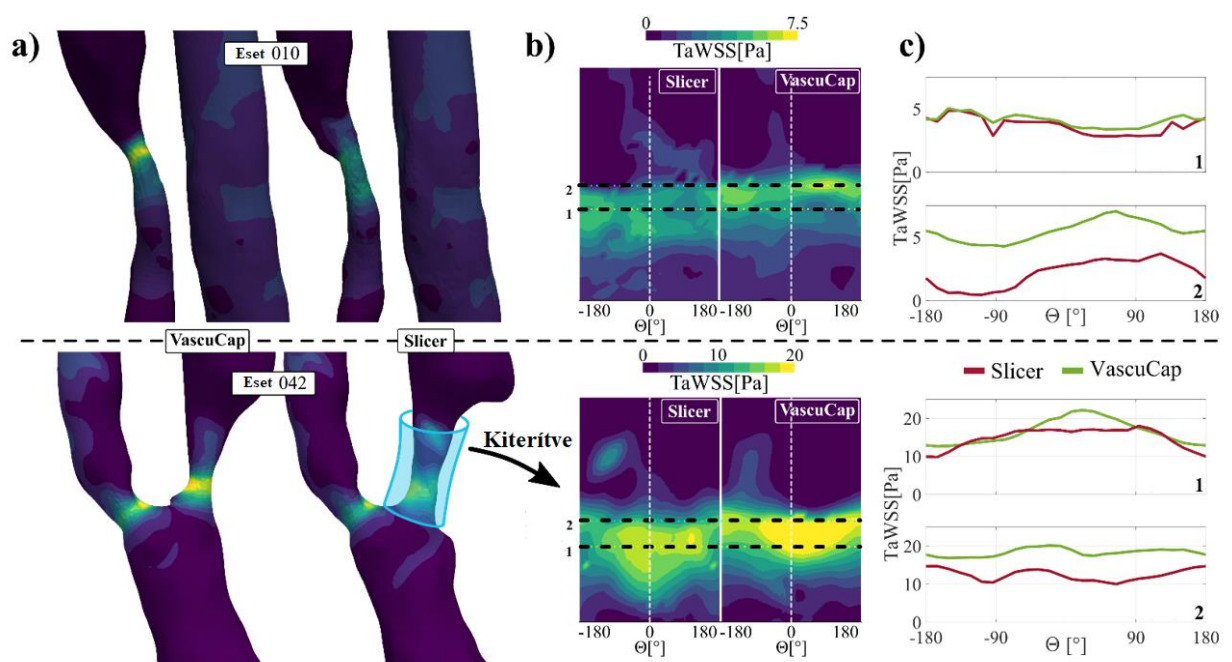
Az eset 010-hez és az eset 042-hez tartozó VascuCappel és Slicerrel szegmentált négy lumen geometrián végeztünk CFD analízist. A 9. táblázatban látható a két eset morfológiai karakterisztikája. 010-es esetet a legelső csoportban egymástól függetlenül egyénileg szegmentáltuk, a 042-es esetet a legutolsó csoportban külön-külön, de a már korábban tett megállapításokat alkalmazva végeztük el.

A különböző sebesség profilok 3 ponton kerültek kiszámításra, a TaWSS az utolsó szív ciklus átlaga alapján került a szimulációba. A 7. ábra mutatja be a 010 és 042 esetekből készült szimulációkat. Szisztolé esetén mindkét (Slicer és Vasucap geometrián készült) görbe hasonló, minimális különbséget mutatnak. Azonban a diasztolés fázisban a szűkületnél készült görbék kvalitatív különbsége tetten érhető a görbék alakjának eltérésén, míg a szűkület előtti szakaszok megegyeznek.



Ábra 7.: CFD szimuláció eredménye a 10-es (a) és a 42-es (b) esetről. A sebesség profilokat a szisztolé (narancs) és a diasztolé (kék) esetében külön színnel feltüntettük, a két módszerrel kapott eredményeket folyamatos (Slicer) és szaggatott vonallal (VascuCap) jelöltük. CFD: Computational fluid dynamic

A 8. ábra bemutatja a TaWSS változását a szűkület közelében, még úgy is látható az eltérés, hogy csak a ciklusok átlagát mutatja be. Kvantitatív számítás alapján a maximum TaWSS 30%-ban különbözött a 010 esetben ($ADDV=1,73$), míg ez a 042 esetben csak 4% volt ($ADDV=0,64$). A geometria kiterítése esetén jól látható, hogy a két vonal közötti szűkült szakasz esetében a gyorsulási profilok eltérnek. A Slicerrel a mérnökök által manuális szegmentáció során létrehozott geometriákban a szűkületben kialakuló nyírőerők alacsonyabbak a szemi-automata orvosi szegmentáláshoz képest.

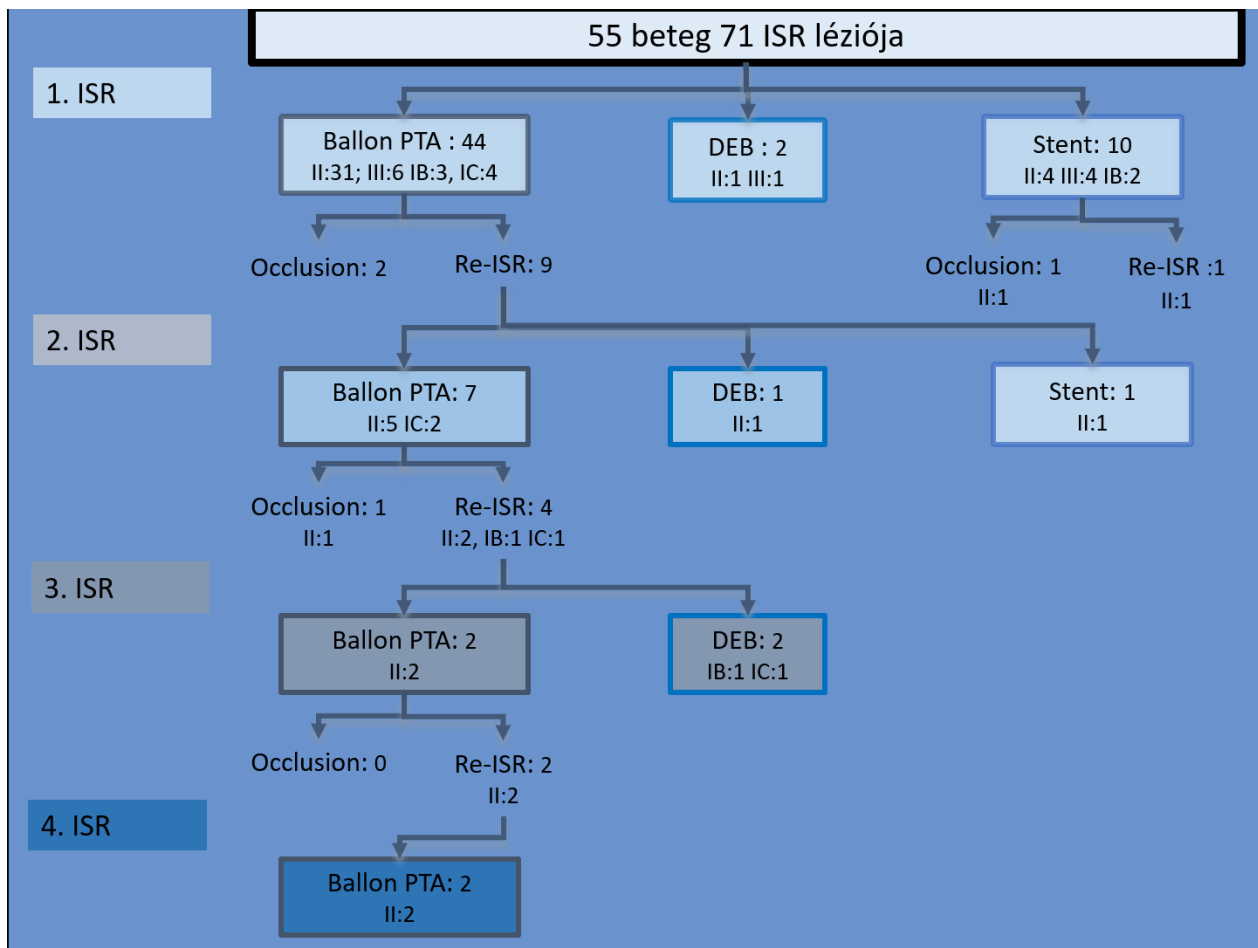


Ábra 8.: CFD szimuláció Eset 010 (felül) és Eset 042 (alul). A: Ciklus átlagolt WSS mérések grafikus megjelenítése a szűkületet tartalmazó bifurkáción. B: A TaWSS mérések grafikus ábrázolása az érlumen kiterítésével a Slicerrel és a VascuCap-ben készített lumenben. C: az 1 és 2 szaggatott vonal közötti szűkületet ábrázoló részek TaWSS értékeinek ábrázolása a különböző szegmentálási módszerekkel kapott érlumenen. CFD: Computational fluid dynamic; TaWSS: ciklus átlagolt csúsztató feszültség.

4.2. In-sztent resztenózis kialakulására hajlamosító tényezők és kezelésének vizsgálata

2009. január 1. és 2018. november 30. között 1728 nyaki verőér intervenciót végeztek a Városmajori Szív- és Érgyógyászati Klinikán. 55 beteg in-sztent resztenózisa került ellátásra ebben az időszakban a retrospektív adatgyűjtés alapján.

A 9. ábra összefoglalja a 55 bevont beteg 71 ISR lézióját, azok Mehran szerinti típusát és a követés során észlelt visszatérő ISR vagy sztent elzáródás előfordulását, valamint az alkalmazott terápiát.



Ábra 9.: Az ISR miatt vizsgált betegek resztenotikus elváltozásainak kezelése és követése során észlelt progressziót és az erre alkalmazott kezelést foglalja össze az ábra. ISR: in-sztent resztenózis; PTA:percután angioplasztika; DEB: gyógyszerkibocsátó ballon.

4.2.1. Beteganyag leírása

Az 56 sztentelt ACI-n kialakult ISR miatt vizsgálatba bevont 55 beteg klinikai karakterisztikáját a 14. táblázat foglalja össze.

Táblázat 14.: A vizsgált időszakban a Városmajori Szív- és Érgyógyászati Klinikán ISR miatt intervención átesett betegek karakterisztikáját mutatja be a táblázat. ACI: artéria carotis interna EEA: everziós endarteriektómia, ISR:in-szent resztenózis

Rizikó faktorok, kísérő betegségek, anamnesztikus adatok, gyógyszerelés	Betegek száma (N = 55)
Kor (évek) medián	65
Nők (N)	26
ACI Wallstent (%)	100%
Ellenoldali elzáródás (%)	19,6%
Diabétesz mellitus (%)	45,3%
Hipertónia (%)	100%
Diszlipidémia (%)	76,5%
Dohányzás (%)	80,8%
Korábbi EEA ACI (%)	38,2%
Korábbi akut miokardiális infarktus (%)	40,9%
Nyaki besugárzás (%)	3,6%

45 beteg esetében rendelkezünk a primer lézió angiografiás képanyagával és DUS követési adatokkal. A továbbiakban a 45 beteg 46 in-szent resztenózisos (egy betegnél mindkét oldali ACI ellátása során ISR miatt történt beavatkozás) teljes képanyag feldolgozásának eredményeit foglaljuk össze. Ezen betegeket az intervenciót követően visszatérő ISR megléte vagy hiánya alapján két csoportra bontva vizsgáltuk. Ezen betegcsoportok karakterisztikáját a 15. táblázatban foglaltuk össze.

Táblázat 15.: A visszatérő resztenotikus lézióval és az in-sztent resztenózis egyszeri intervencióján átesett betegek karakterisztikáját is bemutatja a táblázat. IQR:interkvartilis N:darabszám NA: nem értékelhető, ISR: in-sztent resztenózis

Rizikó faktorok, kísérő betegségek, anamnesztikus adatok, gyógyszerelés	Betegek száma (N = 46)	Nincsen visszatérő ISR vagy sztent okklúzió (N = 33)	Legalább 1 visszatérő ISR vagy sztent okklúzió (N = 13)	P érték
Kor (évek), medián (IQR)	64 (58–71)	63 (56–69)	69 (63–73)	,036
Dohányzás, N (%)	36 (78,3)	26 (78,8)	10 (76,9)	> ,999
Ellenoldali ICA elzáródás, N (%)	8 (17,4)	5 (15,2)	3 (23,1)	,668
Nyaki irradiáció, N (%)	2 (4,3)	1 (3)	1 (7,7)	,489
Korábbi azonos oldali ACI endarterektómia, N (%)	19 (41,3)	13 (39,4)	6 (46,2)	,746
Korábbi akut miokardiális infarktus, N (%)	14 (30,4)	9 (27,3)	5 (38,5)	,493
Korábbi alsóvégtagi verőér rekonstrukció, N (%)	17 (37)	13 (39,4)	4 (30,8)	,739
Thrombocita aggregáció gátló kezelés, N (%)	46 (100)	33 (100)	13 (100)	> ,999
Vérnyomás csökkentő kezelés, N (%)	45 (97,8)	32 (97)	13 (100)	> ,999
Lipidszint csökkentő (sztatin) kezelés, N (%)	35 (76,1)	29 (87,9)	6 (46,2)	,005
Vércukorszint csökkentő kezelés, N (%)	20 (43,5)	15 (45,5)	5 (38,5)	,749

4.2.2. Primer nyaki verőérszűkület leírása

A primer lézió sztentelésének indikációja 4 esetben nyaki besugárzás indukálta ACI sztenózis, 19 esetben EEA ACI utáni resztenózis és 25 esetben arterioszklerózis volt. 45-ből 7 esetben tünetes beteg léziójának sztentelése történt primeren (1 amaurosis fugax, 3 TIA 3 minor stroke miatt). A primer DSA képanyag retrospektív kiértékelését a 18. táblázat foglalja össze. A primer sztentelés minden esetben Carotid Wallstenttel (Boston Scientific Corp., Marlborough, MA, USA) történt. A medián sztent átmérő 7 mm (IQR, 7–7 mm), medián sztent hossz 40 mm (IQR, 30–40 mm) volt. A primer léziók morfológiáját a 16. táblázat foglalja össze.

Táblázat 16.: A primer nyaki verőérszűkületi léziók DSA képalkotó karakterisztikájának összehasonlítását mutatja be a táblázat az összes beteg és a két vizsgált alcsoport esetében. IQR:interkvartilis N:darabszám NA: nem értékelhető, ISR: in-szent resztenózis

Karakterisztika	Betegek száma (N = 46)	Nincsen visszatérő ISR vagy sztent okklúzió (N = 33)	Legalább 1 visszatérő ISR vagy sztent okklúzió (N = 13)	P érték
Sztenózis foka (%), medián (IQR)	90 (80–90)	90 (80–90)	90 (80–90)	,298
Lézió hossza (mm), medián (IQR)	12,7 (9–18,9)	12,8 (9,6–18,9)	11,2 (6,4–18,3)	,358
Lézió morfológia				
Koncentrikus, N (%)	19 (41,3)	14 (42,4)	5 (38,5)	> ,999
Asszimmetrikus, N (%)	27 (58,7)	19 (57,6)	8 (61,5)	
Kalcifikáció foka				
0, N (%)	24 (52,2)	18 (54,5)	6 (46,2)	,746
1, N (%)	2 (4,3)	0 (0)	2 (15,4)	NA
2, N (%)	8 (17,4)	7 (21,2)	1 (7,7)	NA
3, N (%)	12 (26,1)	8 (24,2)	4 (30,8)	,716
Lézió elhelyezkedése				
Bifurkáció, N (%)	11 (23,9)	7 (21,2)	4 (30,8)	,702
Bulbus, N (%)	15 (32,6)	12 (36,4)	3 (23,1)	,496
Szuprabulbáris szegment, N (%)	14 (30,4)	8 (24,2)	6 (46,2)	,171
Multisegment elváltozás, N (%)	6 (13)	6 (18,2)	0 (0)	,163
Ér elongáció, N (%)	7 (15,2)	6 (18,2)	1 (7,7)	,654
Érátmérő				
Proximalis átmérő (mm), median (IQR)	5,3 (4,6–6,5)	5,4 (4,6–6,5)	5,2 (4,6–6,5)	,847
Disztális átmérő (mm), median (IQR)	3,8 (3,2–4,2)	3,8 (3,5–4,2)	3,6 (2,7–4,1)	,276
Disztális és proximális átmérő közötti különbség (mm), median (IQR)	1,7 (0,7–3)	1,6 (0,8–2,6)	2,2 (0,7–3)	,647

4.2.3. Invazívan kezelt ISR-es esetek leírása

46 ISR miatti beavatkozásból 4 esetben szimptomatikus betegnél történt beavatkozás (TIA: 3; amaurozis fugax:1). A primer lézió és a ISR re-intervenció között eltelt időtartam mediánja 12 hónap (IQR, 7,3–25,8) volt. Az ISR léziók karakterisztikáját a 17. táblázat mutatja be. 37 betegnél történt PTA, 2 betegnél paklitaxel kibocsátó ballonos PTA (Pantera Lux; Biotronik AG, Bülach, Switzerland), és 7 esetben Carotid Wallstenttel újbóli sztentelés történt (sztent átmérő, 5 mm [IQR, 5–7 mm]; hossz, 30 mm [IQR, 30–35 mm]). A re-intervenciókat követő kontroll képen jó morfológiai eredmény ábrázolódott. A posztintervenciók komplikációk közül két esetben a szűrés helyén kialakult sebészi feltárást igénylő vérzés és egy TIA zajlott le.

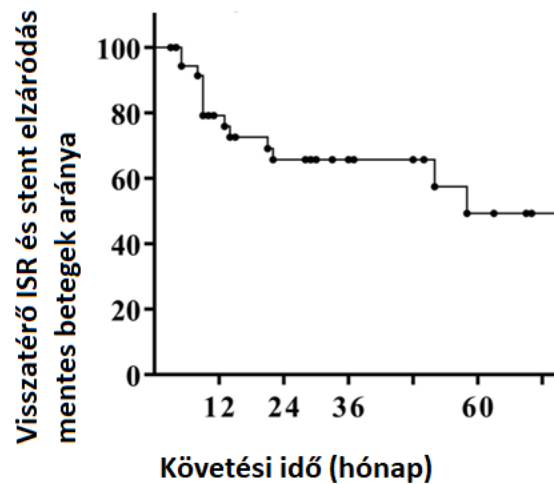
Táblázat 14.: Az invazívan kezelt ISR léziók karakterisztikáját foglalja össze a táblázat. IQR:interkvartilis N:darabszám NA: nem értékelhető, ISR: in-sztent resztenózis

Karakterisztika	ISR	Első visszatérő ISR	Második visszatérő ISR	Harmadik visszatérő ISR
Betegek száma, N	46	7	3	1
Szimptomatikus ISR, N	4	0	0	0
ISR hossza (mm), medián (IQR)	12,7 (9,1–18,8)	13,2 (10–15,6)	9,8 (8,8–13,7)	14,2
ISR típusa Mehran szerint				
Fokális, N (%)	7 (15,2)	2 (28,6)	2 (66,7)	1 (100)
IA, N (%)	0	0	0	0
IB, N (%)	4 (57,1)	0	1 (50)	0
IC, N (%)	3 (42,9)	2 (100)	1 (50)	1 (100)
ID, N (%)	0	0	0	0
Diffúz, N (%)	39 (84,8)	5 (71,4)	1 (33,3)	0
II, N (%)	30 (76,9)	5 (100)	1 (100)	0
III, N (%)	9 (23,1)	0	0	0

4.2.4. Követés az első ISR invazív kezelése után

A medián követési idő 29,5 hónap (IQR, 8,5–52,6) volt, 5 beteg halt meg a követési idő alatt, esetükben nem volt ismert visszatérő in-sztent resztenózis, A 46-ból 10 betegnél alakult ki visszatérő tünetmentes in-sztent resztenózis az első intervenciót követően, 3 betegnél tünetmentes sztentelzáródást észleltünk a követés során. Ezen 13 beteg lézióit

vetettük össze a 33 sikeresen reintervenált beteg klinikai és lézió karakterisztikájával. A medián időtartam az első ISR invazív kezelés és a visszatérő lézió kialakulása között 22 hónap (IQR, 9–45,3) volt, amit a Kaplan-Meier görbén ábrázoltunk a 10. ábrán,



Ábra 10.: A Kaplan-Meier görbe mutatja be az ISR invazív kezelés után eltelt időt és a resztenózis vagy sztentelzáródás mentes követési időt. ISR: in-szent resztenózis

4.2.5. Az ISR invazív ellátása után a betegek összehasonlítása a követés során kialakult visszatérő resztenózis vagy sztentelzáródás alapján

A korábbi beteg karakterisztikát és lézió karakterisztikát összesítő táblázat tartalmazza a statisztikai kiértékelés eredményét is. A betegek, akiknél visszatérő resztenózist vagy sztentelzáródást észleltünk, szignifikánsan idősebbek voltak, ($P = 0,036$) és alacsonyabb volt közöttük a sztatin terápiában részesülők száma ($P = 0,005$), ami a 15. táblázatban mutattunk be. Az egyváltozós regressziós analízisben az idősebb életkor (OR, 2,19; 95% CI, 1,05–4,59; $P = 0,037$) és a sztatin terápia hiánya OR, 0,12; 95% CI, 0,03–0,54; $P = 0,005$) is prediktív faktora volt a visszatérő ISR-nek, A többváltozós modellben csak a sztatin terápia volt független védő faktor (OR, 0,17; 95% CI, 0,03–0,84; $P = 0,029$) a visszatérő ISR ellen.

5. Megbeszélés

5.1. Nyaki verőérszűkület plakk morfológiájának és áramlási 3D modellek összevethetőségének vizsgálata

A vizsgálat egyik célja volt az orvosi és mérnöki lumen szegmentáció összehasonlítása. A nyaki verőérszűkület esetén nincsen korábbi adat erre vonatkozóan. A szegmentálásokat egy orvos és egy mérnök páros végezték konszenzusban. A konszenzusban történő leolvasás a radiológiai képalkotó vizsgálatoknak ismert limitációja [117]. Bár azt meg kell jegyezni, hogy a cél nem a két vizsgáló mérnök vagy orvos közötti különbség, hanem a két csoport mérnök vs orvos közötti különbség volt elsősorban. A szoftveres lumen szegmentáció esetén az orvos vizsgálók közötti eltérést már korábban publikálták [114].

Két különböző szoftvert használtunk a vizsgálat során, amelyek eredeti alkalmazási területe nem azonos. A VasuCap szoftver FDA engedéllyel rendelkezik, a nyaki verőéren kialakult plakkok kutatási célú analizésére hozták létre. Jelenleg nincsen elérhető FDA engedéllyel rendelkező napi klinikai rutinban használható olyan szoftver, amivel lumenszegmentáció végezhető, annak ellenére sem, hogy a szoftver segítségével végzett plakkanalízis eredménye erősen korrelált a hisztopatológiai eredményekkel, alacsony vizsgálók közötti eltérés mellett [75, 118]. A szoftverrel történő félig-automatikus plakk volumen meghatározás esetén 4%-os volt a vizsgálat ismétlésekor az eltérés, a vizsgáló közötti eltérés 10%-os volt [118]. A lumen szegmentálás variabilitásáról nem áll rendelkezésre publikált adat a VasuCappel. A másik, mérnökök által lumenszegmentálásra is alkalmazott, Slicer szoftver széles körben ismert, ingyenesen elérhető, 3D szegmentálás végezhető a DICOM típusú képanyagból. A Slicerrel manuálisan készített szegmentált lumen geometriához a VMTK szoftverben lehetett középvonal kalkulációt végezni. A MATCH vizsgálatban, ahol többek között a Slicert és VMTK szoftvert is használták - a manuális lumen szegmentációja esetén többnyire a lumen túlzott szegmentációját találták [119], ami ebben a vizsgálatban is megfigyelhető volt.

A két vizsgáló csapat és a módszerek közötti összehasonlítást egy még folyamatban lévő prospektív klinikai vizsgálatba bevont beteganyagból végeztük. Minden klinikai vizsgálat

esetén potenciálisan torzító hatást jelent a vizsgálatban résztvevő betegcsoport eltérése a valós betegpopulációtól, ami az esetünkben a vizsgálati csoport reprezentativitását tovább ronthatta, hogy nem a teljes vizsgálati csoportból kerültek beválasztásra az esetek. A lumen morfológiai sajátosságok okozta torzító hatást kívántuk csökkenteni a homogén betegcsoportok képzésével. Ha vizsgálat lezárását követő nagyobb számú betegcsoportból a VascaCap által biztosított plakkkomponensek mennyiségének hajlandósági pontszám egyezésén (propensity matched) [120] alapuló csoport összevetése alapján képeztük volna a három csoportot, úgy az előforduló lumen morfológiák egyezősége magasabb lehetett volna. Azonban célunk volt, hogy a vizsgálat lezárásakor már megfelelő metodika protokollhoz jussunk a későbbi teljes vizsgálati kiértékeléséhez az előzetes eredmények alapján.

A közös munka során néhány mérőfüldkő került lefektetésre. A mérnök és orvos csapat között néhány visszatérő különbség volt megfigyelhető. A módszerekben lefektetett megállapítások szerint, így a külön végzett munkánál csökkenthető volt a szegmentálás közötti eltérés. A két szoftveres módszer közötti különbség megállapítása és kiküszöbölésének sikerességét terveztük lemérni a két módszer között a harmadik külön csoport révén. Ezek alapján egyértelműen csökkenthető volt az alul- és túlszegmentálás mértéke az egyéni csoporthoz képest, azonban a nagyfokú kalcifikáció esetén a két módszer közötti különbséget nem sikerült kiküszöbölni a vizsgálóknak. A kvantitatív kiértékelés alapján az ADDV átlag és szórás alacsonyabb volt az egyéni első csoporthoz képest, mind a közös, mind a külön végzett beteganyag esetén. Ez alapján a közös munka hatékonyan csökkenti a lumen geometriák közötti eltérést, hiszen a közös mérőfüldkövek mentén történik a szegmentálás a manuális módszerrel. A jelentős kalcifikáció esetén két okból tér el jelentősen a lumen szegmentáció. A kalcifikáció okozta mészárnyciklus tudatos manuális alulszegmentálása szubjektív, valamint a mészárnyciklus miatti kontrasztanyag megtévesztő módon nem detektálható automatikus módszerrel.

További torzító hatása van a carotis externa levágásának, főleg, ha nem konszenzus szegmentálást végeznek a vizsgálók. A fejlett szemi-automatikus szegmentáció esetén óriási előny az automatikus középvonal felvétel, ami később manuálisan módosítható a vizsgáló által, hisz sok idő megspórolható vele. Azonban az a. carotis externa levágása is automatikus algoritmus alapú és a tengelyre merőleges legkisebb levágási felületet nem

követi úgy, mint a manuális szegmentálás esetén. Ez a tényező potenciálisan egyik befolyásoló jelentős hibalehetősége lehetett volna a két szoftver által közösen szegmentált lumenek közötti eltérés kiértékelésének, ezért ahol a legszűkebb keresztmetszet magában foglalta a levágott a. carotis externat, azokat az eseteket az összehasonlításból kivettük.

A korábbi publikációkban leírt igen variábilis HU határok a különböző plakkkomponensek beosztása esetén rávilágítanak arra is, hogy a dinamikus ablakolás milyen fontos a szegmentálás során [46-47, 70-73]. Még a kalcifikáció esetén is más-más HU értékeket használtak, így az automatikus, csak HU értékeken alapuló kalcifikáció kijelölés pontatlan lehet. Ezeknek a vizsgálatoknak a tanulsága továbbá, hogy a CTA beállítások különbségei is befolyásolhatják a képminőséget és a kiértékelhetőséget is. Emiatt vezettük be a szigorú képminőség kontrollt és csak az azonos klinikai protokollal készült felvételeket vontuk be a vizsgálatba. Ismert továbbá, hogy a körkörös kalcifikáció okozta mészárnycék tévesen okklúzió benyomását keltheti automatikus szegmentálás esetén korábbi tanulmány alapján [121]. Ez a jelenség az automatikus középvonal illesztés esetén ellehetetleníti a lumenfelismerést, emiatt kényszerültünk két beteg képanyagának kizárására.

Az összetett szűkületek esetén a jelentős kalcifikáció még a gyakorlott vizsgálókat is kihívás elé állíthatja. Egy korábbi vizsgálat az automatikus és a manuális lumen szegmentációt vizsgálva mind az automatikus szegmentálás, mind a gyakorlott vizsgálók között eltérést igazolt, ami szignifikáns összefüggést mutatott a kalcifikáció mértékével [122]. Ezek a korábbi publikációk, valamint az orvos vizsgálók által is szubjektíven korábbi Medis progamban végzett lumenszegmentáció, illetve a vizsgálat során végzett Vascucap középvonal illesztés tesztelése során a szoftveres feldolgozás megnehezítő kalcifikált léziók vizsgálatokor észlelt nehézségek miatt került célkitűzéseink fókuszpontjában a kalcifikáció hatásának vizsgálata.

A legkisebb átmérőértékek a kalcifikáció mértékének növekedésével progresszíven nőttek a manuális szegmentáció eltéréseivel a szemi-automatiktól, amit a 12. táblázatban foglaltunk össze. A közösen végzett szegmentációk esetén kiemelten figyeltünk a legszűkebb átmérők azonos kijelölésére, így a különbségek csökkentek. A harmadik csoportban ez a különbség újból megnőtt. Ezek alapján merül fel, hogy jelentős kalcifikáció esetén csak közös szegmentálás adhat további feldolgozásra alkalmas lumen

geometriát. Ezt támasztotta alá, hogy az ADDV eltérések mértéke a közösen végzett csoportban mutatta a leggyengébb korrelációt a kalcifikáció mértékével. Összességében elmondható, hogy a két módszerrel végzett szegmentálásokkal kapott lumen geometriák az első csoporthoz képest a második és harmadik csoportban kisebb eltérést mutattak a közös munka és közösen lefektetett alapelvek után. Azonban a kalcifikáció növekedése esetén tapasztalható emelkedő geometriai eltérés tendenciát az első és harmadik csoporthoz képest csak a közös munkával végzett második csoportban sikerült kiküszöbölni.

A két esetenél feltáró céllal végzett CFD szimulációk során láthatóvá vált, hogy a szegmentációs különbségek szignifikánsan befolyásolták a WSS értékeket. Más tanulmányokban már leírták, hogy a sebesség mezők kevésbé kitettek a legkisebb átmérőnél fellépő kis eltérésekre, azonban a közepes eltérések már befolyásolják a sebesség mező alakulását még ha a lumen geometriában csekély változást is okoznak [123-124]. Az általunk végzett modellekben a TaWSS mezőn kvalitatívan kimutatható változást okozott a legkisebb átmérő környékén eltérő geometria a 042-es esetben. Az automatikus szegmentáció időt és energiát spórol a vizsgáló számára, de klinikailag releváns sztenotikus és posztstenotikus szakaszok manuális szegmentálása szükséges. Eredményeink alapján a tapasztalt orvos vizsgálók és a mérnökök közösen végzett munkájának a szükségességét szögezhetjük le. A tudásátadás megkerülhetetlensége a klinikai orvosi részről a mérnökök számára nem elhanyagolható ahhoz, hogy a CFD mérésekhez megfelelő a valóságot leginkább tükröző modellek készüljenek. A CFD mérések elvégzése és kiértékelése speciális mérnöki szemléletet és tudást igényel kiegészítve az élettani és patológiai folyamatok ismeretével, amit a korábbi publikációk is fontos üzenetként emeltek ki [90, 125]. A mesterséges intelligencián alapuló képalkotó diagnosztikai módszerek fejlesztéséhez szükséges transzlációs tudományos csapat összetételét és munkamegosztását befolyásoló eredményeink és megállapításaink a későbbi közös kutatások módszertanában és az eredményeik interpretációjában is hivatkozási alapot képezhetnek.

5.1. In-sztent reztenózis

A nyaki verőér ISR-ről készült publikációk sok szempontból rendkívül heterogének, ezért eredményeik összevetése erősen limitált. Az eltérések egyik oka az ISR definiálásának különbsége, hisz a beavatkozás utáni 6 héten belül mért emelkedett áramlási értékek reziduális sztenózist jelentenek, nem újbóli visszaszűkülést. A különböző tanulmányokban az ISR mértékét nem vizsgálták, azaz az 50%-os hemodinamikailag jelentős áramlásváltozást nem okozó eseteket is bevették, míg más esetekben csak a szignifikáns 70% vagy afeletti eseteket vizsgálták. Továbbá a vizsgálati módszerek is eltérnek, míg a DUS esetében az ISR-nél más áramlási értékek esetén van szignifikáns szűkület, DSA esetén a NASCET kritériumokat alkalmazzák [113]. Vizsgálatunkban DUS-t használtunk az ISR kiszűrésére, ahol a $PSV \geq 300$ cm/sec felett definiáltuk a szignifikáns ISR-t. A legrövidebb periódus az ISR és a beavatkozás között 4 hónap volt anyagunkban.

A vizsgálat időtartamában a Semmelweis Egyetemen a nyaki verőér sztenteléshez a Carotid Wallstent volt elérhető, így a beteganyag a primer sztent beültetés és az újbóli sztent választás szempontjából egységes. A Carotid Wallstent egy öntáguló a nyaki verőér szűkület kezelésére dedikált sztent típus, amely úgynevezett „closed stent cells” rendszerű, azaz a fémszálak közötti cellák kis méretűek, ennek hátránya, hogy kevésbé flexibilisek. Az ICSS multicentrikus vizsgálat kimutatta, hogy a closed stent cell típusú eszközök alkalmazása esetén a 30 napos mortalitás és a stroke ráta is jobbnak bizonyult [36]. Müller és munkatársai 855 beteg CAS-on átesett beteg DUS követése során az open-cell stentek esetében kevesebb ISR-t detektáltak, de a megelőzőtt neurológiai események számában nem találtak különbséget a két sztent típus esetén [126]. A closed-cell sztentek esetében észlelt magasabb ISR háttérében állhat, hogy a DUS vizsgálattal a closed-cell sztentek esetében aránytalanul magasabb áramlási értékek mérhetőek, emiatt felvetették, hogy az alkalmazott DUS áramlási sebesség kritériumok és az ISR szűkület fokának megállapításánál érdemes a sztent szerkezetét is figyelembe venni [127]. A vizsgálatunkban ISR újbóli intervenciója csak akkor történt meg ha beavatkozás során két irányból végzett első diagnosztikus DSA festés során NASCET szerint szignifikáns szűkület igazolódott.

ISR esetén a legoptimálisabb kezelésről még nincsen egyértelmű irányelv. ESVS irányelvben csak szimptomatikus esetben javasolt intervenciós beavatkozás, tünetmentes esetekben BMT javasolt elsődleges választásként [6]. Kumar 2017-es szisztematikus összefoglaló cikkében a 70% feletti tünetmentes ISR betegpopulációban 0,8%-os volt a 4 éves stroke-rizikó [128]. Annak ellenére, hogy az ISR esetén a stroke-rizikó alacsony a CARE vizsgálatban az aszimptomatikus betegek 66%-ánál végeztek újbóli intervenciót [129]. A feldolgozott beteganyagunkban betegek 84%-a esett át tünetmentesen ISR miatt intervencióra, ennek egyik oka, hogy a retrospektív hosszú időt felölelő időszakban 2010-es évek elején még az irányelvekben nem jelent meg ajánlás erre a betegcsoportra.

Jelenleg az ESVS és magyar irányelvekben nincsen arra javaslat, hogy a tüneteket okozó igen ritka ISR esetén milyen sebészi vagy intervenciós radiológiai beavatkozás (sztentelés, PTA, DEB) javasolt [6, 9], így ilyen esetekben a döntés a helyi vaszkuláris team kezébe kerül. Meta-analízis alapján a leggyakrabban választott beavatkozás a PTA volt. Második leggyakoribb a nyitott műtét sztent eltávolítással, bár a nyitott műtét gyakorisága sokat csökkent a 2005 után publikált anyagokban [113]. DEB-bel történő off-label kezelésről viszonylag kis esetszám áll rendelkezésre nyaki verőér ISR esetén, az eredmények alacsonyabb újbóli resztenózis rátát igazoltak (0-33,3%) [130-134]. Ezzel szemben a nem gyógyszer kibocsátó sima ballonos PTA esetén az újbóli resztenózis aránya korábbi publikációkban 0-50% között változott [113, 133-134]. A beteganyag feldolgozása során az első visszatérő ISR esélye sima PTA után 24,3% volt, míg a második ISR már a betegek 60%-ánál kialakult, ezzel szemben anyagunkban a kis esetszámú DEB mellett újbóli visszaszűkülés nem alakult ki.

A korábbi ISR intervenciós kezelést leíró publikációkban az esetszámok 1-42 között változtak [113, 133-136], a mi anyagunkban szereplő 45 beteg UH követéssel és teljes intervenciós képanyaggal mindannyian 2009 után kerültek ellátásra, így új tapasztalatokat adhatnak hozzá az eddigi limitált ismeretanyaghoz. Olyan 35 különböző esetet, ahol második vagy harmadik visszatérő ISR intervenciójáról közöltek adatot, egy 2016-os összefoglaló közlemény mutatott be. Ezekben az esetekben is újrasztentelést vagy sima ballonos PTA-t követően alakult ki visszatérő ISR [113].

Vizsgálatunk jelentős limitációja, hogy 2009 és 2018 közötti időszakban nyaki verőér szűkület miatt a Semmelweis Egyetemen végzett sztent beültetésen átesett betegek

követése igen hiányos, így a resztenózis rátáról és a reprezentatív ellátásról nincsen pontos ismeretünk. A retrospektív vizsgálatba való bevonás kritériuma az ISR miatti Semmelweis Egyetemen végzett reintervenció volt. Azonban emiatt az egyes más intézményben végzett primer CAS-on átesett betegek kiestek a bevonásból, mert nem volt lehetőség a primer lézió karakterisztika összehasonlítására. Valamint, a vizsgált betegcsoport követése sem volt teljeskörű, így 55-ből további potenciális eseteket is elvesztettünk a vizsgálatunkból. A 46 eset utánkövetésének időtartama és a kontroll vizitek, DUS vizsgálatok elvégzésének időzítése sem volt azonos a retrospektíven vizsgált betegcsoportban, ami további torzító hatást jelentett. A retrospektív vizsgálati módszer okozta torzító hatások egy prospektív posztintervenciós betegkövetés esetén lennének kiküszöbölhetőek, azonban a jelenlegi irányelvek mellett a visszatérő ISR intervenciós kezelésének előfordulása olyan alacsony, hogy 10 éves prospektív multicentrikus vizsgálat esetén sem reális cél az általunk retrospektíven elért betegszám biztosítása.

CREST vizsgálatban a női nem, a diabetes mellitus és diszlipidémia kísérőbetegségeket találták az ISR és a sztentelzáródás független rizikófaktorainak [101]. CAVATAS vizsgálat eredményei alapján a diabetes mellitus és a dohányzás a rizikófaktorok az ISR-nek [105]. A nyaki verőérszűkület ISR rizikófaktoraként azonosították más nem randomizált klinikai vizsgálatok a hipertóniát, 65 év feletti életkort, perifériás artériás verőérbetegség, a csökkent vazoreaktivitást és a gyulladásos paraméterek emelkedését [106-109]. A visszatérő ISR rizikófaktoraival közlemény még nem foglalkozott. Az eredményeink alapján a lipidszintet csökkentő sztatin terápia mérsékeli a kiújuló ISR és sztentelzáródás kockázatát. A sztatinek védőszerepét a szívkoszorú erek ISR-je kapcsán is leírják már [137], azonban nyaki verőér újbóli ISR-je esetében ilyen eredményeket publikációnkban elsőként közöltünk.

A jelenleg érvényes magyar és európai irányelvben is Ia ajánlás nyaki verőér szűkület esetén a sztatin terápia alkalmazása [6, 9]. CEA vagy CAS terápia előtt ajánlott elkezdni a sztatin terápiát és a perioperatív időszakban is fenntartani, mert a műtét előtt elkezdett terápia a 30 napon belül bekövetkező halál és stroke kockázatának jelentős csökkenésével jár [23-25], amit a gyulladáscsökkentő és plakk stabilizáló hatása révén éri el [138]. Azonban ismert, hogy a sztatin terápia esetén a betegek compliance-ja a terápiához

meglehetősen alacsony, bár a szekunder prevencióként alkalmazott sztatin terápiához az adherencia magasabb, de még mindig jelentős kardiovaszkuláris rizikót jelent a terápia elhagyása [139]. Az eredményeink alapján a ISR újbóli kialakulásának rizikóját is növeli a sztatin terápia hiánya vagy elhagyása, így ezen betegeknél a gyógyszeres terápia alkalmazására és a terápia adherencia növelésére külön figyelmet kellene fordítani a mindennapi klinikai rutinban.

A gyógyszer kibocsátó stent beültetéstől (DES drug eluting stent) nyaki verőér szűkület in-szent rezstenózis esetén nincsen elérhető publikáció. A szívkoszorú erek esetén több publikáció is vizsgálta a szívkoszorú erekben kialakult ISR kezelését DEB és gyógyszer kibocsátó sztenttel. Egy meta-analízis eredményei szerint a második generációs DES-ek a DEB-hez hasonló ISR rátát mutattak, azonban az ösztörtalitást tekintve a DES csoport bizonyult jobbnak [114]. Az új irányelvekben rendkívül szűk indikációja van az nyaki verőér ISR invazív kezelésének így ilyen irányú klinikai multicentrikus vizsgálat kivitelezésére még nagy centrumok bevonása esetén sincsen reális esély. A DES és DEB alkalmazása jelenleg a nyaki verőér ISR-ben off-label indikáció így a későbbiekben esetismertetések sem várhatóak etikai okokból.

A kis esetszámú retrospektív anyagunk legfőbb limitációja a vizsgálat felépítése mellett a 10 éves időtartam alatt megváltozott az ellátási protokoll (csak szimptomatikus esetekben javasolt az újbóli invazív beavatkozás) és az elérhető eszközök köre is (DEB megjelenése). Azonban éppen az alacsony előfordulás és szűk indikációs kör miatt a jövőben nemhogy prospektív, de kisebb esetszámú egy centrumból közölt esetszámunkhoz hasonló anyag sem várható, így a szimptomatikus visszatérő ISR ellátása esetén eredményeink alapján mérlegelhető az intervenciós terápia választása esetén a DEB vagy PTA alkalmazása a klinikus által.

6. Következtetések

A PhD disszertációm során a bevezetőben bemutatott témakörökből felvetett téziseket a részletezett módszerekkel vizsgáltam, a leírt eredményeket a megbeszélés részben bontottam ki és helyeztem kontextusba. Az alábbiakban pontokba szedve a két témából felvetett tézisekre az eredményeink alapján adható következtetéseket összegzem.

6.1. A lumen morfológia és áramlási paraméter modellezés hatásának vizsgálat

A: A feltáró jellegű vizsgálatunk eredményei alapján a CTA képanyag mérnöki és orvosi szempontú közös áttekintésének fontos szerepe igazolódott, mind a manuális, mind a félig automatikus szoftver alkalmazása esetén.

B: Jelentős kalcifikáció esetén a lumen szegmentáció során kikerülhetetlen az orvossal együttesen végzett szegmentálás.

C: A CFD szimuláció során a nem szignifikáns mértékű eltérés a szegmentált lumenek között okozhat szignifikáns különbséget az áramlási paraméterekben. Ezért javasoljuk, hogy CFD mérésekhez a nyaki verőérszűkület vizsgálata esetén a manuális és a félig-automatikus lumen szegmentáló szoftverek alkalmazása is mérnök és orvos közös munkájával valósuljon meg.

6.2. Nyaki verőér in-sztent resztenózisára hajlamosító tényezők és kezelésének vizsgálata

A: A kis esetszámú retrospektív vizsgálatunk alapján a sztatin kezelés pozitív hatása igazolódott a visszatérő ISR és sztentelzáródás valószínűségének csökkentésében.

B: A vizsgált beteganyagon esetbemutatóként értékelhető gyógyszer kibocsátó ballonnal végzett endovaszkuláris beavatkozások utánkövetése alapján, amennyiben az ISR invazív kezelése jön szóba ezen eszközök alkalmazása csökkentheti az újbóli resztenózis kialakulásának előfordulását

7. Összefoglalás

A két, disszertáció témáját adó vizsgálat a nyaki verőérszűkület kapcsán egy-egy specifikus témát dolgoz fel.

Az első téma egy feltáró céllal készített prospektív klinikai vizsgálat beteganyagának előzetes előkészítő transzlációs jellegű kollaboratív feldolgozása. A CTA képanyag feldolgozásán alapuló lumen szegmentáló szoftverek megjelenésével vizsgálható a nyaki verőérszűkületet okozó plakk morfológia, ezzel egyidőben a 3D áramlási modellek (CFD) fejlődésével a nem konvencionális áramlású komplex geometriát létrehozó szűkült lumenben kialakuló áramlási viszonyok is leképezhetőek. A két módszer kombinálása révén új perspektíva nyílik az egymásra is ható patológiás folyamatoknak a vizsgálatára. Kutatásunk során 33 beteg nyaki verőér szűkületének lumen szegmentálást végezte el egy mérnök és egy orvos páros. Eredményeink szerint a szemi-automatikus és manuális, illetve orvosi és mérnöki szegmentálásnak az összevetése alapján a közösen végzett szegmentáció szükségességét javasoljuk. A kalcifikált léziók esetében a mérnökök és orvosok közösen végzett lumen szegmentálása a választandó eljárás a CFD modellekhez használható, a valóságot leginkább reprezentáló lumen geometriák elkészítéséhez. A lumen geometriák közötti nem szignifikáns eltérések okozta jelentős áramlási eltéréseket a legszűkebb keresztmetszeti régiókban két eset CFD modellezésével mutattuk be.

A második leíró vizsgálat retrospektíven vizsgálja a nyaki verőérszűkület sztent beültetése után kialakuló resztenózisra hajlamosító tényezőket és az optimális intervenciós terápia lehetőségét a korábbi publikációknál nagyobb esetszámban. A 46 beteg képanyagának és a klinikai karakterisztikájának feldolgozása után a betegek két csoportját a ISR intervencióját követően kialakult újbóli szignifikáns ISR vagy sztent okklúziót elszenvedett betegek hasonlítottuk össze követés során újbóli ISR-t nem mutató betegcsoporttal. Eredményeink alapján a lipidszintet csökkentő gyógyszeres terápia védő szerepét találtuk a ISR újbóli kialakulása és a sztentokklúzió hátterében. A kis számú gyógyszerkibocsátó ballonos angioplasztika esetében újbóli visszaszűkülést nem tapasztaltunk, míg az irodalomban leírthoz hasonlóan relatíve magas kiújulást észleltünk a sima ballonnal végzett PTA alkalmazásakor, ezért a tüneteket okozó ISR esetén gyógyszerkibocsátó ballon alkalmazása optimális terápiás választásnak tűnhet.

8. Summary

The thesis summarizes two separate studies in the research of carotid artery stenosis.

The first part of the thesis is an explorative translational collaborative study, which examine preliminary patient cohort of a prospective clinical trial. The availability of CTA imaging-based lumen segmentation software makes possible to examine the carotid artery plaque morphology. The development of the CFD analysis 3D models gives an opportunity to describe the non-conventional fluid dynamics system's pathological changes in complex lumen geometries. The combination of the two methods opens a new era in examination of the interaction of pathological changes in the stenotic lumen. A medical and an engineer duo segmented the lumen of 33 patients with carotid artery stenosis. Our results based on the comparison of semi-automatic and manual lumen segmentation by engineers and medical experts suggest a need for collective segmentation. Calcified lesions segmentation for CFD analysis should be considered to gain well-suited lumen geometries in close co-operation. The non-significant differences among lumen geometries by another methods or investigators can cause remarkable differences in fluid dynamics model in the most stenotic cross-sectional regions, which were represented with two cases's CFD analysis.

The second part shows a retrospective descriptive study with the highest case number among publication of the predictive factors of recurrent ISR and its potential optimal interventional treatment. After the evaluation of patient and lesion characteristics of 46 cases, patients with or without recurrent ISR or stent occlusion were compared. Our results show beneficial effect of lipid-lowering therapy on reducing recurrent ISR and stent occlusion rate. It is very impressive that no one who underwent DEB treatment developed recurrent ISR, meanwhile there was a higher recurrent ISR rate in patients after plain balloon PTA therapy. Our results may suggest choosing as interventional therapeutic option DEB for symptomatic patients with ISR.

9. Irodalomjegyzék

- [1] Mihály Z, Fontanini DM, Sándor ÁD, Dósa E, Lovas G, Kolossváry E, Kovács I, István L, Entz L, Sótónyi jr. P. (2020) A nyaki verőér-szűkületes betegek ellátási irányelveinek különbségei Európa különböző országaiban Orv. Hetilap, 161: 2139-2145.
- [2] KSH Halálzási adatok
https://www.ksh.hu/docs/hun/xstadat/xstadat_hosszu/h_wdsd001c.html?down=976
<https://statinfo.ksh.hu/Stainfo/haViewer.jsp?wcf9d28af07=x>
- [3] Egan RA, Lutsep HL. (2020) Prevalence of Retinal Emboli and Acute Retinal Artery Occlusion in Acute Ischemic Stroke. J Stroke Cerebrovasc Dis, 29: 104446.
- [4] Weerd M, Greving JP, Hedblad B, Lorenz MW, Mathiesen EB, O’Leary DH. (2010) Prevalence of asymptomatic carotid artery stenosis in the general population: an individual participant data meta-analysis. Stroke, 41: 1294e.
- [5] AbuRahma AF, Avgerinos EM, Chang RW, Darling 3rd RC, Duncan AA., Forbes TL, Malas M, Murad MH, Perler BA, Powell RJ, Rockman C, Zhou W. (2021) Society for Vascular Surgery clinical practice guidelines for management of extracranial cerebrovascular disease. J Vasc Surg, 18: S0741-5214(21)00893-4.
- [6] Naylor AR, Ricco JB, de Borst GJ, S Debus, J de Haro, A Halliday, G Hamilton, J Kakisis, S Kakkos, S Lepidi, H S Markus, D J McCabe, J Roy, H Sillesen, J C van den Berg, F Vermassen, Esvs Guidelines Committee, P Kolh, N Chakfe, R J Hinchliffe, I Koncar, J S Lindholt, M Vega de Ceniga, F Verzini, Esvs Guideline Reviewers, J Archie, S Bellmont, A Chaudhuri, M Koelemay, A-K Lindahl, F Padberg, M Venermo (2018) Editor’s choice – Management of atherosclerotic carotid and vertebral artery disease: 2017 Clinical Practice Guidelines of the European Society for Vascular Surgery (ESVS). Eur J Vasc Endovasc Surg, 55: 3–81.
- [7] Thapar A, Munster A, Shalhoub J, Davies AH. (2013) Testing for asymptomatic carotid disease in patients with arterial disease elsewhere. Rev Vasc Med, 1: 81e4.

- [8] Kamtchum-Tatuene J, Noubiap JJ, Wilman AH, Saqqur M, Shuaib A, Jickling GC. (2020) Prevalence of High-risk Plaques and Risk of Stroke in Patients With Asymptomatic Carotid Stenosis: A Meta-analysis. *JAMA Neurol*, 77: 1524-1535.
- [9] Egészségügyi szakmai irányelv 001485 – Az extracranialis artéria carotis interna szűkület invazív ellátásáról. (2020)
https://www.hbcs.hu/uploads/jogszabaly/3180/fajlok/2020_EuK_14_szam_EMMI_iranyelv_3.pdf
- [10] Easton JD, Saver JL, Albers GW, Alberts MJ. (2009) Definition and evaluation of transient ischemic attack: a scientific statement for healthcare professionals from the American Heart Association/American Stroke Association Stroke Council; Council on Cardiovascular Surgery and Anesthesia; Council on Cardiovascular Radiology and Intervention; Council on Cardiovascular Nursing; and the Interdisciplinary Council on Peripheral Vascular Disease. The American Academy of Neurology affirms the value of this statement as an educational tool for neurologists. *Stroke*, 40: 2276- 93.
- [11] Sayin N, Kara N, Uzun F. (2015) A quantitative evaluation of the posterior segment of the eye using spectral-domain optical coherence tomography in carotid artery stenosis: a pilot study. *Ophthalmic Surg Lasers Imaging Retina*, 46: 180–185.
- [12] Wang D, Li Y, Zhou Y. (2017) Asymptomatic carotid artery stenosis and retinal nerve fiber layer thickness. A community-based, observational study. *PLoS ONE*, 11: e0177277.
- [13] István L, Czakó C, Élő Á, Mihály Z, Sótonyi P, Varga A, Ungvári Z, Csiszár A, Yabluchanskiy A, Conley S, Csipő T, Lipecz Á, Kovács I, Nagy ZZ. (2021) Imaging retinal microvascular manifestations of carotid artery disease in older adults: from diagnosis of ocular complications to understanding microvascular contributions to cognitive impairment. *Geroscience*, 43: 1703-1723.
- [14] Saba L, Saam T, Jäger HR, Yuan C, Hatsukami TS, Saloner D, Wasserman BA, Bonati LH, Wintermark M. (2019) Imaging biomarkers of vulnerable carotid plaques for stroke risk prediction and their potential clinical implications. *Lancet Neurol*, 18: 559-572.

- [15] Grant EG, Benson CB, Moneta GL. (2003) Carotid artery stenosis: gray-scale and Doppler US diagnosis-Society of Radiologists in Ultrasound Consensus Conference. *Radiology*, 229: 340-6.
- [16] North American Symptomatic Carotid Endarterectomy Trial Collaborators (NASCET). (1991) Beneficial effect of carotid endarterectomy in symptomatic patients with high-grade carotid stenosis. North American Symptomatic Carotid Endarterectomy Trial Collaborators *N Engl J Med*, 325: 445.
- [17] European Carotid Surgery Trialists' Collaborative Group. (1991) MRC European Carotid Surgery Trial: interim results for symptomatic patients with severe (70-99 %) or with mild (0-29 %) carotid stenosis. European Carotid Surgery Trialists' Collaborative Group. *Lancet*, 337: 1235-43.
- [18] Grønholdt ML. (2002) B-mode ultrasound and spiral CT for the assessment of carotid atherosclerosis. *Neuroimaging ClinNAm*, 12: 421-35.
- [19] Fairhead JF, Mehta Z, Rothwell PM. (2005) Population-based study of delays in carotid imaging and surgery and the risk of recurrent stroke. *Neurology*, 65 :371-5.
- [20] Mayberg MR, Wilson SE, Yatsu F, Weiss DG, Messina L, Hershey LA, Colling C, Eskridge J, Deykin D, Winn HR. (1991) Carotid endarterectomy and prevention of cerebral ischemia in symptomatic carotid stenosis. Veterans Affairs Cooperative Studies Program 309 Trialist Group. *JAMA*, 266:3289–3294.
- [21] Halliday A, Harrison M, Hayter E, Kong X. (2010) 10-year stroke prevention after successful carotid endarterectomy for asymptomatic stenosis (ACST-1). *Lancet*, 376: 1074–1084.
- [22] Luebke T, Brunkwall J. (2016) Development of a microsimulation model to predict stroke and long-term mortality in adherent and non-adherent medically managed and surgically treated octogenarians with asymptomatic significant carotid artery stenosis. *World Neurosurg*, 92:513e20.

- [23] Heyer EJ, Mergeche JL, Bruce SS, Ward JT, Stern Y, Anastasian ZH. (2013) Statins reduce neurologic injury in asymptomatic carotid endarterectomy patients. *Stroke*, 44: 1150-1152.
- [24] Kennedy J, Quan H, Buchan AM, Ghali WA, Feasby TE. (2005) Statins are associated with better outcomes after carotid endarterectomy in symptomatic patients. *Stroke* 2005; 36:2072-6.
- [25] Lawes CM, Bennett DA, Feigin VL, Rodgers A. (2004) Blood pressure and stroke: an overview of published reviews. *Stroke*, 35: 1024.
- [26] Ricotta JJ, AbuRahma, A, Ascher E, Eskandari M, Faries P, Lal BK. (2011) Updated Society for Vascular Surgery guidelines for management of extracranial carotid disease; *J. Vasc Surg*, 54: e1-31.
- [27] Boutouyrie P, Bussy C, Hayoz D, Hengstler J, Dartois N, Laloux B. (2000) Local pulse pressure and regression of arterial wall hypertrophy during long-term antihypertensive treatment. *Circulation*, 101: 2601-6.
- [28] Banerjee C, Moon YP, Paik MC, Rundek T, Mora-McLaughlin C, Vieira JR, Sacco RL, Elkind MSV. (2012) Duration of diabetes and risk of ischemic stroke: the Northern Manhattan Study. *Stroke*, 43: 1212-7.
- [29] Herder M, Johnsen SH, Arntzen KA, Mathiesen EB. (2012) Risk factors for progression of carotid intima-media thickness and total plaque area: a 13-year follow-up study: the Tromso Study. *Stroke*, 43: 1818-23.
- [30] Lee CD, Folsom AR, Blair SN. (2003) Physical activity and stroke risk: a metaanalysis. *Stroke*, 34: 2475-81.
- [31] Ren S, Li X, Wen J, Zhang W, Liu P. (2013) Systematic review of randomized controlled trials of different types of patch materials during carotid endarterectomy. *PLoS One*, 8: e55050.
- [32] Rerkasem K, Rothwell PM. (2011) Systematic review of randomized controlled trials of patch angioplasty versus primary closure and different types of patch materials during carotid endarterectomy. *Asian J Surg*, 34: 32-40.

- [33] GALA Trial Collaborative Group (2008) General anaesthesia versus local anaesthesia for carotid surgery (GALA): a multicentre, randomised controlled trial. *Eur J Vasc Endovasc Surg*, 372: 2132-2142.
- [34] Mas JL, Trinquart L, Leys D, Albucher JF, EVA-3S investigators. (2008) Endarterectomy Versus Angioplasty in Patients with Symptomatic Severe Carotid Stenosis (EVA-3S) trial: results up to 4 years from a randomised, multicentre trial. *Lancet Neurol*, 7 :885–892.
- [35] Eckstein HH, Ringleb P, Allenberg JR, Berger J, Fraedrich G, Hacke W, Hennerici M, Stingele R, Fiehler J, Zeumer H, Jansen O. (2008) Results of the Stent-Protected Angioplasty versus Carotid Endarterectomy (SPACE) study to treat symptomatic stenoses at 2 years: a multinational, prospective, randomised trial. *Lancet Neurol*, 7 :893–902.
- [36] Doig D, Turner EL, Dobson J, Featherstone RL, Lo RTH, Gaines PA, on behalf of the ICSS Investigators. (2016) Prediction of stroke, myocardial infarction or death within 30-days of carotid artery stenting: results from the International Carotid Stenting Study. *Eur J Vasc Endovasc Surg*, 51: 327e34.
- [37] Brott TG, Hobson RW 2nd, Howard G, Roubin GS, CREST Investigators. (2010) Stenting versus endarterectomy for treatment of carotid-artery stenosis. *N Engl J Med*, 363 :11–23.
- [38] Ederle J, Dobson J, Featherstone RL, Bonati LH, van der Worp HB, de Borst GJ. (2010) Carotid artery stenting compared with endarterectomy in patients with symptomatic carotid stenosis (International Carotid Stenting Study): an interim analysis of a randomised controlled trial. *Lancet*, 375: 985-97.
- [39] Featherstone RL, Dobson J, Ederle J, Doig D, Bonati LH, Morris S, Patel NV, Brown MM. (2016) Carotid artery stenting compared with endarterectomy in patients with symptomatic carotid stenosis (International Carotid Stenting Study): a randomised controlled trial with cost-effectiveness analysis. *Health Technol Assess*, 20: 1-94.
- [40] Howard VJ, Lutsep HL, Mackey A, Demaerschalk BM, Sam AD 2nd, Gonzales NR, Sheffet AJ, Voeks JH, Meschia JF, Brott TG; CREST investigators. (2011) Influence of

sex on outcomes of stenting versus endarterectomy: a subgroup analysis of the Carotid Revascularization Endarterectomy versus Stenting Trial (CREST). *Lancet Neurol*, 10: 530-7.

[41] Halliday A, Bulbulia R, Bonati LH, Chester J, Craddock-Bamford A, Peto R, Pan H; ACST-2 Collaborative Group. (2021) Second asymptomatic carotid surgery trial (ACST-2): a randomised comparison of carotid artery stenting versus carotid endarterectomy. *Lancet*, 398:1065-1073.

[42] Leal I, Orgaz A, Flores Á, Gil J, Rodríguez R, Peinado J. (2012) A diffusion-weighted magnetic resonance imaging-based study of transcervical carotid stenting with flow reversal versus transfemoral filter protection. *Journal of vascular surgery*. 56: 1585-90.

[43] Post, P.N., J. Kievit, J.M. van Baalen, W.B. van den Hout and J.H. van Bockel. (2002) Routine duplex surveillance does not improve the outcome after carotid endarterectomy: a decision and cost utility analysis. *Stroke*, 33: 749-55.

[44] Saam T, Ferguson MS, Yarnykh VL. (2005) Quantitative evaluation of carotid plaque composition by in vivo MRI. *Arterioscler Thromb Vasc Biol*, 25: 234–39.

[45] den Hartog AG, Bovens SM, Koning W. (2013) Current status of clinical magnetic resonance imaging for plaque characterisation in patients with carotid artery stenosis. *Eur J Vasc Endovasc Surg*, 45: 7–21.

[46] de Weert TT, Ouhlous M, Meijering E, Zondervan PE, Hendriks JM, van Sambeek MR, Dippel DW, van der Lugt A. (2006) In vivo characterization and quantification of atherosclerotic carotid plaque components with multidetector computed tomography and histopathological correlation. *Arterioscler Thromb Vasc Biol*, 26: 2366-72.

[47] Wintermark M, Jawadi SS, Rapp JH, Tihan T, Tong E, Glidden DV, Abedin S, Schaeffer S, Acevedo-Bolton G, Boudignon B, Orwoll B, Pan X, Saloner D (2008) High-resolution CT imaging of carotid artery atherosclerotic plaques. *AJNR Am J Neuroradiol*, 29: 875-82.

- [48] Tawakol A, Migrino RQ, Bashian GG. (2006) In vivo 18F-fluorodeoxyglucose positron emission tomography imaging provides a noninvasive measure of carotid plaque inflammation in patients. *J Am Coll Cardiol*, 48: 1818–24.
- [49] Kerwin WS, O'Brien KD, Ferguson MS. (2006) Inflammation in carotid atherosclerotic plaque: a dynamic contrast-enhanced MR imaging study. *Radiology*, 241: 459–68.
- [50] Hop H, de Boer SA, Reijrink M. (2019) 18F-sodium fluoride positron emission tomography assessed microcalcifications in culprit and non-culprit human carotid plaques. *J Nucl Cardiol*, 26: 1064-1075
- [51] Farkas SMS, Nagy K, Hortobagyi T. (2012) Comparative in vivo and in vitro postmortem ultrasound assessment of intima-media thickness with additional histological analysis in human carotid arteries. *Perspect Med*, 1: 170–76.
- [52] Huibers A, de Borst GJ, Wan S. (2015) Non-invasive carotid artery imaging to identify the vulnerable plaque: current status and future goals. *Eur J Vasc Endovasc Surg*, 50: 563–72.
- [53] Waki H, Masuyama T, Mori H. (2003) Ultrasonic tissue characterization of the atherosclerotic carotid artery: histological correlates or carotid integrated backscatter. *Circ J*, 67: 1013–16.
- [54] Eshtehardi P., Brown A.J., Bhargava A., Costopoulos C., Hung O.Y., Corban M.T., Hosseini H., Gogas B.D., Giddens D.P., Samady H. (2017) High wall shear stress and high-risk plaque: an emerging concept. *Int J Cardiovasc Imaging*, 33, 1089–1099.
- [55] Tuenter A., Selwaness M, Arias Lorza A, Schuurbiers JCH, Speelman L, Cibis M, van der Lugt A, de Bruijne M, van der Steen AFW, Franco OH. (2016) High shear stress relates to intraplaque haemorrhage in asymptomatic carotid plaques. *Atherosclerosis*, 251: 348–354.
- [56] Groen HC, Gijzen FJ, van der Lugt A, Ferguson MS, Hatsukami TS, van der Steen AF, Yuan C, Wentzel JJ. (2007) Plaque rupture in the carotid artery is localized at the high shear stress region: a case report. *Stroke*. 38: 2379-81.

- [57] Morbiducci U, Kok AM, Kwak BR, Stone PH, Steinman DA, Wentzel JJ. (2016) Atherosclerosis at arterial bifurcations: evidence for the role of haemodynamics and geometry. *Thromb Haemost*, 115: 484-92.
- [58] Fedorov A, Beichel R, Kalpathy-Cramer J, Finet J, Fillion-Robin JC, Pujol S, Bauer C, Jennings D, Fennessy FM, Sonka M, Buatti J, Aylward SR, Miller JV, Pieper S, Kikinis R. (2012) 3D Slicer as an Image Computing Platform for the Quantitative Imaging Network. *Magnetic Resonance Imaging*, 30: 1323-41.
- [59] Biswas M, Saba L, Chakrabartty S, Khanna NN, Song H, Suri HS, Sfikakis PP, Mavrogeni S, Viskovic K, Laird JR, Cuadrado-Godia E, Nicolaidis A, Sharma A, Viswanathan V, Protogerou A, Kitas G, Pareek G, Miner M, Suri JS. (2020) Two-stage artificial intelligence model for jointly measurement of atherosclerotic wall thickness and plaque burden in carotid ultrasound: A screening tool for cardiovascular/stroke risk assessment. *Comput Biol Med*, 123: 103847
- [60] Adame IM, van der Geest RJ, Wasserman BA, Mohamed MA, Reiber JH, Lelieveldt BP. (2004) Automatic segmentation and plaque characterization in atherosclerotic carotid artery MR images. *MAGMA*, 16: 227-234.
- [61] Wasserman BA, Astor BC, Sharrett AR, Swingen C, Catellier D. (2010) MRI measurements of carotid plaque in the atherosclerosis risk in communities (ARIC) study: methods, reliability and descriptive statistics. *J Magn Reson Imaging*, 31: 406-415.
- [62] Brunner G, Virani SS, Sun W, Liu L, Dodge RC, Nambi V, Coresh J, Mosley TH, Sharrett AR, Boerwinkle E, Ballantyne CM, Wasserman BA. (2021) Associations Between Carotid Artery Plaque Burden, Plaque Characteristics, and Cardiovascular Events: The ARIC Carotid Magnetic Resonance Imaging Study. *JAMA Cardiol*, 6: 79-86.
- [63] Kerwin, WS., Han, C., Chu, B., Xu, D., Luo, Y., Hwang, J.-N., Hatsukami, T., Yuan, C. A (2001) Quantitative Vascular Analysis System for evaluation of atherosclerotic lesions by MRI. In W. Niessen, & M. Viergever (Eds.), *Medical Image Computing and Computer-Assisted Intervention (MICCAI) 2208*: 786–794.

- [64] Liu F, Xu D, Ferguson, MS, Chu B, Saam T, Takaya N, Hatsukami TS, Yuan C, Kerwin WS. (2006). Automated in vivo segmentation of carotid plaque MRI with Morphology-Enhanced probability maps. *Magnetic Resonance in Medicine*, 55: 659–668.
- [65] Kernan WN, Ovbiagele B, Black HR. (2014) Guidelines for the prevention of stroke in patients with stroke and transient ischemic attack: a guideline for healthcare professionals from the American Heart Association/American Stroke Association. *Stroke*, 45: 2160–236.
- [66] Silvennoinen HM, Ikonen S, Soinnie L, Railo M, Valanne L. (2007) CT angiographic analysis of carotid artery stenosis: comparison of manual assessment, semiautomatic vessel analysis, and digital subtraction angiography. *Am J Neuroradiol*, 28:97–103.
- [67] Murgia A, Ertu M, Suri JS, Gupta A, Wintermark M, Saba L. (2020) CT imaging features of carotid artery plaque vulnerability. *Ann Transl Med*, 19: 1261.
- [68] van Engelen A, Niessen WJ, Klein S, Groen HC, Verhagen HJ, Wentzel JJ, van der Lugt A, de Bruijne M. (2014) Atherosclerotic plaque component segmentation in combined carotid MRI and CTA data incorporating class label uncertainty. *PLoS One*, 24: e94840
- [69] Borst J, Marquering HA, Kappelhof M, Zadi T, van Dijk AC, Nederkoorn PJ, van den Berg R, van der Lugt A, Majoie CB. (2015) Diagnostic Accuracy of 4 Commercially Available Semiautomatic Packages for Carotid Artery Stenosis Measurement on CTA. *Am J Neuroradiol*, 36: 1978-87.
- [70] Nandalur KR, Baskurt E, Hagspiel KD, Phillips CD, Kramer CM. (2005) Calcified carotid atherosclerotic plaque is associated less with ischemic symptoms than is noncalcified plaque on MDCT. *AJR Am J Roentgenol*, 184: 295-8.
- [71] Serfaty JM, Nonent M, Nighoghossian N, Rouhart F, Derex L, Rotaru C, Chirossel P, Thabut G, Guias B, Heautot JF, Gouny P, de la Vega A, Pachai C, Ecochard R, Villard J, Douek PC; CARMEDAS Study Group. (2006) Plaque density on CT, a potential marker of ischemic stroke. *Neurology*, 66: 118-20.

- [72] Wang Y, Zhang GB, Zhou PY, Liu JZ, Wang PQ, Wang SA. (2015) Study on the carotid atherosclerotic plaque of patients suffering from ischemic cerebrovascular disease by 64 slices CT. *Eur Rev Med Pharmacol Sci*, 19: 3480-5.
- [73] Diab HMH, Rasmussen LM, Duvnjak S, Diederichsen A, Jensen PS, Lindholt JS. (2017) Computed tomography scan based prediction of the vulnerable carotid plaque. *BMC Med Imaging*, 17: 61.
- [74] Liu T, Maurovich-Horvat P, Mayrhofer T, Puchner SB, Lu MT, Ghemigian K, Kitslaar PH, Broersen A, Pursnani A, Hoffmann U, Ferencik M. (2018) Quantitative coronary plaque analysis predicts high-risk plaque morphology on coronary computed tomography angiography: results from the ROMICAT II trial. *Int J Cardiovasc Imaging*, 34: 311-319.
- [75] Sheahan M, Ma X, Paik D, Obuchowski NA, St. Pierre S, Newman WP. III. (2018) Atherosclerotic plaque tissue: noninvasive quantitative assessment of characteristics with software-aided measurements from conventional CT angiography. *Radiology*, 286: 622–31.
- [76] Caro CG, Fitz-Gerald JM, Schroter RC. (1971) Atheroma and arterial wall shear: observation, correlation and proposal of a shear dependent mass transfer mechanism for atherogenesis. *Proc R Soc Lond*, 177: 109–159.
- [77] Levesque MJ, Nerem RM. (1985) The elongation and orientation of cultured endothelial cells in response to shear stress. *J Biomech Eng*, 107: 341-347.
- [78] Perktold K, Resch M, Peter RO. (1991) Three-dimensional numerical analysis of pulsatile flow and WSS in the carotid artery bifurcation. *J Biomech*, 24: 409–420.
- [79] Tsao PS, Lewis NP, Alpert S, Cooke JP. (1995) Exposure to shear stress alters endothelial adhesiveness: role of nitric oxide. *Circulation*, 92: 3513–3519.
- [80] Gonzales RS, Wick TM. (1996) Hemodynamic modulation of monocytic cell adherence to vascular endothelium. *Ann Biomed Eng*, 24: 382–393.
- [81] Barbato JE, Tseng E. (2004) Nitric oxide and arterial disease. *J Vasc Surg*. 40: 187–193.

- [82] Anayiotos A, Papaharilaou Y. (2012) Vascular hemodynamics of the carotid bifurcation and its relation to arterial disease, *Ultrasound and carotid bifurcation atherosclerosis*, 41-51.
- [83] Gharahi H, Zambrano BA, Zhu DC, DeMarco JK, Baek S. (2016) Computational fluid dynamic simulation of human carotid artery bifurcation based on anatomy and volumetric blood flow rate measured with magnetic resonance imaging. *Int J Adv Eng Sci Appl Math*, 8 :40-60.
- [84] Reid L. (2021) An Introduction to Biomedical Computational Fluid Dynamics *Adv Exp Med Biol*, 1334: 205-222.
- [85] Lee SW, Antiga L, Spence JD, Steinman DA. (2008) Geometry of the carotid bifurcation predicts its exposure to disturbed flow. *Stroke*, 39, 2341-7.
- [86] Bijari PB., Antiga L, Gallo D, Wasserman BA, Steinman DA. (2012) Improved prediction of disturbed flow via hemodynamicallyinspired geometric variables. *J Biomech*, 45: 163.
- [87] Jiang P, Chen Z, Hippe DS, Watase H, Sun B, Lin R, Yang Z, Xue Y, Zhao X, Yuan C. (2020) Association Between Carotid Bifurcation Geometry and Atherosclerotic Plaque Vulnerability: A Chinese Atherosclerosis Risk Evaluation Study. *Arterioscler Thromb Vasc Biol*, 40: 1383-1391.
- [88] Yang C., Canton G., Yuan C., Ferguson M., Hatsukami T.S., Tang D. (2010) Advanced human carotid plaque progression correlates positively with flow shear stress using follow-up scan data: an in vivo MRI multi-patient 3D FSI study. *J Biomech*, 43: 2530– 2538.
- [89] Gallo D, Bijari PB, Morbiducci U, Qiao Y, Xie Y, Etesami M, Habets D, Lakatta EG, Wasserman BA, Steinman DA. (2018) Segment-specific associations between local haemodynamic and imaging markers of early atherosclerosis at the carotid artery: an in vivo human study. *Journal of The Royal Society Interface*, 15: 20180352.

- [90] Gallo D, Steinman DA, Morbiducci U. (2015) An insight into the mechanistic role of the common carotid artery on the hemodynamics at the carotid bifurcation. *Ann Biomed Eng*, 43: 68-81.
- [91] Lee UY, Kwak HS. (2021) Evaluation of Plaque Vulnerability via Combination of Hemodynamic Analysis and Simultaneous Non-Contrast Angiography and Intraplaque Hemorrhage (SNAP) Sequence for Carotid Intraplaque Hemorrhage. *J Pers Med*, 11: 856.
- [92] Weintraub WS. (2007) The pathophysiology and burden of restenosis. *Am J Cardiol*, 100: 3k-9k.
- [93] Gray WA, Granada JF (2010) Drug-coated balloons for the prevention of vascular restenosis. *Circulation*. 121: 2672-80.
- [94] Bermejo J, Botas J, Garcia E, Elizaga J, Osende J, Soriano J, Abeytua M, Delcan JL. (1998) Mechanisms of residual lumen stenosis after high-pressure stent implantation: a quantitative coronary angiography and intravascular ultrasound study. *Circulation*, 98: 112-8.
- [95] Mintz GS, Popma JJ, Pichard AD, Kent KM, Satler LF, Wong C, Hong MK, Kovach JA, Leon MB. (1996) Arterial remodeling after coronary angioplasty: a serial intravascular ultrasound study. *Circulation*, 94: 35-43.
- [96] Virmani R., Farb A. (1999) Pathology of in-stent restenosis. *Curr Opin Lipidol*, 10: 499-506.
- [97] Denes L, Entz L, Jancsik V. (2012) Restenosis and therapy. *Int J Vasc Med*, 2012: 406236.
- [98] Arquizan C, Trinquart L, Touboul PJ, EVA-3S Investigators (2011) Restenosis is more frequent after carotid stenting than after endarterectomy. *Stroke*, 42: 1015–1020.
- [99] Kammler J, Blessberger H, Lambert T, Kypta A. (2017) In-stent restenosis after interventional treatment of carotid artery stenoses: a long-term follow-up of a single center cohort. *Clin Res Cardiol*, 106: 493-500.

- [100] Lal BK, Hobson RW 2nd, Goldstein J. (2003) In-stent recurrent stenosis after carotid artery stenting: life table analysis and clinical relevance. *J Vasc Surg*, 38: 1162–1168.
- [101] Lal BK, Beach KW, Roubin GS. (2012) Restenosis after carotid artery stenting and endarterectomy: a secondary analysis of CREST, a randomised controlled trial. *Lancet Neurol*, 11: 755–763.
- [102] Mehran R, Dangas G, Abizaid AS, Mintz GS, Lansky AJ, Satler LF, Pichard AD, Kent KM, Stone GW, Leon MB. (1999) Angiographic patterns of in-stent restenosis: classification and implications for long-term outcome. *Circulation*, 100: 1872-8.
- [103] Hoffmann R Mintz GS. (2000) Coronary in-stent restenosis - predictors, treatment and prevention. *Eur Heart J*, 21: 1739-49.
- [104] Belardi JA. (2001) Percutaneous coronary interventions in chronic total occlusions. *J Invasive Cardiol*, 13: 236-8.
- [105] Bonati LH, Ederle J, McCabe DJ. (2009) Long-term risk of carotid restenosis in patients randomly assigned to endovascular treatment or endarterectomy in the Carotid and Vertebral Artery Transluminal Angioplasty Study (CAVATAS): long-term follow-up of a randomised trial. *Lancet Neurol*, 8: 908–17.
- [106] Zapata-Arriaza E, Moniche F, González A. (2016) Predictors of Restenosis Following Carotid Angioplasty and Stenting. *Stroke*, 47: 2144–7.
- [107] Schillinger M, Exner M, Mlekusch W. (2003) Acute-phase response after stent implantation in the carotid artery: association with 6-month in-stent restenosis. *Radiology*, 227: 516–21.
- [108] Shen H, Dai Z, Wang M. (2019) Preprocedural Neutrophil to Albumin Ratio Predicts In-Stent Restenosis Following Carotid Angioplasty and Stenting. *J Stroke Cerebrovasc Dis*, 28: 2442–2447.
- [109] Dai Z, Gao J, Li S. (2018) Mean Platelet Volume as a Predictor for Restenosis After Carotid Angioplasty and Stenting. *Stroke*, 49: 872–876.

- [110] Zhou W, Lin PH, Lumsden AB. (2006) Management of in-stent restenosis after carotid artery stenting in high-risk patients. *J Vasc Surg*, 43: 305-12.
- [111] van Haaften AC, Bots ML, Moll FL, de Borst GJ. (2010) Therapeutic options for carotid in-stent restenosis: review of the literature. *J Vasc Interv Radiol*, 21: 1471-7.
- [112] Macdonald S, Cleveland TJ, Gaines PA. (2006) Quality assurance guidelines for the performance of carotid stenting: European Standards adopted and modified by CIRSE in cooperation with the Society of Interventional Radiology (SIR) Standards of Practice Committee 2006
- [113] Pourier VE, de Borst GJ. (2016) Technical options for treatment of in-stent restenosis after carotid artery stenting. *J Vasc Surg*, 64: 1486–1496.
- [114] Cui KY, Lyu SZ, Zhang M, Song XT, Yuan F, Xu F. (2018) Drug-Eluting Balloon versus New-Generation Drug-Eluting Stent for the Treatment of In-Stent Restenosis: An Updated Systematic Review and Meta-Analysis. *Chin Med J*, 131: 600-607
- [115] Babiarz LS., Yousem DM., Wasserman BA., Wu C., Bilker W., Beauchamp NJ. Jr. (2003) Cavernous carotid artery calcification and white matter ischemia. *Am J Neuroradiol*, 24: 872-7.
- [114] Mosleh W, Adib K, Natdanai P, Carmona-Rubio A, Karki R, Paily J, Ahmed MA, Vakkalanka S, Madam N, Gudleski GD, Chung C, Sharma UC. (2017) High-risk carotid plaques identified by CT-angiogram can predict acute myocardial infarction. *Int J Cardiovasc Imaging*, 33: 561-568.
- [115] Doris I, Dobranowski J, Franchetto AA. (1993) The relevance of detecting carotid artery calcification on plain radiograph, *Stroke*, 24: 1330–4.
- [116] Ciurică S, Lopez-Sublet M, Loeys BL, Radhouani I, Natarajan N, Vikkula M, Maas AHEM, Adlam D, Persu A. (2019) Arterial Tortuosity. *Hypertension*, 73: 951–960.
- [117] Bankier AA, Levine D., Halpern EF, Kressel HY. (2010) Consensus interpretation in imaging research: is there a better way? *Radiology*, 257: 14-7.

- [118] Chrencik MT, Khan AA, Luther L, Anthony L, Yokemick J, Patel J, Sorkin JD, Sikdar S, Lal BK. (2019) Quantitative assessment of carotid plaque morphology (geometry and tissue composition) using computed tomography angiography. *J Vasc Surg*, 70: 858-868.
- [119] Berg P, Voß S, Saalfeld S, Janiga G, Bergersen AW, Valen-Sendstad K, Bruening J, Goubergrits L, Spuler A, Cancelliere NM, Steinman DA. (2018) Multiple aneurysms anatomy challenge 2018 (MATCH): phase I: segmentation. *CVET*, 9: 565-81
- [120] Ali MS, Prieto-Alhambra D, Lopes LC, Ramos D, Bispo N, Ichihara MY, Pescarini JM, Williamson E, Fiaccone RL, Barreto ML, Smeeth L. (2019) Propensity Score Methods in Health Technology Assessment: Principles, Extended Applications, and Recent Advances. *Front Pharmacol*, 10: 973.
- [121] Thomas C., Korn A., Ketelsen D., Danz S., Tsifikas I., Claussen C.D., Ernemann U., Heuschmid M. (2010) Automatic lumen segmentation in calcified plaques: dual-energy CT versus standard reconstructions in comparison with digital subtraction angiography. *Am J Roentgenol*, 194: 1590-1595.
- [122] Vukadinovic D., Rozie S., van Gils M., van Walsum T., Manniesing R., van der Lugt A., Niessen W.J. (2012) Automated versus manual segmentation of atherosclerotic carotid plaque volume and components in CTA: associations with cardiovascular risk factors. *Int J Cardiovasc Imaging*, 28: 877-887.
- [123] Berg P, Voß S, Janiga G, Saalfeld S, Bergersen AW, Valen-Sendstad K, Bruening J, Goubergrits L, Spuler A, Chiu TL, Tsang AC. (2019) Multiple Aneurysms AnaTomy CHallenge 2018 (MATCH)—phase II: rupture risk assessment. *Int J Comput Assist Radiol Surg*, 14: 1795-804.
- [124] Voß S., Beuing O., Janiga G., Berg P. (2019) Multiple aneurysms anatomy challenge 2018 (MATCH)—Phase Ib: Effect of morphology on hemodynamics. *PLoS one*. 14: e0216813.
- [125] Lopes D., Puga H., Teixeira J., Lima R. (2020) Blood flow simulations in patient-specific geometries of the carotid artery: a systematic review. *J. Biomech*, 1: 110019.

- [126] Müller MD, Gregson J, McCabe DJH, Nederkoorn PJ, van der Worp HB, de Borst GJ, Cleveland T, Wolff T, Engelter ST, Lyrer PA, Brown MM, Bonati LH. (2019) Stent Design, Restenosis and Recurrent Stroke After Carotid Artery Stenting in the International Carotid Stenting Study. *Stroke*, 50: 3013-3020.
- [127] Pierce DS, Rosero EB, Modrall JG, Adams-Huet B, Valentine RJ, Clagett GP, Timaran CH. (2009) Open-cell versus closed-cell stent design differences in blood flow velocities after carotid stenting. *J Vasc Surg*, 49: 602-606
- [128] Kumar R, Batchelder A, Saratzis A. (2017) Restenosis after Carotid Interventions and Its Relationship with Recurrent Ipsilateral Stroke: A Systematic Review and Meta-analysis. *Eur J Vasc Endovasc Surg*, 53: 766–775.
- [129] Fokkema M, Vrijenhoek JE, Den Ruijter HM. (2015) TREAT CARE Study Group. Stenting versus endarterectomy for restenosis following prior ipsilateral carotid endarterectomy: an individual patient data meta-analysis. *Ann Surg*. 2015; 261:598–604.
- [130] Montorsi P, Galli S, Ravagnani PM. (2012) Drug-eluting balloon for treatment of in-stent restenosis after carotid artery stenting: preliminary report. *J Endovasc Ther*, 19: 734–42.
- [131] Sorkin GC, Dumont TM, Eller JL, Mokin M, Hopkins LN, Snyder KV, Siddiqui AH, Levy EI. (2014) Instent restenosis after carotid stenting: treatment using an offlabel cardiac scoring balloon. *J Vasc Interv Neurol*, 7: 29–3.
- [132] Liistro F, Porto I, Grotti S, Vergallo R, Bellandi G, Bolognese L. (2012) Drug-eluting balloon angioplasty for carotid in-stent restenosis. *J Endovasc Ther*, 19: 729–33.
- [133] Gandini R, Del Giudice C, Da Ros V, Sallustio F, Altobelli S, D'Onofrio A, Abrignani S, Vasili E, Stanzione P, Simonetti G. (2014) Long-term results of drug-eluting balloon angioplasty for treatment of refractory recurrent carotid in-stent restenosis. *J Endovasc Ther*, 21: 671–677.
- [134] Pohlmann C, Hölzle J, Zeile M, Bonk F, Urban PP, Brüning R. (2018) Recurrent stenosis following carotid artery stenting treated with a drug-eluting balloon: a single-center retrospective analysis. *Neuroradiology*, 60: 81–87.

- [135] Tekieli Ł, Musiałek P, Kabłak-Ziembicka A, Trystuła M, Przewłocki T, Legutko J, Dzierwa K, Maciejewski D, Michalski M, Pieniążek P. (2019) Severe, recurrent in-stent carotid restenosis: endovascular approach, risk factors. Results from a prospective academic registry of 2637 consecutive carotid artery stenting procedures (TARGET-CAS). *Postepy Kardiol Interwencyjnej*, 15: 465–471.
- [136] Campos MV, Guirola Órtiz JA, Tejero Juste C, Gimeno Peribáñez MJ, Serrano C, Pérez Lázaro C, de Blas Giral I, de Gregorio Ariza MÁ. (2018) Carotid artery stenting in a single center, single operator, single type of device and 15 years of follow-up. *CVIR Endovasc*, 1: 3.
- [137] Kamishirado H, Inoue T, Sakuma M, Tsuda T, Hayashi T, Takayanagi K, Node K. (2007) Effects of statins on restenosis after coronary stent implantation. *Angiology*, 58:55–6.
- [138] Biccard BM. (2008) A peri-operative statin update for non-cardiac surgery. Part II: Statin therapy for vascular surgery and perioperative statin trial design. *Anaesthesia*, 63: 162-71.
- [139] Phan K, Gomez YH, Elbaz L, Daskalopoulou SS. (2014) Statin treatment non-adherence and discontinuation: clinical implications and potential solutions. *Curr Pharm Des*, 20: 6314-24.

10. Saját publikációk jegyzéke

Az értekezés témájában megjelent eredeti közlemények:

B Csippa, **Z Mihály**, Z Czinege, MB Németh, G Halász, G Paál, P Sóttonyi Jr. Comparison of manual versus semi-automatic segmentations of the stenotic carotid artery bifurcation. Appl Sci. 2021, 11: 8192.

Mihály Z; Vértes M; Entz L; Dósa E. Treatment and Predictors of Recurrent Internal Carotid Artery In-Stent Restenosis, Vasc Endovascular Surg. 2021, 10: 1538574421993716.

Egyéb – nem az értekezés témájában megjelent – eredeti közlemények:

István L, Czakó C, Élő Á, **Mihály Z**, Sóttonyi P, Varga A, Ungvári Z, Csiszár A, Yabluchanskiy A, Conley S, Csipő T, Lipecz Á, Kovács I, Nagy ZZ. Imaging retinal microvascular manifestations of carotid artery disease in older adults: from diagnosis of ocular complications to understanding microvascular contributions to cognitive impairment. Geroscience. 2021, 43: 1703-1723.

Mihály Z; Fontanini DM, Sándor ÁD, Dósa E, Lovas G, Kolossváry E, Kovács I, István L, Entz , Sóttonyi jr, P. A nyaki verőér-szűkületes betegek ellátási irányelveinek különbségei Európa különböző országaiban. Orv Hetilap. 2020, 161: 2139-2145.

Mihály, Zsuzsanna; Hidi László; Suhai Ferenc; Tarcza Zsófi; Nemes Balázs; Sóttonyi Péter Nyaki verőér atípusos, fokális, fibromuscularis dysplasiájának képalkotó diagnosztikai nehézségei Magyar Rad. 2020, 94: 70-74.

Mihály Z; Jermendy ÁL, Osztrogonacz PJ, Nemes B, Olah Z, Folyovich A, Béres Molnár K, Szeberin Z, Sóttonyi P. Reconstruction of carotid artery pseudoaneurysm in an intravenous drug user with multiple needles in the neck J Transl Scie. 2019, 6: 1-3.

Nyilas Á, Palásthy Z, **Mihály Z**, Veres-Lakos E, Szeberin Z. Extracranialis carotis aneurysmák korszerű kezelése [Management of extracranial carotid artery aneurysm] Orv Hetilap. 2019, 160: 815-821.

Balint S, **Mihály Z**, Olah Z, Sotonyi P. Nyitott hasi aortaaneurysma-műtétek patkóvese fennállása esetén Orv Hetilap. 2020, 161: 1966-1971.

Mihály Z, Banga P, Szatai L, Simonffy, A, Fontanini DM, Belteki J, Forgo, Szeberin Z. Tompa trauma okozta mellkasi aortasérülések endovascularis ellátása Magyar Seb. 2017, 70: 13-17.

Mihály Z, Csobay-Novak C, Entz L, Szeberin Z. Unusual Open Surgical Repair of a Type IB Endoleak and a Giant Symptomatic Aortic Aneurysm following Stent Grafting for Type B Aortic Dissection, Ann Vasc Surg. 2016, 30: e7-305.

Szeberin Z, Nemes B, Csobay-Novak C, **Mihály Z**, Entz L. Proximal scalloped custom-made Relay (R) stent graft in chronic type B dissection: endovascular repair in a drug abuser patient Intervent Med Appl Scie. 2016, 8: 37-40.

Mihály Z, Szasz AM, Gyorffy B. Predicting the chance of relapse after tamoxifen treatment in breast cancer Biomark Med. 2014, 8: 77-79.

Mihály Z, Perczel K, Csikós G, Szeberin Z. Fedett aortaaneurysma-ruptura miatt kialakult hasi compartmentsyndroma nyitott kezelése Magyar Seb. 2014, 67: 308-311.

Mihály Z, Kormos M, Lanczky A, Dank M, Budczies J, Szasz AM, Gyorffy B. A meta-analysis of gene expression-based biomarkers predicting outcome after tamoxifen treatment in breast cancer, Breast Cancer Res Treat. 2013, 140:219-232.

Mihály Z, Györffy B. HER2-pozitív emlőtumorok célzott terápiájában alkalmazott szerek és a terápiás válasz előrejelzése Magyar Onko. 2013, 57: 47-156.

Mihály Z.; Sztupinszki Z, Szendrői A, Szűcs M, Nyirády P, Györffy B. A metasztatizáló világossejtes veserák prognózisának előrejelzése microarray vizsgálatok alapján Uroonk. 2013, 10: 78-84.

Mihály Z, Gyórfy B. Improving Pathological Assessment of Breast Cancer by Employing Array-Based Transcriptome Analysis Microarr. 2013, 2: 228-242.

Mihály Z, Sztupinszki Z, Surowiak P, Gyórfy B. A comprehensive overview of targeted therapy in metastatic renal cell carcinoma Curr Cancer Drug Targ. 2012, 12: 857-872.

Mihály Z, Panajotu A, Gyórfy B. Could tivozanib be a new potent pan-VEGF inhibitor in RCC therapy? Transl And Urol. 2012, 1: 192-193.

Mihály Z, Gyórfy B. Következő generációs szekvenálási technológiák kifejlődése és alkalmazásai Orv Hetilap. 2011, 152: 55-62.

Munkacsy G, Abdul-Ghani R, **Mihály Z**, Tegze B, Tchernitsa O, Surowiak P, Schafer R, Gyórfy B. PSMB7 is associated with anthracycline resistance and is a prognostic biomarker in breast cancer Brit J Cancer. 2010, 102: 361-368.

Pénzváltó Z, **Mihály Z**, Gyórfy B. Génexpresszió mérésén alapuló multigénes prognosztikai és prediktív előrejelzés emlőtumorokban. 2009, Magyar Onk. 53: 351-359.

11. Köszönetnyilvánítás

Az elmúlt évek során doktori értekezésemen dolgozva számos embertől kaptam segítséget, az ő támogatásuk nélkül ez a munka nem jöhetett volna létre,

Szeretném megköszönni témavezetőmnek, Professzor Entz Lászlónak, amiért felkeltette érdeklődésem a nyaki verőérszűkület tanulmányozása iránt. Hálás vagyok a dolgozat és a kapcsolódó tanulmányok kéziratának véleményezéséért, és a szakmai támogatásért. A dolgozat jelenlegi formájában nem jöhetett volna létre a cikkek társszerzőitől kapott segítség nélkül, mindannyiuknak hálával tartozom, amiért a kutatás során végig segítségemre voltak, kiemelném dr István Lilla, Csippa Benjamin és dr Vértes Miklós PhD hallgató társaimat. Külön szeretnék köszönetet mondani dr Kovács Illésnek és dr Sótonyi Péternek és nem utolsó sorban dr Dósa Editnek, amiért mindig készek voltak válaszolni kérdéseimre, és akikkel öröm és megtiszteltetés volt együtt dolgozni,

Szeretnék köszönetet mondani minden kollégámnak, akiktől sokat tanultam az évek során, és akik különféle módokon járultak hozzá jelen dolgozat létrejöttéhez. Köszönet illeti a jelenlegi és korábbi TDK és szakdolgozatíró hallgatóimat, akiktől az együtt végzett munka során én is folyamatosan tanulhattam.

Hálás vagyok továbbá, amiért a Semmelweis Egyetem Klinikus Kutatói Ösztöndíj Pályázat ösztöndíjával doktori hallgatóként részt vehettem különböző nemzetközi konferenciákon. Az ott szerzett tapasztalatok nagyban hozzájárultak a dolgozat elkészítéséhez.

Külön köszönetet szeretnék mondani családomnak és barátaimnak, akik ezen a szokatlanul hosszúra nyúlt úton támogattak.