Kvantitatív RT-PCR-alapú és immunhisztokémiai expressziós vizsgálatok csecsemő- és kisgyermekkori urogenitális rendellenességekben

Doktori tézis

dr. Magyar Zsófia

Semmelweis Egyetem

Klinikai orvostudományok Doktori Iskola

Témavezető: Dr. Romicsné Dr. Görbe Éva, Ph.D., habil., egyetemi docens

Hivatalos bírálók: Dr. Katona Márta, Ph.D., habil., egyetemi tanár

Dr. Jermendy Ágnes, Ph.D., egyetemi tanársegéd

Szigorlati bizottság elnöke:

Dr. Reusz György, az MTA doktora, egyetemi tanár

Szigorlati bizottság tagjai:

Dr. Ertl Tibor, az MTA doktora, egyetemi tanár

Dr. Szabó Miklós, Ph.D., habil., egyetemi docens

Budapest

2020

1 BEVEZETÉS

A vese- és húgyúti fejlődési rendellenességek (***CAKUT***- Congenital Anomalies of Kidney and Urinary Tract) a gyermekkori végstádiumú veseelégtelenség fő okai. A kongenitális hydronephrosis szövődményei jól ismertek. A korai felismerés és kezelés alapja a patogenezis jobb ismerete. A CAKUT kimenetele sokat javult az elmúlt években, jelentős részben a prenatális ultrahangvizsgálatoknak és a korszerű vesepótló kezeléseknek (dialízis, vesetranszplantáció) köszönhetően.

A nephronok fejlődésének zavara segítheti ***Wilms tumor*** kialakulását, mely a leggyakoribb szolid tumor gyermekkorban. A ***mikroRNS***-eknek szerepe lehet a Wilms tumor kialakulásában. A daganat mikroRNS profilja a kemoterápiára adott választ is befolyásolhatja.

1.1 Vese- és húgyúti fejlődési rendellenességek

1.1.1 Vese – és húgyutak fejlődése, veseműködés alakulása

A vese fejlődése során mesenchymalis és epithelialis sejtek közti koordinált interakciók nyomán magasan specializált érhálózat, tubuláris struktúrák, stromális elemek alakulnak ki. Az emlősök esetében az urogenitális szervrendszer három lépésben fejlődik: előbb pronephros, majd mesonephros, végül az 5-6. terhességi héten metanephros (maradandó vese) alakul ki. A metanephros az ureterbimbó (ureteric bud) epitheljeiből és a mesenchymalis sejtekből áll.

A nephrogenesisben számos gén összehangolt precíz működése vesz részt. A főbb jelátviteli útvonalak a GDNF/RET mellett a FGF (Fibroblast Growth Factor), a TGFβ (Transforming Growth Factor β (BMP)) szupercsaládon kívül a Sonic hedgehog (SHH), a Kanonikus WNT/β- Catenin, valamint a Notch útvonal, valamint a WT-1-gén és a RAAS rendszer szerepét is leírták.

A vizelettermelés legkorábban az 5-8. terhességi héttől vizualizálható. A glomeruláris filtrációs ráta (GFR) a magzati és postnatális élet során progresszív növekedést mutat, párhuzamosan emelkedik a 35. terhességi hétig. A GFR egy éves kor körül éri el a felnőtt értéket. A nephrogenesis folyamata egészen a 35 -36. terhességi hétig folytatódik, ekkorra vesénként kb. 1 millió (250,000-1,500.000) nephron alakul ki.

1.1.2 Obstruktív uropáthiák

A hydronephrosis (HN) definíció szerint a vesemedence és/ vagy kelyhek abnormális dilatációja, mely időnként veseparenchyma változással is jár. A pyelectasia a hydronephrosis enyhébb formája, amikor csak a vesemedence dilatált.

Az antenatális, vagy magzati hydronephrosis (ANH) a leggyakoribb magzati diagnózis, a terhességek 1-5 %-át érint.

Gyermekkorban az obstruktív uropáthiák leggyakrabban kongenitálisak. Az antenatális hydronephrosis hátterében 41-88%-ban tranzitórikus hydronephrosis, 10-30%-ban a pyeloureteralis átmenet obstrukciója (UPJO- Ureteropelvic junction obstruction), 10-20%-ban vesicoureteralis reflux (VUR), 5-10%-ban ureterovesicalis junctio obstrukció/megaureterek (UVJO), 4-6%-ban multicystás dysplastikus vese, 1-2 %-ban hátsó urethrabillentyű (PUV), vagy urethra atresia (UA) állnak. Előfordul még 5-7 %-ban uretelocele, ectopiás ureter és ureter duplex. A Prune-belly szindróma (másnéven: Triád szindróma, vagy Eagle-Barrett szindróma), a cystás vesék, a kongenitális ureter striktúra és megalourethra ritka.

Az ureterben az akutan fellépő obstrukció hatására, a vese hemodynamikai válasza a következő: azonnal megnő a nyomás, nő a veseerek vascularis rezisztenciája. A folyamatot a renin-angiotenzin-aldoszteron rendszer szabályozza. Ezt követően egy interstíciális gyulladásos állapot alakul ki makrofágok infiltrációval, tubulusok dilatációjával. A macrofágok működését számos citokin szabályozza. Az epithelialis sejtek mechanikai megnyúlása stimulálja a TGFβ1 és TNFα (Tumor Necrosis Factor α) indukált apoptózist a tubulus sejtekben. A tubuláris apoptózist számos molekula gátolja, így az iNOS (indukálható Nitrogén-Monoxid szintáz), az EGF (Epidermal Growth Factor) és az IGF-1 (Insulin-like Growth Factor). Ezt követően TGFβ1-nak központi szerepe van az interstíciális fibrosis kialakulásában.

A hydronephrosis a prenatális ultrahangvizsgálatok során nagy arányban felismerhető. Az egyik mért paraméter a vesemedence antero-posterior átmérője (APD). Egyértelmű határ a kóros és nem kóros pyelon antero- posterior átmérő között nem létezik. Az ultrahangvizsgálat során megítélhető a magzatvíz mennyisége és a vesekéreg megjelenése, a veseechogenitása, hogy elmosódott-e a corticomedullaris határ, a húgyhólyag dilatált-e, a hólyagfal vastag-e. Számítható az intrarenalis rezisztenciaindex.

Prenatálisan a magzati szérumból, vizeletből és magzatvízből biomarkerek (β2-mikroglobulin, N-acetil-β-D-glukozaminidáz (NAG), vizelet Ca^{++}, Na^{+}, Cl^{-}, vizelet osmolalitás, összfehérje, Cystatin C) mérhetőek, azonban jelen tudásunk szerint egyedül egyik analit sem elég megbízható a későbbi vesefunkció megítélése szempontjából. Bizonyos esetekben prenatális intervenció végezhető (vasicoamnialis shuntbeültetés-VAS). A VAS beültetés hosszútávú vesetúléléssel kapcsolatos egyértelmű pozítív kimenetelét a PLUTO study nem erősítette meg.

Postnatálisan a 3. életnap után elvégzett hasi ultrahangvizsgálat, a VUR kizárására végzett (kb. 15%ban áll a dilatációk hátterében) sonocystographia, vagy mikciós cystourethrographia (MCUG), valamint a 4-6 hetes korban végzett MAG-3 diuretikus renographia segítségünkre lehet a további teendők megítélése céljából.

A hydronephrosis súlyosságának besorolására számos grading rendszer létezik. Az egyik legelfogadottabb a ***Society for Fetal Urology (SFU)*** grading rendszere, mely öt súlyossági fokozatot különített el a vesemedence, kelyhek és a veseparenchyma postnatális megjelenése alapján.

A hydronephrosis szövődményei a húgyúti infekció, pyelonephritis, pyonephros, szepsis, hypertónia, vesekő, veseelégtelenség, esetenként a húgyhólyagdiszfunkció, vizeletürítési problémák jól ismertek.

1.1.3 Vaszkuláris endotheliális növekedési faktor (VEGF)

A VEGF-nek fő angiogén faktorként kulcsfontosságú szerepe van a vasculogenesisben, a vascularis permeabilitásban, valamint a glomerulus normális fejlődésében. A VEGF expressziója szorosan szabályozott. Expresszióját a hypoxia (HIFα1a közreműködésével) is indukálja.

Állatkísérletekben az experimentálisan előidézett húgyúti obstrukció a vese tubuláris sejtjeinek mechanikus stimulust jelent, azok megnyúlását okozza. A nyúlás következtében aktiválódik a renin-angiotenzin-aldoszteron rendszer, mely végső soron különböző citokinek és növekedési faktorok (VEGF, TNFα) upregulációjához vezet. Obstruktív uropathiás kísérletes állatmodellben az előbb említett folyamat tubulointerstitiális nephitis kialakulását okozta.

1.2 Wilms tumor

A Wilms tumor (vagy nephroblastoma) a gyermekkori daganatos megbetegedések 5%-át alkotja. A leggyakoribb gyermekkori vesét érintő malignitás 15 éves kor alatt, az összes eset kb. 95 %-a.

A Wilms tumor egy embrionális vesetumor, mely a korai metanephrogen sejtek kóros proliferációja miatt alakul ki. A differenciálatlan mesenchymát angolszász terminológiával „***nephrogen rest***”-nek ***(NR)*** hívják, mely a Wilms tumor prekurzor léziója lehet.

Számos gén érintettsége játszik szerepet a Wilms tumor kialakulásában. A WT-1 gén mutációja a tumorok 15-20%- ában van jelen. Szomatikus és csírasejtes mutációk is előfordulnak. Bizonyos szindrómák Wilms tumor gyakoribb előfordulásával járnak (WAGR-, Denys- Drash-, Beckwith- Wiedemann, Perlman szindróma). Irodalmi adatok alapján kialakulásában szerepe lehet többek között a β- Catenint kódoló CTNNB1, a WTX gén, a p53 gén, a DICER1 gén mutációjának. Kb. 70%-ában epigenetikai módosulások fordulnak elő. Wilms tumorban is megfigyelték mikroRNS-ek deregulációját. A mikroRNS-ek endogén kb. 22 nukleotid hosszú, nem-kódoló RNS-ek, melyek a génexpresszió szabályozásában játszanak szerepet. Viselkedhetnek tumorszuppresszorként és onkogénként is. Alul-vagy felülexpresszáltságuk lehet az oka például a kemoterápia-rezisztenciának is.

Európában a ***SIOP WT 2001 protokoll*** szerint történik a diagnosztika és a kezelés. 4-6 hét neoadjuváns, preoperatív kemoterápiát (vincristin, actinomycin) követően sebészi rezekció (kivéve 6 hónapos kor előtt) és szövettani típustól függően postoperatív kemoterápia, esetenként radioterápia következik.

A Wilms tumor ***szövettani típusa*** az egyik legerősebb prognosztikai faktor. Típusosan a klasszikus Wilms tumor háromfázisú, háromféle fő sejttípus van jelen: a blastémás, az epithelialis és a stromális sejtek. A felsoroltak mellett kevert szövettani típust különböztetünk meg. Mind a három típus válhat anaplasztikussá, mely magasabb stádiummal, rosszabb kimenetellel, de nagyobb citosztatikum érzékenységgel jár.

Az esetek 2/3-ában kemoterápiára a tumorok regressziót mutatnak. A blastémás típus magas rizikót jelent, kemoterápiára rezisztens. A Wilms tumoros betegek túlélése sokat javult az elmúlt években. Kedvező szövettani típusokban 80-98% közötti. Blastémás típus esetén az ötéves túlélés csak 65%.

2 CÉLKITŰZÉS

2.1 Hydronephrosis és VEGF

Vizsgálatunk célja a hydronephrosis patogenezisének pontosabb ismerete volt.

Állatkísérletekben az experimentálisan előidézett obstruktív uropathia a vese tubuláris sejtjeinek mechanikus stimulust jelent, azok megnyúlását okozza. A nyúlás végső soron különböző citokinek és növekedési faktorok (VEGF, TNFα) upregulációjához vezet.

Ezért az alábbi kérdésre kerestem a választ:

1. Emberben is fokozódik a VEGF termelődése obstruktív uropathiában?

2.2 Wilms tumor és mikroRNS

Gyermekekben a Wilms tumor egyik leggyakrabban előforduló szövettani altípusa a blastémás típus, mely rosszul reagál kemoterápiára, kedvezőtlen prognózisú. Magyarországon a kezelés a SIOP WT 2001 protokoll szerint történik, melyben preoperatív kemoterápia szerepel. A tumortípusok közti különbség megítélése molekuláris szinten segíthet megítélni a kemoterápiára adott választ. A mikroRNS-eknek szerepe lehet a Wilms tumor patogenezisében és a kemoterápiára adott választ is befolyásolhatja. Célkitűzéseink az alábbiak voltak:

1. A blastémás Wilms tumoros FFPE (formalinban fixált, paraffinba ágyazott) minta használható-e mikroRNS forrásként?
2. A blastémás Wilms tumorok mikroRNS profiljának meghatározása. Mely mikroRNS-ek alul és felülreguláltak a tumormentes szövethez képest? Jellemző-e az alulreguláltság, melyet az irodalomban is említenek?
3. A blastémás Wilms tumorok mikroRNS profilja mutat-e összefüggést a klinikai lefolyással?
4. Milyen klinikai jelentősége lehet a mikroRNS profil ismeretének? Blastémás Wilms tumorok mikroRNS profiljából lehet-e következtetni a tumor kemoterápiára adott válaszára? Megváltoztatja-e a kemoterápia a blastémás tumorok mikroRNS profilját?

3 MÓDSZEREK

3.1 Hydronephrosis és VEGF

3.1.1 Betegek és módszerek

14 hydronephrosissal kezelt (vesemedence antero- posterior átmérője (APD) alapján diagnosztizált) beteg (átlag életkor 7.1± 4.1 év) szövettani mintáit dolgoztuk fel. A fiú: lány arány 10: 4 volt. 4 esetben a prenatálisan felismert rendellenesség postnatálisan is megerősíthető volt. 5 esetben hasi fájdalom, 3 esetben húgyúti infekció volt az első prezentációs tünet. 2 újszülöttnél a szűrő hasi ultrahangvizsgálat során fedezték fel az üregrendszeri tágulatot. A hydronephrosis grade IV-V volt mindegyik esetben (Mely megfelel a Society for Fetal Urology -SFU- besorolás alapján grade III-IV-nek.).

3.1.2 Szövettani minták

11 esetben a pyeloureteralis junctio obstrukciója miatt az Anderson- Heynes - féle pyelonplasztika során eltávolított pyeloureteralis átmenetből (7 esetben a bal oldalon) történt a VEGF expresszió meghatározás.

3 esetben az eltávolított ureter alsó harmadából végeztünk VEGF meghatározást. Közülük 1 esetben a vesicoureteralis obstrukció miatt ureter neoimplantáció során eltávolított ureterrészlet, 1 esetben hátsó urethrabillentyű miatt vesicostomia és bilaterális ureterneoimplantáció során eltávolított ureterszakasz és 1 esetben vesicoureteralis reflux, grade IV hydronephrosis miatt jobb oldali ureteronephrectomia során eltávolított ureterrészlet került további feldolgozásra.

A kontroll csoportot 10 középidős korban végzett művi vetélés (20.6 hét± 2.2 SD) során nyert, vese –és húgyúti malformációt nem mutató magzat pyeloureteralis junctiójából nyert szövettani minta alkotta. A művi vetélés a szülők kérésére történt, élettel összeegyeztethetetlen magzati fejlődési rendellenesség miatt.

Teszt szövetnek – amelyben a VEGF biztosan kifejeződik- placentát használtunk.

3.1.3 Immunhisztokémia

A vizsgálat során a szöveti VEGF fehérje specifikus immunológiai módszerrel történő in situ kimutatása történt.

Az eltávolított szövettani mintákat formalinban fixálást, kimosást, dehydrálást követően paraffinba (Paraplast) ágyazták. Szeletelést (4 um), deparaffinálást, hydrálást-PBS-sel (phosphate buffered saline) történt öblítést- követően 56 percig, 91 ºC-on citrát pufferoldatban (pH 6) inkubáltuk, antigénfeltárást végeztünk a Semmelweis Egyetem, I. Sz. Patológiai- és Kísérleti Rákkutató Intézetben. Az endogén peroxidázt 3%-os H_2O_2-dal 30 percig blokkoltuk, majd az aspecifikus kötődést 20 perces, 2,5%-os ready-to-use normál blokkoló szérummal gátoltuk.

Ezt követően ***primer monoklonális nyúl anti- human VEGF VG1 antitest*** hozzáadása történt, 48 percig, 37 ºC-on, 1:30 higításban (Dako, Dánia), mely a VEGF-re specifikus. Majd ***szekunder antitesttel inkubálás*** (Ventana ultraview Universal HRP) (DAB 3,3'-Diaminobenzidin (***DAB***)- kromogénnel) történt, mely a primer antitesthez specifikusan kötődő másodlagos ellenanyag, ami hordoz egy kapcsoló molekulát is a HRP enzimekhez (horseradish peroxidáz). DAB hozzáadását követően a DAB peroxidáz jelenlétében barna precipitátumot képez. A vizsgálathoz Benchmark automata festőkészüléket használtunk.

Végül a patológusok segítségével (akik nem ismerték a klinikopatológiai előzményeket), manuálisan pontoztuk a festődés intenzitását, morfológiáját.

Pozitív VEGF expresszió esetén barnássárga granulumok voltak jelen a citoplazmában. Amennyiben >30% pozitív festődésű sejt volt jelen az öt tetszőleges nagyfelbontású látótérben ***pozitív***nak értékelték, amennyiben <30% -a festődött a sejteknek vagy nem festődött, ***negatív***nak értékelték.

A páciensek a vizsgálathoz felvilágosítást követően írásbeli beleegyezésüket adták. Etikai engedélyszám: ETT TUKEB 387/2013, 21300-4/2013/EKU.

3.2 Wilms tumor és mikroRNS

3.2.1 Betegek és módszerek

A Magyar Gyermektumor Regiszterben szereplő, nyolc, blastémás szövettani típusú Wilms tumoros magyar gyermek szövettani mintáit vizsgáltuk, akik a Semmelweis Egyetem II. Sz. Gyermekklinikán kapták kezelésüket. Ők a diagnózis pillanatában 1 és 8 év közöttiek voltak (medián életkor: 2.5 év). Beválasztási kritérium volt, hogy az eltávolított tumorszövetben a blastémás legyen a domináló sejttípus,

valamint, hogy a formalinban- fixált, paraffinba ágyazott (továbbiakban ***FFPE-formalin-fixed, paraffin-embedded***) minta hat évnél ne legyen régebbi.

A diagnózis rutin hasi ultrahang szűrővizsgálat, valamint klasszikus klinikai tünetek (tapintható hasi terime, hasi fájdalom, hematuria, láz, anemia) alapján történt. Egy esetben (7. Beteg) polycystás vesebetegség követése során, egy másik esetben (5. Beteg) obezitás és cushingoid küllem kivizsgálása során (később a Wilms tumorban kortizol-termelő szigetek jelenléte volt igazolható) került felismerésre a Wilms tumor.

Kezelésük a SIOP WT 2001 protokoll alapján történt. A preoperatív kemoterápiát követően MRI vizsgálattal ítélték meg a tumor regresszióját, ezt követően történt a sebészi eltávolítás. Egy esetben (7. Beteg) a kezdeti diagnózis vesesejtes veserák volt, így preoperatív kemoterápia a sebészi excízió előtt nem történt.

A 2-5 éves utánkövetés során egy beteg (4. Beteg) kivételével mindenki remisszióban maradt, relapszus nem történt. A 4. Beteg a kezdeti diagnózis után kb. egy évvel relabált, majd a relapszus- protokollnak megfelelően autológ csontvelőtranszplantációban részesült. Jelenleg (egy évvel az utolsó kezelést követően) Ő is remisszióban van.

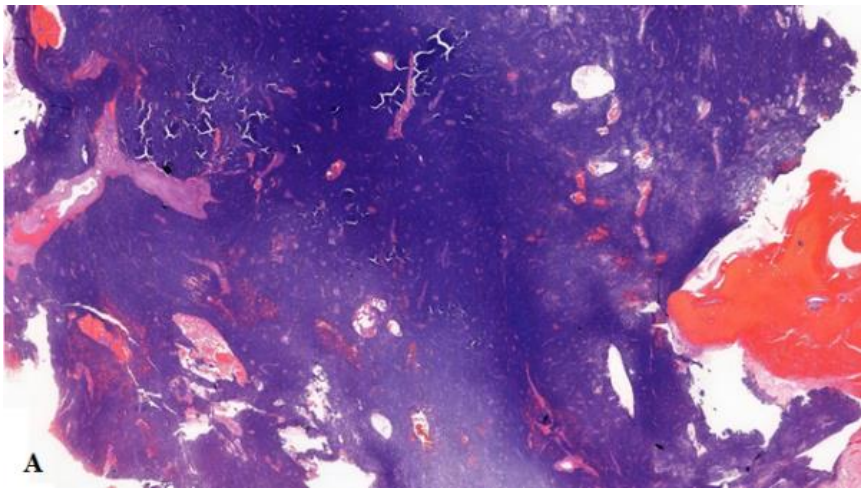

1. ábra Blastemás Wilms tumor szövettani képe (10x) (2. beteg)

Az (A) ábrán (**1. ábra**) 10x nagyítással látható a diffúz tumorszövet, bevérzett, nekrotikus elemekkel.

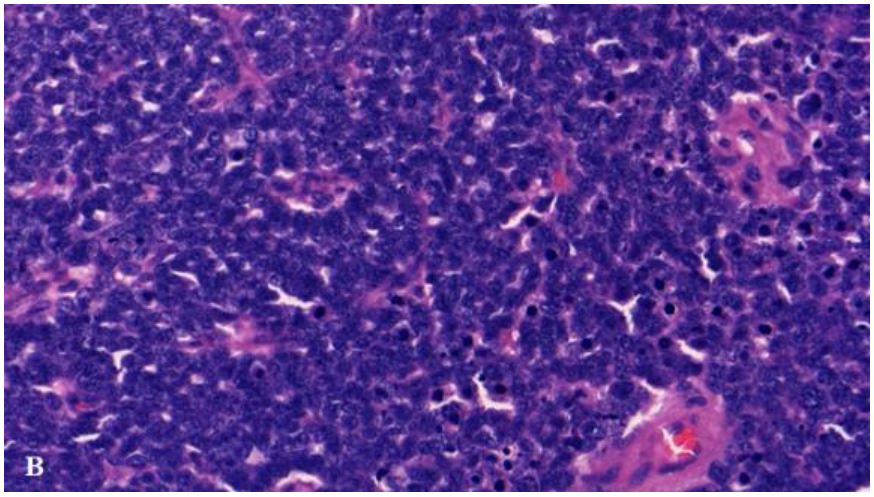

2. ábra Blastemás Wilms tumor szövettani képe (400x) (2. Beteg)

A **(B)** ábrán (**2. ábra**) 400x nagyítással éretlen, differenciálatlan sejteket szemléltet, sok közülük mitotikus. Nekrotikus sejtek is láthatóak. A sejtmag a szokásosnál erősebben festődik, a citoplazma majdnem teljesen hiányzik.

3.2.2 Laboratóriumi módszerek

Nyolc blastémás típusú Wilms tumoros gyermek FFPE szövettani mintája került feldolgozásra. Minden betegtől két helyről vettünk mintát: egyet a tumoros szövetből egyet pedig a tumor-mentes régióból. A tumoros minták nem tartalmaztak sem anaplasztikus fókuszokat, sem „nephrogen rest”-et, a csak blastémás szövetet.

A mikrotommal 20µm vastagságúra vágott metszetekből több lépésben (deparaffinálás- proteáz- teljes RNS izolálás- DNáz és végső RNS tisztítás) mikroRNS-t extraháltunk (a Quiagen miRNeasy FFPE Kit-jének segítségével- Cat. No.: 217504)

A FFPE minták 6 évnél fiatalabbak voltak.

Majd az izolált mikroRNS-ekből reverz transzkripciót végeztünk a miScript II RT Kitek segítségével (Quiagen, Cat. No.: 218160) a gyártó leírásának megfelelően. Miután a cDNS átírása történt, a mintákat -20 °C fokon tároltunk.

3.2.3 Pilot vizsgálat

Lefuttattuk a 96 –féle mikroRNS-t tartalmazó miScript mikroRNS PCR Arrayt (kvantitatív reverz-transzkripciós PCR vizsgálat, Quiagen, Cat.No.: 331221MIHS-112ZF), melyet eredetileg emberi prosztatatumorok és egyéb húgy-és ivarszerveket érintő daganatok vizsgálatára terveztek. Ezek között 80 érett mikroRNS primer és 4

mikroRNS prekurzor primer volt melyeknek szerepét vizsgálni akartuk a Wilms tumor kialakulásában, valamint volt 6 endogén és 6 exogén kontroll. A pilot kísérlethez, az expressziós analízishez az 1. Beteg tumoros és kontroll cDNS mintáit használtuk fel, a vizsgálatot Roche lightCyclert 96 PCR berendezéssel végeztük.

A ***ΔΔCt módszert*** alkalmaztuk az expresszióváltozások kimutatására, az irodalmi leírásnak megfelelően. Egy endogén kontrollt alkalmaztunk, hogy biztosítsuk, hogy a pilot vizsgálat és a későbbi PCR vizsgálatok eredményei összehasonlíthatóak legyenek. Az általunk választott endogén kontroll gén egy kis magi RNS U61, a SNORD61 lett.

Majd 4 mikroRNS –t választottunk ki, melyeket mind a 8 betegben megvizsgáltunk. Ezek a miR-34c-5p, a miR-184, a miR-194-5p és a miR-203a voltak.

3.2.4 Kvalitatív RT-PCR a négy kiválasztott primerrel

A kiválasztott négy mikroRNS-t (miR-34c-5p, a miR-184, a miR-194-5p és a miR-203a) vizsgáltuk a nyolc blastémás Wilms tumoros betegben.

Quiagen miScript Primer Assay-ket használtuk (Cat. No.: MS000033705, MS00003640, MS00006727, MS00003766, MS00033705) minden egyes választott mikroRNS-hez, és a SNORD61-hez mint kontrollhoz. A technikai triplikátumok medián Ct értékeit használtunk.

Etikai engedélyszám: SE RKEB szám: 27/2020.

4 EREDMÉNYEK

4.1 Hydronephrosis és VEGF

A 14 hydronephrosisos beteg esetében a műtéti beavatkozás időpontja változó volt. A betegek klinikai adatai az **1. táblázat**ban vannak feltüntetve.

1. táblázat A betegek klinikai adatai

Obstrukció típusa	Pyeloureteralis obstrukció	Ureterovesicalis obstrukció	Hátsó urethra billentyű	Vesico-ureterális reflux
Betegek száma	11	1	1	1
Életkor a műtétkor	Átlagosan 56.4 hónap (±51.4 SD)	6 hónap	12 hónap	60 hónap
Hydronephrosis foka	Grade IV-V	Grade IV-V	Grade IV-V	Grade V
Sebészi kezelés	Anderson-Heynes féle pyelonplasztika	Ureter neoimplantáció	Vesicostomia és ureter neoimplantáció	Jobb oldali nephrectomia
Szövettani minta	Pyeloureteralis átmenet	Ureter	Ureter	Ureter
VEGF expresszió	Nincs festődés, negatív	Nincs festődés, negatív	Nincs festődés, negatív	Nincs festődés, negatív

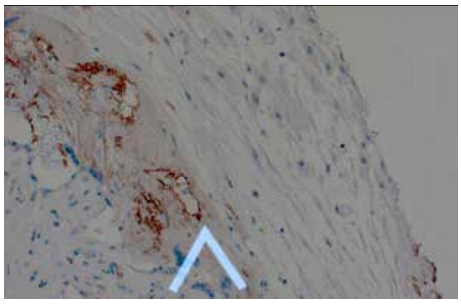

3. ábra Pozitív VEGF expresszió a placentában

A **3. ábra** mutatja a teszt szövetben (placenta) az endothel sejtek citoplazmájában a barnássárga granulumokat (pozitív VEGF expresszió, nyíllal jelölve)

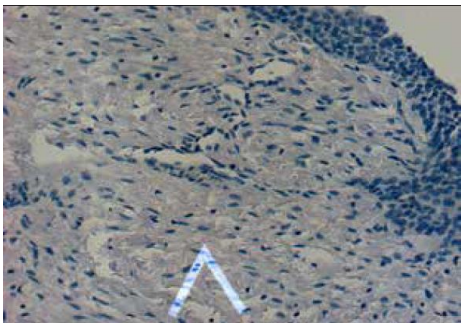

4. ábra A pyeloureteralis átmenetben VEGF expresszió nem látható

Egy ötéves kisfiú szövettani mintájában (ld. **4. ábra**) a pyeloureteralis junctio mucosalis felszínén nem látható VEGF kifejeződés.

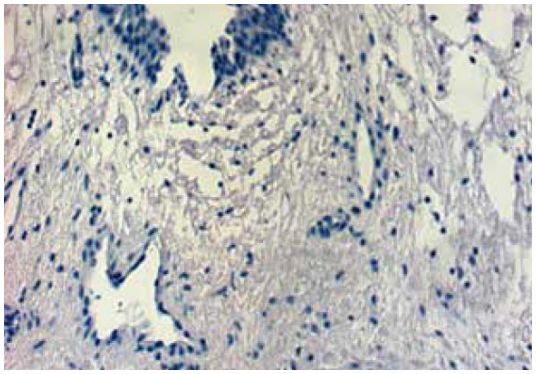

5. ábra A kontroll csoportban festődés (VEGF expresszió) nem látható

A kontroll csoportban (magzatok, húgyúti tágulat nélkül), a magzati pyeloureteralis szövet subserosa rétegében nincsen festődés, nincsen VEGF expresszió (ld. **5. ábra**).

4.2 Wilms tumor és mikroRNS

Minden mintából megfelelő mennyiségű mikroRNS- t sikerült kivonni (ld. **2. táblázat**).

2. táblázat A tumoros és kontroll szövettani minták mikroRNS koncentrációi

Betegek	Életkor	Nem	Műtét időpontja	A tumor mikroRNS koncentrációja (ng/µl)	A kontroll mikroRNS koncentrációja (ng/µl)
1.	3 év	Lány	2012.01.	>75	>75
2.	2 év	Fiú	2012.02.	>75	>75
3.	1 év	Fiú	2013.05.	>75	>75
4.	3 év	Lány	2014.06.	>75	>75
5.	5 év	Lány	2014.07.	>75	>75
6.	2 év	Fiú	2014.10.	48,4	70,1
7.	8 év	Fiú	2013.12.	>75	28,8
8.	1 év	Lány	2015.12.	>75	>75

4.2.1 Pilot vizsgálat

Az 1. Betegben 4 prekurzor és 80 érett mikroRNS expresszióját vizsgáltuk PCR Array-jel ugyanazon minta tumormentes régiójához képest a tumorosszövetben ΔΔCt módszerrel. A ΔΔCt értékekből $2^{-\Delta\Delta Ct}$ számítással kaptuk a relatív génexpresszióváltozás értékeit. Az expresszió-változások láthatóak a következő oldalon a **3. táblázat**ban.

3. táblázat. A tumoros szövet mikroRNS expresszió változása („fold change”) a tumormentes régióban, az 1. Beteg mintájából, PCR array-t követően

mikroRNS	Expresszió változás	mikroRNS	Expresszió változás	mikroRNS	Expresszió változás
Let-7a-5p	-1.62	*miR-182-5p*	11.96	*miR-29b-3p*	-5.78
Let-7b-5p	-2.85	*miR-183-5p*	7.36	*miR-30c-5p*	-3.97
Let-7c	-2.68	*miR-184*	-78.79	*miR-31-5p*	-1.47
Let-7f-5p	1.16	*miR-194-5p*	-59.30	*miR-3163*	-1.07
miR-100-5p	1.40	*miR-195-5p*	-1.42	*miR-32-5p*	-1.04
miR-101-3p	-1.60	*miR-196a-5p*	4.53	*miR-330-3p*	1.09
miR-106b-5p	3.05	*miR-19b-3p*	2.13	*miR-331-3p*	1.24
miR-125a-5p	-1.27	*miR-200b-3p*	-12.55	*miR-34a-5p*	5.21
miR-125b-5p	-2.04	*miR-200c-3p*	-24.59	*miR-34b-3p*	-5.90
miR-126-3p	-31.34	*miR-203a*	-10.85	*miR-34c-5p*	2957.17
miR-126-5p	-2.46	*miR-205-5p*	-1.48	*miR-361-5p*	1.53
miR-128	3.66	*miR-20a-5p*	2.99	*miR-365a-3p*	-2.31
miR-133a	-2.06	*miR-20b-5p*	1.96	*miR-3662*	1.71
miR-135a-5p	2.45	*miR-21-5p*	1.71	*miR-3666*	-1.49
miR-135b-5p	15.03	*miR-218-5p*	1.42	*miR-374b-5p*	1.11
miR-141-3p	-25.99	*miR-22-3p*	-3.73	*miR-375*	-2.30
miR-143-3p	-2.57	*miR-221-3p*	-1.91	*miR-425-5p*	1.39
miR-145-5p	-3.41	*miR-222-3p*	-2.23	*miR-449a*	2.71
miR-146a-5p	-1.01	*miR-223-3p*	1.21	*miR-455-5p*	-3.68
miR-146b-5p	3.76	*miR-224-5p*	1.51	*miR-494*	-1.39
miR-148a-3p	-1.45	*miR-23b-3p*	-1.46	*miR-616-3p*	1.27
miR-15a-5p	-1.27	*miR-24-3p*	-1.17	*miR-7-5p*	1.65
miR-15b-5p	1.68	*miR-25-3p*	3.76	*miR-9-3p*	-2.95
miR-16-5p	-1.06	*miR-26a-5p*	316095.29	*miR-92a-3p*	1.21
miR-17-5p	3.29	*miR-26b-5p*	-1.06	*miR-93-5p*	-
miR-17-3p	4.29	*miR-27a-3p*	-1.99	*miR-96-5p*	-
miR-181a-5p	4.86	*miR-27b-3p*	-1.77	*miR-99a-5p*	-2.85
miR-181b-5p	4.17	*miR-296-5p*	4.38	*miR-99b-5p*	-1.07

A **3. táblázat**ban is látható, hogy a miR-93-5p-t és miR-96-5p-t a kontroll szövetben nem tudtunk detektálni. A miR-26 overexpressziója olyan valószerűtlenül nagymértékű volt, hogy artefactumnak gondoltuk (az irodalom alapján inkább alulexpresszált).

A **4. táblázat** a nyolc betegben mutatja a kiválasztott négy mikroRNS expresszió változást a tumoros szövetben a tumormentes szövetrészlethez képest.

4. táblázat A mikroRNS expresszió változása („fold change”) tumoros szövetben a tumormentes régióhoz képest a vizsgálat nyolc betegben

	miR-184	**miR-203a**	**miR-34c-5p**	**miR-194-5p**
1. Beteg	-78.79	-10.85	2957.17	-59.30
2. Beteg	-97.01	-79.89	-1.24	-10.93
3. Beteg	-95.67	-12.47	-1.64	-25.63
4. Beteg	-81.01	-17.39	14.12	-21.71
5. Beteg	-5.90	-2.87	1.09	-2.53
6. Beteg	-28.05	-9.99	2.43	-76.11
7. Beteg	-200.85	-97.01	-2.13	-35.26
8. Beteg	-154.34	-148.06	-23.92	-398.93
Összes eset átlaga	-64.61	-22.96	2.39	-31.53
Preoperatív kemoterápiában részesült betegek átlaga	-54.95	-18.69	3.02	-31.03

Mivel a 7. Beteg nem részesült preoperatív kemoterápiás kezelésben, átlagot számoltunk a 7. Beteg értékeinek kihagyásával is a könnyebb összehasonlíthatóság érdekében.

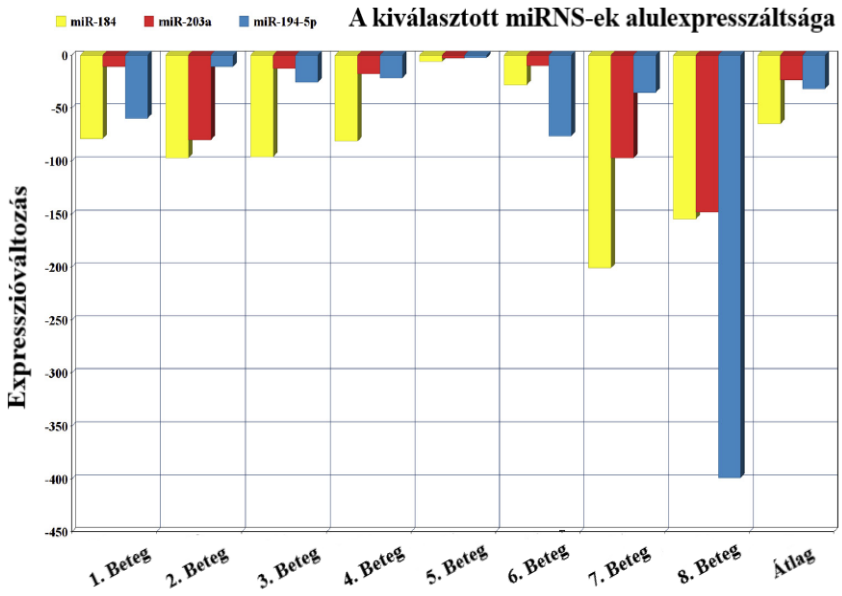

6. ábra A kiválasztott mikroRNS-ek (miR-184, miR-203, miR-194-5p) alulexpresszáltsága nyolc vizsgált esetünkben

A **6. ábra** a három egyértelmű, egyirányú változást mutató mikroRNS alulexpresszáltságát mutatja be.

Az 1-3. Beteg és az 5-8. Beteg remisszióban maradt, míg a 4. Beteg relabált. Az 5. Betegnek szokatlan megjelenésű, immunhisztokémiai módszerrel azonosított kortizol-termelő tumora igazolódott.

Az 1-6. Beteg preoperatív kemoterápiát követően különböző mértékű regressziót mutatott, míg a 7. Beteg nem részesült preoperatív kemoterápiában, mivel a kezdeti diagnózis helytelennek (vesesejtes veserák) bizonyult. A 8. Beteg egyáltalán nem reagált a kemoterápiára.

5 KÖVETKEZTETÉSEK

A hydronephrosissal, valamint Wilms tumorral kezelt gyermekek vizsgálata során a következő új megállapításokat tehetjük:

1. Tudomásunk szerint első alkalommal emberi mintákon, 14 obstruktív uropathiás csecsemő, kisded mintáiban a fokozott VEGF aktivitást nem sikerült kimutatni. A vizsgálat limitációit is figyelembe véve, a VEGF, mint diagnosztikában és terápiában hasznos biomarker szerepe kétséges. A kis esetszámú pilot vizsgálatunk kiindulópontként szolgálhat további vizsgálatokhoz.
2. Hat évnél nem régebbi, blastémás Wilms tumoros gyermekekből származó FFPE mintát lehet mikroRNS nyerésre használni. Mintáinkból megfelelő koncentrációban tudtunk mikroRNS-t izolálni. A FFPE minták évekkel később is eredménnyel vizsgálhatóak, melynek klinikai jelentősége lehet.
3. FFPE minták vizsgálata alapján, a kiválasztott négy mikroRNS közül három esetben downregulációt észleltünk blastémás Wilms tumorban. Ez a miR-184 és miR-203a esetében új megállapításnak tűnik. A kis esetszámot is figyelembevéve, a miR-184 és a miR-203a tumorszuppresszor szerepe valószínűsíthető blastémás Wilms tumor esetén.
4. Bár kis esetszámú a vizsgálatunk, valószínű, hogy a preoperatív kemoterápia befolyásolja a blastémás Wilms tumorok mikroRNS profilját és a kemoterápiára nem reagáló Wilms tumorok elkülöníthetőek elkülöníthető a kemoszenzitív Wilms tumoroktól mikroRNS profiljuk alapján.

6 SAJÁT PUBLIKÁCIÓK JEGYZÉKE

6.1 A disszertáció témájához kapcsolódó közlemények

1. **Zsófia Magyar[1]**, Julianna Schönleber, Miklós Romics, Ervin Hruby, Bálint Nagy, Bálint Sulya, Artúr Beke, Ágnes Harmath, Judit Jeager, János Rigó Jr, Éva Görbe.
Expression of VEGF in neonatal urinary obstruction: does expression of VEGF predict hydronephrosis? Medical Science Monitor, 2015 May, 8;21:1319-23.
Doi: 10.12659/MSM.894133.
IF: 1,405

2. Gergely Buglyó[1], **Zsófia Magyar[1]**, Éva Romicsné Görbe, Rita Bánusz, Monika Csóka, Tamás Micsik, Zsanett Berki, Péter Varga P, Zoltán Sápi, Bálint Nagy.
Quantitative RT-PCR-based miRNA profiling of blastemal Wilms' tumors from formalin-fixed paraffin-embedded samples.
[1]Gergely Buglyó and Zsófia Magyar contributed equally to this work.
Journal of Biotechnology, 2019 Jun, 10;298:11-15.
Doi: 10.1016/j.jbiotec.2019.04.001. Epub 2019 Apr 5.
IF: 3,163

6.2 A disszertáció témájától független közlemények

1. Péter Varga, Botond Berecz, Barbara Pete, Tímea Kollár, **Zsófia Magyar** , Judit Jeager, Éva Romics Görbe, János Rigó, József Gábor Joó, Ákos Gasparics.
Trends in mortality and morbidity in infants under 500 grams birthweight: observations from our neonatal intensive care unit (NICU).
Medical Science Monitor. 2018 Jun 29;24:4474-4480. Doi: 10.12659/MSM.907652.
IF: 1,980

2. Péter Varga, Judit Jeager, Ágnes Harmath, Botond Berecz, Tímea Kollár, Barbara, **Zsófia Magyar**, János Rigó J Jr, Éva Romicsné Görbe.
Changes in the outcome for infants, with birth weight under 500 grams, at our department (First Department of Obstetrics and Gynecology, Semmelweis University, Budapest). Orvosi Hetilap, 2015 Mar 8;156(10):404-8.
Doi: 10.1556/OH.2015.30101.
IF: 0,291

3. Péter Varga, Botond Berecz, Ákos Gasparics, Zsófia Dombi, Zsuzsanna Varga, Judit Jeager, **Zsófia Magyar**, János Rigó Jr, József Gábor Joó, László Kornya.
Morbidity and mortality trends in very-very low birth weight premature infants in light of recent changes in obstetric care.
European Journal of Obstetrics and Gynecology Reproductive Biology. 2017 Jan 23;211:134-139. Doi: 10.1016/j.ejogrb.2017.01.051.
IF: 1,809

4. Vörös Krisztián, **Magyar Zsófia**, Kalabay László
Pszichoszociális problémákkal társult magasvérnyomás-betegség beállítása
Bibliogr.: p. 14. - Abstr. Hun.
Magyar Családorvosok Lapja. - ISSN 1789-607X. - 2012. 6. Sz., p. 11-14.

5. **Magyar Zsófia**, Mester-Holczinger Veronika, Dezsőfi Antal
Ártalmatlan-e a Gilbert-kór?
Gyermekgyógyászat 2017; 68. évfolyam, 2. szám p. 76-78.