Kvantitatív RT-PCR-alapú és immunhisztokémiai expressziós vizsgálatok csecsemő- és kisgyermekkori urogenitális rendellenességekben

Doktori értekezés

dr. Magyar Zsófia

Semmelweis Egyetem

Klinikai Orvostudományok Doktori Iskola

Témavezető: Dr. Romicsné Dr. Görbe Éva, Ph.D., habil., egyetemi docens

Hivatalos bírálók: Dr. Katona Márta, Ph.D., habil., egyetemi tanár

Dr. Jermendy Ágnes, Ph.D., egyetemi tanársegéd

Szigorlati bizottság elnöke:

Dr. Reusz György, az MTA doktora, egyetemi tanár

Szigorlati bizottság tagjai:

Dr. Ertl Tibor, az MTA doktora, egyetemi tanár

Dr. Szabó Miklós, Ph.D., habil., egyetemi docens

Budapest

2019

TARTALOMJEGYZÉK

RÖVIDÍTÉSEK JEGYZÉKE ... 4
1 BEVEZETÉS (IRODALMI HÁTTÉR) ... 9
1.1 Vese- és húgyúti fejlődési rendellenességek ... 12
1.1.1 A vese- és húgyutak fejlődése ... 12
1.1.1.1 Nephrogenesis (új nephronok kialakulása) ... 12
1.1.1.2 A vese érrendszerének kialakulása ... 15
1.1.1.3 A vese fejlődésének genetikai háttere és a rendellenességek eredete 16
1.1.1.3.1 WT-1 gén (Wilms tumor 1 gén) ... 16
1.1.1.3.2 GDNF/RET ... 17
1.1.1.3.3 RAAS (Renin–Angiotensine–Aldosterone System) ... 19
1.1.1.3.4 Egyéb jelátviteli utak ... 20
1.1.2 A veseműködés alakulása ... 23
1.1.2.1 Vizelettermelés ... 23
1.1.2.2 Magzati vese véráramlása ... 23
1.1.2.3 Glomeruláris filtrációs ráta (GFR) ... 23
1.1.2.4 A vese koncentráló kapacitása ... 25
1.1.2.5 Frakcionált nátrium exkréció ... 25
1.1.2.6 Magzati húgyhólyag ciklusok ... 25
1.1.3 Obstruktív uropathiák, hydronephrosis ... 26
1.1.3.1 Epidemiológia ... 26
1.1.3.2 A hydronephrosis okai ... 26
1.1.3.3 Diagnosztika ... 28
1.1.3.3.1 Prenatális vizsgálatok ... 28
1.1.3.3.2 Postnatális vizsgálatok ... 36
1.1.3.4 A hydronephrosis osztályozása ... 40
1.1.3.5 Kezelés ... 42
1.1.3.5.1 Prenatális intervenció ... 42
1.1.3.5.2 Postnatális ellátás ... 44
1.1.3.6 Szövődmények, kimenetel ... 46
1.1.4 A vaszkuláris endotheliális növekedési faktor (VEGF) ... 48

1.2 Wilms tumor ... 50
1.2.1 Epidemiológia ... 50
1.2.2 Tumorigenesis ... 51
1.2.3 Diagnosztika ... 55
1.2.4 Differenciáldiagnosztika ... 55
1.2.5 Kongenitális Wilms tumor ... 55
1.2.6 Terápia ... 56
1.2.7 Prognózis ... 58
2 CÉLKITŰZÉSEK ... 59
2.1 Hydronephrosis és VEGF ... 59
2.2 Wilms tumor és mikroRNS ... 59
3 MÓDSZEREK ... 61
3.1 Hydronephrosis és VEGF ... 61
3.1.1 Betegek és módszerek ... 61
3.1.2 Szövettani minták ... 61
3.1.3 Immunhisztokémia ... 61
3.2 Wilms tumor és mikroRNS ... 64
3.2.1 Betegek és módszerek ... 64
3.2.2 Laboratóriumi módszerek ... 66
3.2.3 Pilot vizsgálat ... 66
3.2.4 Kvalitatív RT-PCR a négy kiválasztott primerrel ... 68
4 EREDMÉNYEK ... 69
4.1 Hydronephrosis és VEGF ... 69
4.2 Wilms tumor és mikroRNS ... 72
4.2.1 Pilot vizsgálat ... 72
4.2.2 Kvantitatív RT-PCR a négy kiválasztott primerrel ... 75
5 MEGBESZÉLÉS ... 77
5.1 Hydronephrosis és VEGF ... 77
5.2 Wilms tumor és mikroRNS ... 81
5.3 Vizsgálatunk korlátai ... 86
5.4 Jövőbeli tervek ... 87
6 KÖVETKEZTETÉSEK ... 88
7 ÖSSZEFOGLALÁS ... 89
8 SUMMARY ... 90
9 IRODALOMJEGYZÉK ... 91

10 SAJÁT PUBLIKÁCIÓK JEGYZÉKE 114
10.1 A disszertáció témájához kapcsolódó közlemények 114
10.2 A disszertáció témájától független közlemények 114
11 KÖSZÖNETNYILVÁNÍTÁS 116
ÁBRAJEGYZÉK 118
TÁBLÁZATJEGYZÉK 119
FÜGGELÉK 120

RÖVIDÍTÉSEK JEGYZÉKE

^{99m}Tc MAG-3	^{99m}Tc Mercapto-acetil-ltriglycine
ACE	Angiotensine Converting Enzyme
Ach	Acetil-kolin
ADPKD	Autosomal Dominant Polycystic Kidney Disease
AGS	Alternative Hydronephrosis Grading System
ALP	Alkalikus foszfatáz
ANH	Antenatális Hydronephrosis
APD	Antero- posterior diameter
ARPKD	Autosomal Recessive Polycystic Kidney Disease
AT1 és AT2	Angiotensine 1 és 2
AT2R	Angiotensine 2 Receptor
BMP	Bone Morphogenic Protein
BOR	Branchio-Oto-Renalis
CAKUT	Congenital Anomalies of Kidney and Urinary Tract
CAP	Continous Antibiotic Profilaxis
CH	Congenital Hydronephrosis
CKD	Chronic Kidney Disease
CMN	Congenital Mesoblastikus Blastoma
CO	Cardiac Output
COG	Children Oncology Group
CT	Computed Tomography
CTNNB1	β-Catenin
Cys	Cystein
DAB	3,3’-Diaminobenzidine
DNS	Dezoxyribonukleinsav
EGF	Epidermal Growth Factor
EMT	Epithelio-mesenchymalis tranzíció
ESRD	End-Stage Renal Disease
ESWL	Extracorporeal Shock Wave Lithotripsy
EUROCAT	European surveillance of Congenital Anomalies
EYA1	Eyes absent 1

FeNa	Frakcionált Nátrium Exkréció
FFPE	Formalin-fixed, paraffin-embedded
FGF	Fibroblast Growth Factor
Flk-1	Fetal Liver Kinase 1
FOXD1	Forkhead Box D1
GDNF	Glial cell line- Derived Neuroptropic Factor
GFR	Glomeruláris Filtrációs Ráta
Gfrα1	GDNF receptor family α1
GGT	Gamma-glutamil transzferáz
GREM-1	Gremlin-1
HGF	Hepatocyte Growth Factor
HI	Hydronephrosis Index
HIF1α	Hipoxia Indukáló Factor α
His	Histidine
HN	Hydronephrosis
HNF1β	Hepatocyta nukleáris faktor 1β
Hoxb7	Homeobox b7
HRE	Hypoxia Response Element
HRP	Horseradish Peroxidase
HUTI	Húgyúti infekció
IGF1 és 2	Inzulin-like Growth Factor 1 és 2
IL	Interleukin
IM	Intramembrán
iNOS	indukálható nitrogén-monoxid szintáz
IUGR	Intrauterine Growth Retardation
Kf	Koefficiens
LBW	Low Birth Weight
LUTO	Lower Urinary Tract Obstruction
MAPK	Mitogen Activated Protein Kinase
MCP-1	Monocyte-Chemotactic Peptide-1
MCUG	Mictios Cystourethrographia
MEN2A	Multiple Endocrine Neoplasia type 2A

MEN2B	Multiple Endocrine Neoplasia type 2B
MET	Mesenchymalis-Epithelialis Tranzíció
mikroRNS	mikro Ribonukleinsav
MODY5	Maturity Onset Diabetes of the Young type 5
MRI	Magnetic Resonance Imaging
mRNS	messenger Ribonukleinsav
NAG	N-acetil-β-D-glukozaminidáz
NAPRTCS	North American Pediatric Renal Trials and Collaborative Study
NFκβ	Nukleáris Faktor κβ
NO	Nitrogén-Monoxid
NPHP1	Nephrocystin-1
NPV	Negatív prediktív érték
NR	Nephrogen rest
NWTS	National Wilms Tumor Study
OMN	Oligomeganephronia
PAX2	Paired Box2
PBS	Phosphate Buffered Saline
PDA	Patent Ductus Arteriosus
PDGF	Platelet- Derived Growth Factor
PG	Prosztaglandin
PGE2	Prostaglandin E2
PGI2	Prostaglandin I2
PI3K	Phosphatidylinositol-3-kináz
PKD1és 2	Polycystic Kidney Disease 1 és 2
PKHD1	Polycystic Kidney and Hepatic Disease 1
PLCγ	Phospholipase Cγ
PLUTO	Percutaneous shunting in Lower Urinary Tract Obstruction
PPV	Pozitív prediktív érték
PUV	Posterior Urethral Valve
RAAS	Renin–Angiotensine–Aldosterone System
Raldh2	Retinaldehid-dehidrogenáz 2
RBF	Renal Blood Flow

RET	Receptor Tirozin- kináz
RI	Rezisztencia Index
RIR	Renal Resistive Index Ratio
ROBO2	Roundabout homologue 2
ROP	Retinopathy of Prematurity
RT-PCR	Real-time Polymerase Chain Reaction
SD	Standard deviáció
SFU	Society for Fetal Urology
SHH	Sonic hedgehog
SIOP	International Society of Pediatric Oncology
SIX1	Sineoculis homeobox 1
SIX5	Sineoculis homeobox 5
SLIT2	Slit homologue 2
SNORD61	Small Nucleolar RNS
SPRY1	Receptor tirozin- kináz sprouty
TGFβ	Transforming Growth Factor β
TIN	Tubulointerstíciális nephritis
TNFα	Tumor Necrosis Factor α
UA	Urethral Atresia
UFI	Urinary Flow Impairment
UH	Ultrahang
UPJO	Ureteropelvic Junction Obstruction
UVJO	Ureterovesical Junction Obstruction
VAS	Vesicoamnialis shunt
VEGF	Vascular Endothelial Growth Factor
VEGR2	Vascular Endothelial Growth Factor Receptor 2
VHL	Von Hippel Lindau
VP16	Etoposid (Virus Protein)
VUR	Vesicoureteralis reflux
WAGR	Wilms tumor, Aniridia, Genitourinary abnormalities, Ranges of Developmental delay
WNT	Wingless

WT	Wilms tumor
WT-1	Wilms tumor-1
WTX	Wilms Tumor Gene on the X chromosome
ΔΔCt	delta-delta Ct módszer

1 BEVEZETÉS (IRODALMI HÁTTÉR)

A gyermekgyógyászat és a neonatológia iránti személyes érdeklődésem, a csecsemő- és kisgyermekkorban előforduló urogenitális rendellenességek morbiditásban, mortalitásban betöltött szerepe, a felmerülő lehetséges új diagnosztikus és terápiás lehetőségek ígérete ösztönzött ezen dolgozat megírására.

A disszertáció előzménye az egyetemi szakdolgozatom, melynek címe „Magzati vese- és húgyúti fejlődési rendellenességek perinatális diagnózisa és kimenetele".

A kiválasztó rendszer, így a **vesék** fenntartják az emberi szervezet folyadék, sav-bázis egyensúlyát, az elektrolit homeosztázist, kiválasztják az anyagcsere folyamatok végtermékeit. Endokrin funkcióval is bírnak. Bizonyos körülmények között kiemelt szerepet játszanak a glükóz homeosztázis fenntartásában [1, 2]. A vese strukturális és funkcionális alapegysége a ***nephron***, mely a filtrációért, a só- víz- és egyéb a szervezet számára fontos anyagok reabszorpciójáért, a vérnyomás szabályozásért és a sav-bázis egyensúlyért felel [3]. A vesék betegségei ezen egyensúly felborulásához, növekedési és fejlődési rendellenességekhez, változatos klinikai megjelenéshez vezethetnek.

A ***fejlődési rendellenességek ismerete*** fontos gyakori relatív előfordulásuk és gyermekkori morbiditás, mortalitás kialakulása miatt is. Napjainkban az élve születések 2-3%- ában veleszületett malformációval találkozunk [4, 5].

A ***vese- és húgyúti fejlődési rendellenességek***, angolszász elnevezéssel ***CAKUT*** (Congenital Anomalies of Kidney and Urinary Tract), a vese és a húgyutak változatos anatómiai defektusait jelenti.

A CAKUT betegségei a *gyermekkori végstádiumú veseelégtelenség* (ESRD-End-Stage Renal Disease) fő okai, felismerésük és kezelésük tehát a krónikus veseelégtelenség és a végstádiumú veseelégtelenség megelőzése céljából kiemelkedő jelentőséggel bír. Befolyásolják az újszülött fejlődését, növekedését és életminőségét. A hydronephrosis lehetséges szövődményei – a *húgyúti fertőzés, a szepszis, a nephrolithiasis, a hypertónia, a veseelégtelenség* - ismertek [6-8].

A vese- és húgyúti fejlődési rendellenességeknek szerepe lehet továbbá a *hypertenzió és a cardiovascularis megbetegedések* kialakulásában is. A koraszülöttség (37. terhességi hét előtti megszületés), az alacsony születési súly (LBW- Low Birth

Weight, <2500 g alatti születési súly), a méhen belüli súlyfejlődésbeli elmaradás (IUGR-Intrauterine Growth Retardation, az újszülött, ha a születési súlya és/vagy a hossza a terhességi kornak megfelelő 10 percentil alatti) alacsonyabb nephronszámhoz vezet [9,[9, 10].

A korai felismerés fontosságát az adja, hogy a legtöbb malformáció már megszületés előtt diagnosztizálható és kezelhető.

Egy fejlődési rendellenességgel születő újszülött speciális megközelítést, ellátást igényel, melyhez elengedhetetlen a valószínű celluláris és molekuláris patomechanizmus ismerete. A patomechanizmus jobb megértése segíthet minket a diagnózis felállításában, valamint reményeink szerint terápiás célpontként is szolgálhat.

A ***vese fejlődése*** az epithelialis (mesonephrogen, Wolff-cső) és a metanephrogen mesenchyma (blastema) interakciójával zajlik [3]. Számos transzkripciós faktor, citokin, jelátvivő anyag szerepét írták le a fejlődési rendellenességek és a Wilms tumor kialakulásában.

Állatkísérletekben az experimentálisan előidézett obstruktív uropathia a vese tubuláris epithelsejtjei számára mechanikus stresszt jelenti, mely több lépésen keresztül végül különböző citokinek és növekedési faktorok (***VEGF***, TNFα- Tumor Necrosis Factor α) upregulációjához vezet [11].

A nephronok fejlődésének zavara segítheti ***Wilms tumor*** kialakulását, mely a leggyakoribb szolid tumor gyermekkorban [3].
Feltételezések szerint a ***mikroRNS***-eknek tumorszuppresszorként, vagy onkogénként szerepe lehet a Wilms tumor kialakulásában. A daganat mikroRNS profilja a kemoterápiára adott választ is befolyásolhatja. A blastémás típusú Wilms tumor rosszul reagál kemoterápiára, kedvezőtlen prognózisú. A tumortípusok közti különbség megítélése molekuláris szinten segíthet megítélni a kemoterápiára adott választ.

A ***veleszületett vese- és húgyúti anomáliák*** kimenetele sokat javult az elmúlt években, jelentős részben a prenatális ultrahangvizsgálatoknak és a korszerű vesepótló kezeléseknek (dialízis, vese transzplantáció) köszönhetően. A prenatális ultrahangvizsgálatok nyomán megszülető korai diagnózis lehetővé teszi a korai kezelések, intervenciók elvégzését, így szövődménymentesebb postnatális periódus

remélhető (pl. az uroszepszis előfordulása csökken újszülöttek között) [12]. A kezelés azonban sok esetben nem jelent végleges gyógyulást, további követésre, gondozásra van szükség.

A Wilms tumoros betegek túlélése szintén javulást mutatott az elmúlt évtizedekben, a terápiás protokollok alkalmazásával a XX. század végére 90% feletti [13]. Az ellátás multidiszciplináris megközelítést igényel. Különböző szakterületek (radiológia, sebészet, onkológia, patológia, pszichológia…) közti együttműködéssel, az onkológiai központokba centralizált, komplex ellátással, a modernebb képalkotó módszerekkel (pl. Diffúzió-súlyozott MRI- Magnetic Resonance Imaging), új biomarkerek megismerésével, a minimal invazív megközelítéssel, a nephronmegtartó sebészeti beavatkozásokkal, egyénre szabott kezeléssel reményeink szerint a későbbi vesefunkció javítható, az eseménymentes túlélés tovább növelhető. Továbbra is kihívást jelent bizonyos esetekben (pl. anaplasztikus vagy IV. stádiumú betegség) a relapszusok megelőzése és a kemoterápia okozta késői szervkárosodás [14].

A vese- és húgyúti fejlődési rendellenességek, valamint a Wilms tumor kialakulásának jobb megértéséhez elengedhetetlen a vese- és a húgyutak fejlődésének áttekintése.

Dolgozatom első részében a vese- és húgyutak fejlődésének és a veseműködés kialakulásának bemutatása után a hydronephrosis pre – és postnatális diagnosztikáját, valamint a pre- és postnatális kezelési lehetőségeket, majd a vaszkuláris endotheliális növekedési faktorról rendelkezésre álló, a saját vizsgálathoz is kapcsolódó ismereteket tárgyalom. Ezt követően a gyermekkori Wilms tumort mutatom be.

A dolgozat második részében saját vizsgálataim eredményeit ismertetem.

1.1 Vese- és húgyúti fejlődési rendellenességek

1.1.1 A vese- és húgyutak fejlődése

1.1.1.1 Nephrogenesis (új nephronok kialakulása)

A vese fejlődése összetett folyamat, melynek során mesenchymalis és epithelialis sejtek közti koordinált interakciók nyomán magasan specializált érhálózat, tubuláris struktúrák, stromális elemek alakulnak ki [12].

Az emlősök esetében az urogenitális szervrendszer három lépésben fejlődik. Az egyedfejlődés során a három pár „vese" a mesoderma intermediális részéből, az embrió dorsalis részén fejlődik ki [15].

Pronephros (elővese)

Először, a 3. terhességi héten alakul ki a vizeletkiválasztó funkcióval nem bíró ***pronephros (elővese)***, mely szegmentálisan szerveződő nephrotomokból épül fel. A nephrotomokból fejlődik ki a pronephrotikus csatorna, mely caudalis irányba meghosszabbodva a 26. napon eléri a cloaca membránt: ekkor már Wolff- csőnek, vagy mesonephrogen járatnak nevezzük.

Mesonephros (ősvese)

A mesonephrogen járatból és a csatlakozó tubulusokból a 4. héten alakul ki a ***mesonephros (ősvese),*** melynek már van némi vizeletkiválasztó funkciója. Ebből alakul ki később a férfiak epididymise és a húgyhólyag egy része.
Bár a pro- és mesonephros minimális funkciót mutat és a kialakulás után szinte azonnal eltűnik, hiányukban veseagenesia alakul ki.

Metanephros (maradandó vese)

A definitív végső vese, a ***metanephros (maradandó vese)*** az 5-6. héten jelenik meg. Kezdetben kizárólag két sejttípust tartalmaz: az ureterbimbó (ureteric bud) epitheljeit és a mesenchymalis sejteket.

Az ***ureterbimbó*** szigorúan meghatározott helyen penetrál a metanephrogen mesenchymába. Ezután kölcsönös hatás eredményeként, ismételt elágazódásokat követően kialakul az ureter, a vesemedence, a nagy- és kiskelyhek, valamint az 1-3 millió gyűjtőcsatornácska [16] [17].

A 7. terhességi héten kezdődik meg az ureterbimbó és a nephronok differenciálódása [18]. A ***metanephrogen mesenchyma*** az epithelio- mesenchymalis tranzíció (EMT) során veseepitheliummá differenciálódik, így alakul ki a proximális tubulus, a Henle-kacs és a disztális kanyarulatos csatorna. A metanephrogen szövetsapka sejtjei kis vesiculákat formálnak, melyek ezután kis S- alakú tubulusokká alakulnak.

Az ureter elágazódása során a mesenchyma és az ureterek közötti interakciók létfontosságúak. Azok a mesenchyma sejtek, amelyek nem vesznek részt az epithelio-mesenchymalis tranzícióban, a **stromális sejtek**, melyek a fejlődő nephronok között foglalnak helyet. A stromális sejtek legkorábbi ismert markerei a FOXD1 (Forkhead Box D2) (vagy BF-2- Brain Factor -2). A FOXD1-et érintő knockout mutációk az ureter növekedésben és elágazódásban való defektusához vezetnek. A BF-2-t érintő homozygota mutációk egerekben 24 órán belül halálhoz vezettek, abnormális, kicsi, hosszában fúzionált, ventrálisan 90 fokban elfordult vesék alakulnak ki [19]. A FOXD1 mutáció többek között a retinaldehid-dehidrogenáz 1 (Raldh2) gén csökkenését is eredményezi, mely utóbbi a retinsav szintéziséhez szükséges [20]. A retinsav fontos az ureterben a RET (Receptor Tirozin-kináz) expresszió fenntartásában. Az A-vitamin a retinsav prekurzora, így a RET-n keresztül befolyásolja az epithelio- mesenchymalis interakciót. Az A-vitamin-hiány csökkent nephronszámhoz vezet [21].

Az **1. ábra** mutatja a vesefejlődés lépéseit [22].

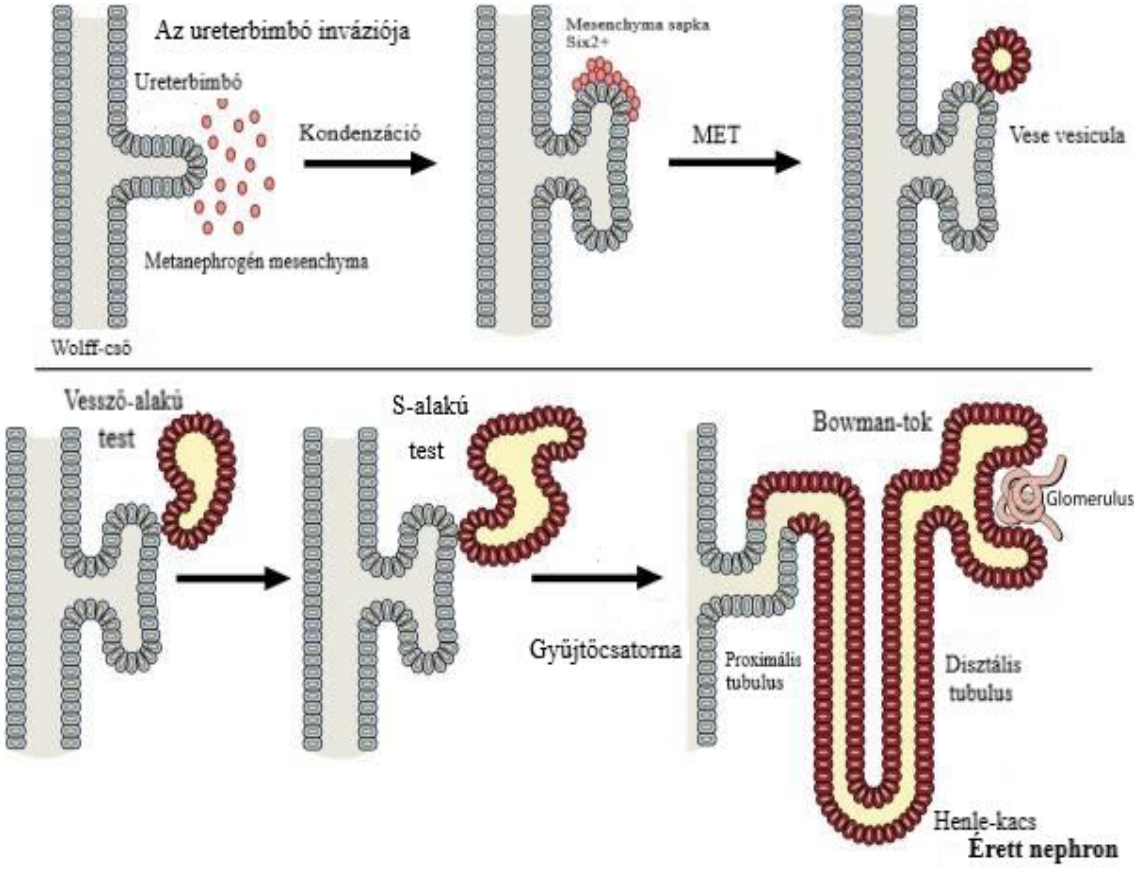

1. ábra. A vesefejlődés lépései [22].

Az **1. ábrán** látható, hogy a Wolff- csőből türemkedik ki az ureterbimbó (szürke). Az ureterbimbó metanephrogen mesenchymával történő reciprok interakciója révén az ureterbimbó kettéoszlása és a mesenchyma kondenzációja hozza létre a mesenchyma sapkát. A blastémás mesenchyma utána MET-en (mesenchymalis- epithelialis tranzíció) megy keresztül. Így kialakul a vese vesicula, mely vessző- és S-alakú tubulussá alakul. Ezt követően az S-alakú tubulus fúzionál az ureterbimbóval (ami gyűjtőcsatornává alakul). Az S-alakú tubulus proximális vége csatlakozik az ureterbimbóhoz/ gyűjtőcsatornához, így végül glomerulus formálódik és kialakul az érett nephron (sötét narancs) [23].

Az S-alakú tubulusok ureterbimbótól távolabbi része glomeruláris (viscerális) podocytákká alakul, míg a külső részből alakulnak ki a parietális podocyták, melyek a Bowmann tokot alkotják [10, 24]. A podocyták differenciációja alatt az S-alakú tubulusok

egyik végének zsebszerű kitüremkedésébe a mesenchymából endothelialis prekurzorsejtek nőnek, differenciálódnak és glomeruláris kapillárissá alakulnak. A legelső glomerulusok a 8 -9. héten fejlődnek ki [25].

Régóta (1987) ismert, hogy a podocyta epithelium és a fejlődő endothelialis sejtek aktívan szintetizálják a glomeruláris basalmembrán komponenseit [26]. A podocyták összeolvadnak (fúzionálnak) a fejlődő basalmembránnal és tovább differenciálódnak, lábnyúlványokat alakítanak ki, az endothelium ellaposodik és fenesztrálttá válik [27].

Az emberi nephrogenesis során gyors növekedés történik a második trimeszterben. A folyamat egészen a 35 -36. terhességi hétig folytatódik, ekkorra vesénként kb. 1 millió (250,000-1,500.000) nephron alakul ki. A glomerulusok nagysága fordítottan arányos a nephronszámmal [28]. A nephronok még postnatálisan is tovább növekednek és differenciálódnak, de újabb nephronok már nem alakulnak ki [25].

1.1.1.2 A vese érrendszerének kialakulása

Vererek vasculogenesis és angiogenesis útján alakulnak ki. A ***vasculogenesis*** során az vérszigetekből in situ differenciálódnak vererek. Az ***angiogenesis*** alkalmával már meglévő erek sarjadzása, bimbózása történik [29]. A korai embriogenezis során, a fejlődés harmadik hetében, a szikzacskó falát körülvevő mesodermasejtekből indukció (***VEGF***, vascular endothelial growth factor) hatására vérszigetek (hemangioblastok) differenciálódnak. A hemangioblastok a vér- és érképződés közös sejtes előfutárai. Szoros kapcsolat van a vérszigetek közepében található vérsejtprekurzorok (hemopoietikus őssejtek), és a periféria felé differenciálódó endothelsejtprekurzorok (angioblastok) között [29]. A vasculogenesis a tubulusok kialakulásával párhuzamosan folyik. A veseerek kialakulása a metanephrogen mesenchymalis progenitorsejtek endothelialis sejtekké történő differenciációjával valósul meg [30]. A kialakult erek a környező területekről infiltrálnak a metanephrogen mesenchymába (angiogenesis). A vascularis progenitor sejtek a metanephrogen mesenchymában VEGFR2 (azaz vascular endothelial growth factor receptor 2, Flk-1- Fetal liver kinase 1) -t expresszálnak. A podocyta –eredetű VEGF és az angioblastokon lévő VEGF2 feltételezhető interakciója indítja be a glomeruláris vascularizációt. A VEGF segíti ezen sejtek direkt mozgását a fejlődő nephron felé [31].

1.1.1.3 A vese fejlődésének genetikai háttere és a rendellenességek eredete

Az emberi vese fejlődése a 3- 4. terhességi héten kezdődik meg [3]. Ekkor a metanephrogen mesenchyma indukálja az ureterbimbó növekedését és elágazódását. Ezzel párhuzamosan az ureterbimbó indukálja a környező mesenchymasejtek epithelialis vesiculákká formálódását.

A vesefejlődési rendellenességek lehetnek kongenitális malformációk, melyek általában sporadikusak, kevésbé ismert patogenezissel, valamint lehetnek öröklött betegség részei, amikor pontosan ismert az öröklésmenet, sok esetben a kóros gén és ennek nyomán keletkező kóros fehérje [32].

Az ureterek malformációi funkciónyeréses, vagy vesztéses mechanizmussal alakulnak ki, amikor a mesonephrogen csatornából előtüremkedő ureter fejlődése szenved zavart. Veseagenesia vagy többszörös ureter jön létre.

A nephrogenesisben, a mesenchymalis sejtek epithelialis sejtekké alakulásában, a tubuláris szegmentumok érésében bizonyos környezeti faktorok mellett (pl. A –vitamin-hiány, tápláltsági állapot-anyai diéta fehérjetartalma) [33] számos gén összehangolt precíz működése, valamint az általuk kódolt fehérjék vesznek részt.
Több növekedési faktor és receptor jelenlétét azonosították az elmúlt évtizedben.

1.1.1.3.1 WT-1 gén (Wilms tumor 1 gén)

A metanephros indukciójának pontos molekuláris háttere még ismeretlen, a ***WT-1 génnek*** szerepe lehet benne. A WT-1 gén egy polin/glutaminban gazdag fehérjét (polypeptidet) kódol az aminoterminális végen és négy $(Cys)_2$-$(His)_2$ cinkujjat a karboxiterminális végen [34]. A WT-1 egy transzkripciós faktor, tumorszuppresszor, mely úgy tűnik, hogy génexpressziót szabályoz a vese fejlődése során. Különbözik más tumorszuppresszor génektől, mert csak bizonyos szövetekben fejeződik ki. Mint tumorszuppresszor gén, a sejtnövekedést gátolja, így inaktivációja tumor kialakuláshoz vezet. Egerekben és emberekben a WT-1 gén több, mint 95% -ban homológiát mutat az aminosavösszetételben.
A WT-1 gén a metanephros mesenchymalis sejtjeiben expresszálódik a kondenzációval egyidőben, majd az epithelialis sejtekben kezd kifejeződni, ahogy azok nephrogen tubulusokká alakulnak. Ezek alapján feltételezhető az indukcióban való szerepük [35]. Egerekben a WT-1 mikroRNS expresszió a terhesség késői szakaszában nő, csúcsát

röviddel a születés után éri el, a 15. életnapra szintje drámaian csökken. Az időablak, amíg a WT-1-nek magas a szintje a vesében, szűk. Ez alátámasztja azt a tényt, hogy a Wilms tumor primitív nephroblastokból ered, valamint, hogy a negatív szabályozója a növekedésnek [34].

A WT-1 gén szabályozza a mesenchyma eredetű gliasejt-eredetű neurotrop faktor (GDNF) és hepatocyta növekedési faktor (HGF) termelését. Ezek a fehérjék stimulálják az ureterbimbó elágazódását [17].

Kreidberg és munkatársai igazolták, hogy a WT-1 génnek nemcsak a korai nephrogenesisben, hanem későbbi fázisban is van szerepe: elősegíti a podocyta differenciációt és szükséges a megfelelő glomerulusfunkcióhoz.[36]

WT-1 mutációk következményei

A WT-1 csírasejtes mutációi urogenitális malformáció-és Wilms tumor kialakulásához vezethetnek [37]. A veseagenesia kialakulásában is szerepet játszhat a WT-1 –et érintő jelátviteli út hibája [3, 36].

A Wilms tumor kialakulásában játszott szerepe a Wilms tumor, **Tumorigenesis cím**ű fejezetben kerül ismertetésre.

1.1.1.3.2 GDNF/RET

A ***gliasejt-eredetű neurotrop faktor (GDNF)*** jelátviteli útvonala kiemelt szerepet tölt be a vesefejlődésben. A GDNF a metanephrogen mesenchymasejtekből szabadul fel [38]. A GDNF receptora a RET (tirozin- kináz receptor) és koreceptora a Gfrα1 (GDNF receptor family α1). A ***RET***-t leginkább az ureterbimbó hegyén lévő hámsejtek termelik [39]. A GDNF elsősorban RET-hez kötődik [38]. A RET receptoron keresztüli szignalizáció fontos az ureterbimbó migrációjához és inváziójához a metanephrogen mesenchymába, az epithelialis sejtproliferációhoz, és epithelialis elágazódásokhoz [40]. A RET foszforilációjához a phosphatidylinositol-3-kináz (PI3K) útvonal aktivációja szükséges [41].

GDNF/RET jelátviteli útvonal hibái

Emberben a hiányzó vagy mutált RET ***veseagenesiához*** vezet [42].

Az egyoldali veseagenesia gyakorisága: 1:5000 újszülött. Kialakulásának oka legtöbb esetben a GDNF-RET (gliasejt-eredetű neurotrop növekedési faktor- receptor tirozin-kináz) jelátviteli útvonal elégtelenségéhez, vagy hibájához kapcsolt. Heterozygota

inaktiváció formában a mutáció olyan enyhe proteinszintcsökkenést eredményez, melyre a vesefejlődés nem érzékeny, homozygota formában pedig embrionális korban letális. A kétoldali veseagenesia az élettel összeegyeztethetetlen. Súlyos oligohydramnion alakul ki, következményes tüdőhypoplasiával, végtag deformitásokkal, „Potter-arc”-cal.

GDNF-t szabályozzák az EYA1 (Eyes absent 1), SIX1 (Sineoculis homeobox 1), SIX5 (Sineoculis homeobox 5) gének. Ezek mutációi ***BOR szindrómát (Branchio-Oto-Renalis szindróma)*** eredményeznek, mely autoszomális domináns öröklődésmenetet mutat. Vese- és húgyúti malformációval, valamint 93%-ban társuló hallásvesztéssel jár [43].

Ectopiás/többszörös ureter kialakulásában egerekben több gén szerepét mutatták ki. A FOXC1 (forkhead box protein C1), SLIT2 (Slit homologue 2), ROBO2 (Roudabout homologue 2) gén fiziológiás körülmények között nephrogen cső caudalis részére korlátozza a GDNF expressziót. Mutációk esetén a GDNF expressziója a rosztrális részre is kiterjed, így többszörös ureterek alakulnak ki. AZ SPRY1 (receptor tirozin- kináz sprouty) gátolja az intracelluláris RET jelátviteli utat, így gátolja a GDNF hatását, így ectopiás ureterek alakulnak ki.

A vese méretét primeren a nephronok száma határozza meg. A ***vesehypoplasia*** az ureter elágazódásának defektusa lehet, melyhez a mesenchyma felől folyamatos induktív szignálok szükségesek. A mesenchyma GDNF termelése elősegíti a RET expressziót az ureterbimbóban. Az ureterbimbó hegyén termelődő Wnt11 elősegíti a GDNF kifejeződését. A Wnt11 inaktiváló mutációi 36%-kal kisebb vesékhez vezetnek [44].

Transzgenikus ***Hoxb7/Ret*** egerekben (Hoxb7- Homeobox b7) a RET overexpresszója (melyet a Hoxb7 promoter tart fenn) ***vesicoureteralis refluxhoz (VUR)*** vezet [45]. A VUR során a vizelet a húgyhólyagból retrográd az ureterekbe áramlik vissza anatómiai okok miatt. Fiziológiásan egy funkcionális billentyű előzi meg a visszaáramlást, mely az ureter hólyagba szájadzásánál foglal helyet. Ha az ureterbimbó túl caudalisan nő a mesonephrogen csatornából, relatív laterálisan fog elhelyezkedni a trigonumtól, mely VUR-ra prediszponál [46]. A kanadai munkacsoport feltételezése alapján a VUR a húgyútak normális fejlődése során is kialakul, mielőtt az ureter húgyhólyagba ágyazódása befejeződik. A Hoxb7/Ret egerekben a RET overexpressziója késlelteti a disztális ureter érését, mely postnatális VUR –t eredményez [45].

RET mutációt figyeltek meg Hirschprung betegségben és bizonyos daganatokban (pl. MEN2A és MEN2B[47]) is [48], [49].

1.1.1.3.3 RAAS (Renin–Angiotensine–Aldosterone System)

A renin–angiotenzin–aldoszteron rendszernek nemcsak a vérnyomás szabályozásban, illetve a folyadék- és elektrolit homeosztázisban van fontos szerepe, hanem jelen van a magzati vesefejlődésnél is. A RAAS rendszer minden komponense (renin, angiotenzinogén, angiotenzin- konvertáló enzim (ACE) és az aldoszteron) a magzati metanephrosban a terhesség korai szakaszában detektálható in situ hybridizációval vagy immunhisztokémiai módszerrel. Már a 17. terhességi héten jelen vannak renint tartalmazó sejtek juxtamedullaris apparatusban, valamint az arcuate és az interlobularis artériákban [50]. Angiotenzinogén mRNS kifejeződik a szikzacskóban, a májban és már a 8. héten detektálható a humán vesében. Renin és ACE a chorionban, vesében és szívben van jelen, így lehetővé téve az angiotenzin II termelődését a magzatban [51]. Az ACE magzatokban a 11. héten már kimutatható volt fejlődésben lévő proximális tubuláris sejtekben, valamint a glomeruláris endothelialis sejtekben, mely arra utal, hogy érintett a nephron működésének fejlődésében és a vese hemodynamikában [52]. AT1 és AT2 receptorok szintén jelen vannak a terhesség korai szakában (24. napon). A II-es típusú angiotenzin receptorok (AT2R) legnagyobb mennyiségben az ureterbimbó sejtjeiben és a környező mesenchymalis sejtekben detektálhatóak. Az AT2R angiotenzin II (ATII) –általi megfelelő aktivációja az ureterbimbó elágazódásához, és a gyűjtőcsatorna megnyúlásához vezet. Az angiotenzinnek szerepe van az organogenesisben, a vese növekedésében és differenciációjában, valamint minden olyan szervnek a fejlődésében, melynek a vérnyomás fenntartásban szerepe van [51].

A RAAS rendszer hibái

A RAAS rendszer komponenseit érintő mutációk súlyos tubuláris dysgenesishez vezetnek. A losartan adása (AT1 receptor blokkoló) a magzati életben interferál a vese fejlődésével, vascularis malformációhoz, tubulusok cystás dilatációjához, a glomerulusszám csökkenéséhez vezet.

A prosztaglandinok (PG) az afferens arteriolák vazokonstrikciójával próbálják fenntartani a GFR-t. A PG szintézist befolyásoló ágensek a magzati korban vese dysgenesishez,

corticalis dysplasiához, cystikus tubuláris dilatációhoz, károsodott nephrogenesishez vezetnek [53].

1.1.1.3.4 Egyéb jelátviteli utak

A vese fejlődésében számos szignálútvonal szerepet játszik. A főbb útvonalakat a **2. ábra** mutatja.

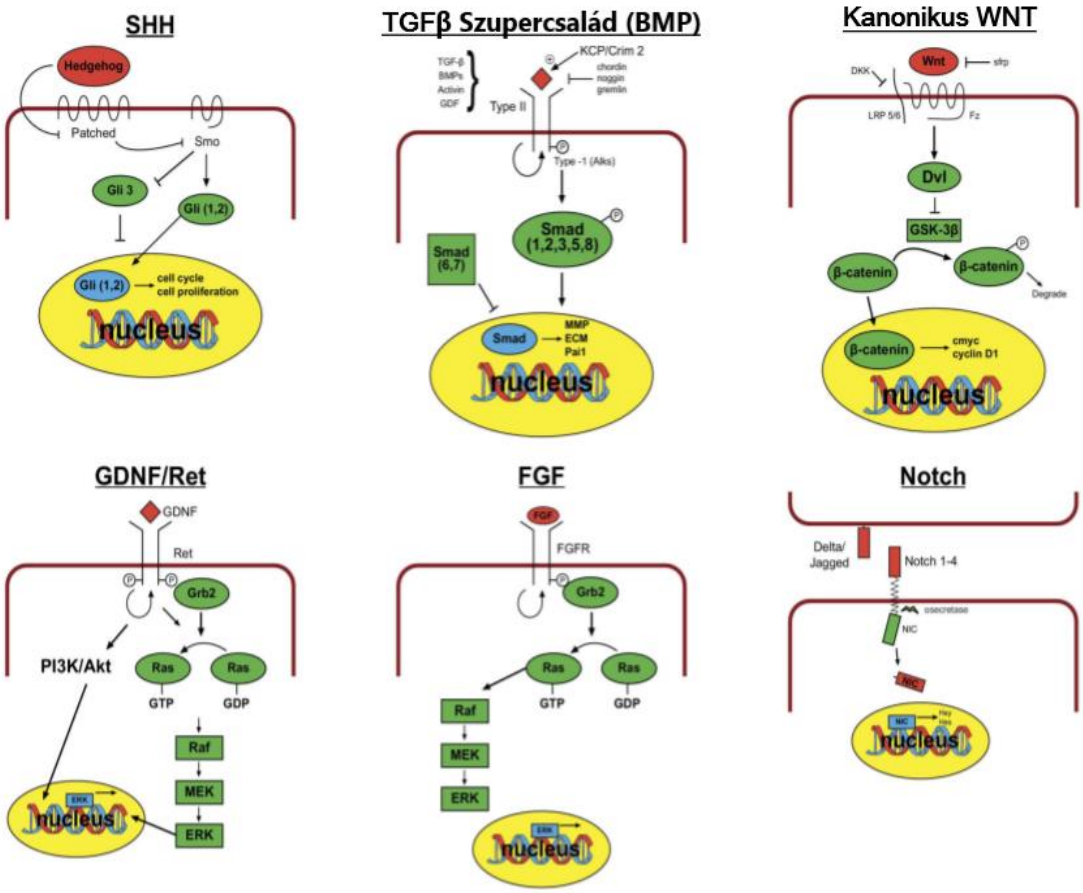

2. ábra. A vese fejlődésében szerepet játszó főbb szignalizációs útvonalak [54].

A **2. ábrán** látható, hogy a GDNF/RET mellett szerepe van a FGF (Fibroblast Growth Factor)- nek, a TGFβ (Transforming Growth Factor β)- BMP (Bone Morphogenic Protein) szupercsaládon kívül a Sonic hedgehog (SHH), a Kanonikus WNT/β- Catenin, valamint a Notch útvonalnak is [54].

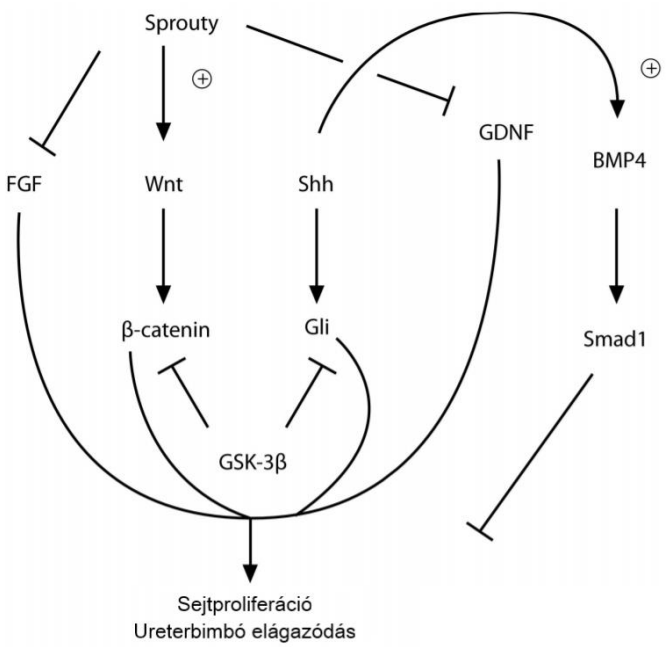

3. ábra. Az ureterbimbó elágazódását moduláló faktorok [54].

A **3. ábra** mutatja, hogy a SHH, a BMP, a FGF és a GDNF/RET útvonalak modulálják az ureterbimbó elágazódását [54].

Az ureterbimbó által termelt **FGF2 és a BMP7** gerjesztik a mesenchymát. Mindkét növekedési faktor szerepe az, hogy leállítja az apoptosist és stimulálja a metanephrogen mesenchyma proliferációját. A folyamat egészen addig tart, amíg a WT-1 termelődés fennáll [17]. Az ureterbimbó ***BMP 4-et és 7***-t is expresszál, melyek a TGFβ szupercsalád tagjai. A Gremlin-1 (Grem-1) BMP antagonista. A BMP4 gátolja a GDNF aktivitást. A Gremlin 1 aktivációja a BMP4 inaktivációjához vezet, így a GDNF hatni tud. A Grem-1 hiányos egerekben az ureter növekedésének indulása és a GDNF upregulációja blokkolt, ***veseagenesiához*** vezet. A BMP hiánya szintén veseagenesiához vezet [55, 56]. A BMP pontos szerepe nem tisztázott, aktív kutatás tárgyát képezi. Vesebetegségben részt vehet a nephron repair-ben.

A ***vese-coloboma szindróma rendkívül ritka,*** autoszomális domináns formája a vesehypoplasiának: a PAX2 transzkripciós faktor génjének heterozygota mutációja okozza [57]. Itt a nephron felépítése relatív intakt, (kivéve a kompenzatóriukus glomeruláris hypertrófiát), de az abszolút nephronszám csökkent. A nervus opticus colobomája az embrionális optikai rés inkomplett záródása miatt jön létre [58]. ***Oligomeganephroniának (OMN)*** nevezik a bilaterális vesehypoplasiát dysplasia és

húgyúti anomália nélkül. Előfordulhat sporadikus és izolált formában, de lehet szindrómák része is, mint a branchio-oto-renalis szindróma, az acro-renalis szindróma, a vese-coloboma szindróma és kromoszóma abnormalitások. A PAX2-nek fontos szerepe van a húgyutak kialakulásában is. A PAX2 a RET és a GDNF expresszióját is fokozza [59].

Egyes ***cystás vesebetegségek*** hátterében változatos genetikai ok azonosítható. Monogénes cystás vesebetegségek közé tartoznak a polycystás vesebetegségek (autoszomális recesszív polycystás vesebetegség (ARPKD), autoszomális domináns polycystás vesebetegség (ADPKD) és szindrómás forma (Joubert-, Meckel-, Bardet-Biedle szindrómák)). Ciliopathiáknak ('csillóbetegség') is nevezik őket. Ide tartozik még a ***nephronophtisis***, mely autoszomális recesszíven öröklődő krónikus tubulointerstíciális vesebetegség, leggyakoribb oka a NPHP1 (Nephrocystin-1) gén mutációja. A ***MODY5*** (Maturity Onset Diabetes of the Young type 5), vagy más néven cystás vese és diabetes szindróma a HNF1β (Hepatocyta nukleáris faktor 1β) gén mutációjának következménye [5].

Az ***autoszomális recesszív polycystás vesebetegség*** (1:10000-1:40000) hátterében a 6-os kromoszómán lévő PKHD1 (Polycystic Kidney and Hepatic Disease 1) gén mutációja áll, mely a gyűjtőcsatorna tubulussejt membránjában található fibrocystin nevű fehérjét kódolja. Általában már in utero, vagy a perinatális periódusban manifesztálódik. A vese állományában a gyűjtőcsatornácskák diffúz cystás elváltozása figyelhető meg, a veseállomány progresszíven pusztul. Minden esetben portális májfibrózissal társul. Hypertónia korán kialakul. A májelégetelenség tünetei többnyire 6-8 éves kor után jelentkeznek [5].

Az ***autoszomális domináns polycystás vesebetegség*** a leggyakoribb öröklődő vesebetegség (1:200-1:1000). Általában 30-40 éves kor körül manifesztálódik, hypertónia, húgyúti fertőzés, hematuria, uremia tünetei alakulnak ki. Tünetet bizonyos esetekben már gyermekkorban is okozhat. Kiváltója a polycystin-1 és polycystin -2 fehérjéket kódoló gének (85%-ban a PKD1 gén a 16-os, illetve 15%-ban a PKD2 gén a 4-es kromoszómán) mutációja. A jelátviteli utak jobb megismerése nyomán több terápiás lehetőség/próbálkozás is létezik a cysta növekedés lassítására (pl Tolvaptan, mely vasopresszin 2 receptor blokkoló, kevés országban elérhető és májtoxikus. Rutinszerű adását a 2019-ben megjelent ajánlás nem javasolja, de bizonyos gyermekeknek az adása

megfontolandó, az mTOR– gátló sirolimus adását a legújabb ajánlás alapján már nem javasolja). A polycystin-2 receptor agonistáknak is szerepe lehet [60].

1.1.2 A veseműködés alakulása

1.1.2.1 Vizelettermelés

A korai magzati korban az amnionfolyadék főleg az amnion transszudátuma, majd később a magzati vizelettermelésből és a magzati tüdők által szekretált folyadékból adódik. A ***vizelettermelés*** legkorábban az 5-8. terhességi héttől vizualizálható. Ez még a plazma összetételével megegyező filtrátum, mivel a tubulusok csak a 14. héttől kezdik meg a működésüket [61]. A 16. héttől a magzatvíz leginkább a magzati vizeletből áll. A víz eltávolítása a magzat nyelésével, illetve intramembrán (IM) abszorpcióval történik [62].

A magzati vizelettermelés a terhesség során változik, a tüdő éréséhez nélkülözhetetlen. A magzat által óránként termelt vizelet mennyisége a magzati húgyhólyag térfogatának real-time (2-5 percenkénti) ultrahangos meghatározásával becsülhető meg; 5 ml/óra a 20. terhességi héten, 40-50 ml/óra a 40. terhességi héten [63].

1.1.2.2 Magzati vese véráramlása

Az ***emberi magzati vese véráramlása*** a terhesség második felében lineárisan nő az artéria renalisokban mért color-pulzus Doppler jelek alapján: a 20. héten kevesebb, mint 20 ml/min, míg a 40. héten 40-100 ml/min. Ez a növekedés összefüggésben lehet a szintén növekedést mutató kombinált cardiac outputtal (CO), mely a jobb és bal kamra CO-jának összege [64].

1.1.2.3 Glomeruláris filtrációs ráta (GFR)

A ***glomeruláris filtrációs ráta (GFR)*** a magzati és postnatális élet során progresszív növekedést mutat, emelkedik a 35. terhességi hétig, azaz a nephrogenesis végéig. Ez a nephronok számának és méretének növekedését jól tükrözi.

A 35. terhességi hét után a GFR növekedése lelassul a megszületésig.

A becsült magzati kreatinin clearance a 25. héten 1/min-ről terminusra 4 ml/min-re emelkedik [65].

Megszületést követően az első két héten a GFR megduplázódik, oka a ***nettó, vagy effektív filtrációs nyomás, az ultrafiltrációs koefficiens (Kf),*** a pórusméret és az áteresztőképesség növekedése, valamint az afferens és az efferens arteriolák

rezisztenciájának csökkenése. A Kf tényezőben két faktort kombinálunk: a glomeruluskapillárisok hidraulikus konduktivitását, valamint a kapillárisok felületét [66, 67]. A GFR egy éves kor körül éri el a felnőtt értéket.

A Nettó Filtrációs Nyomást meghatározó tényezőket a **4. ábra** mutatja.

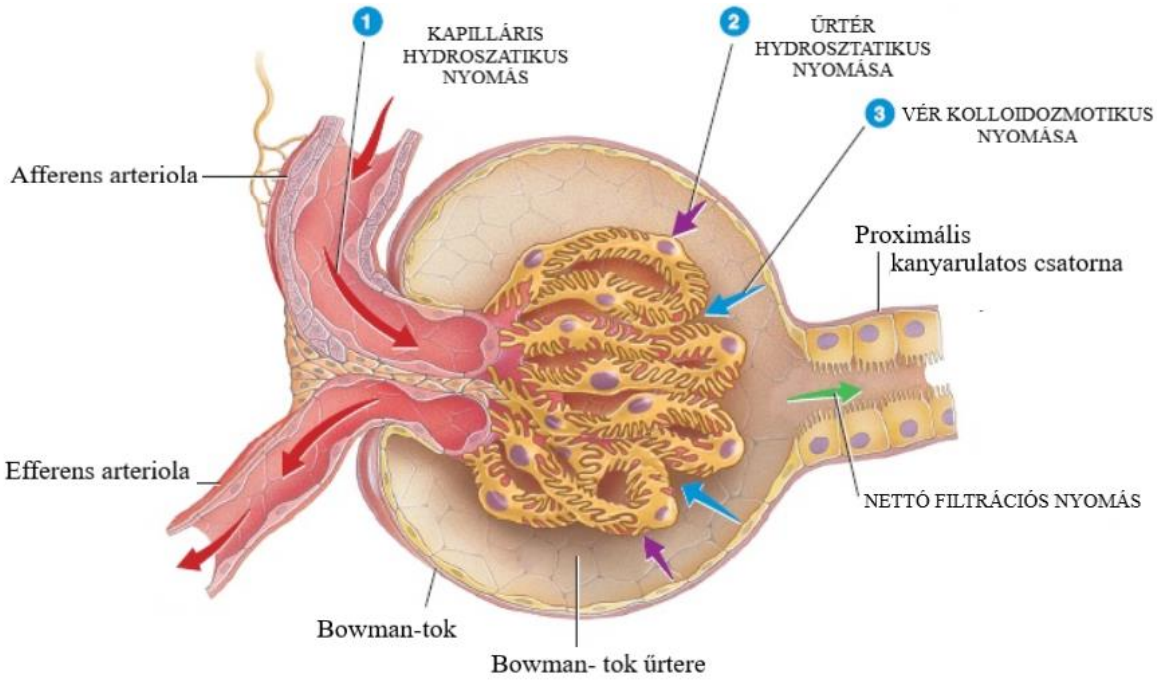

4. ábra. A Nettó Filtrációs Nyomást meghatározó tényezők [68].

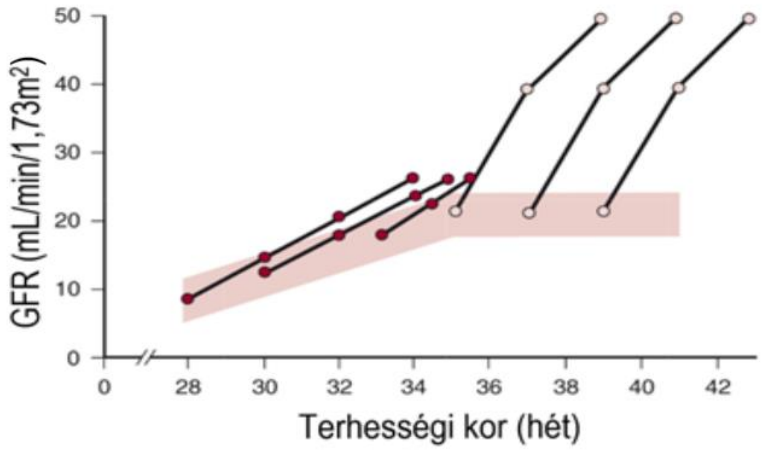

5. ábra. GFR változása a terhességi kor függvényében [69].

Az **5. ábra** mutatja a GFR változását a terhességi kor függvényében az utolsó három hónapban és a postnatális első hónapban. A rózsaszínű terület mutatja a normálértékeket. A telikarikás görbe a GFR postnatális növekedését mutatja koraszülöttekben, az üres karikás görbe pedig érett újszülöttekben [69].

Az érési folyamat során a vese vascularis rezisztenciája magas, az artériás veseperfúziós nyomás alacsony, a ***vese véráramlása*** (Renal Blood Flow- RBF) alacsony. A glomeruláris ultrafiltrációt a fentieken (kapillárisok hydrosztatikus és onkotikus nyomások különbsége) túl a ***vasokonstriktor*** (katekolaminok, ATII, vazopresszin, glukokortikoidok, endothelin, thromboxán A2, leukotriének, adenozin) ***és vasodilatátor*** (dopamin, NO-nitrogén-monoxid, Ach-acetil-kolin, PGI2+PGE2 -prosztaglandin I2 és E2, bradykinin, adenozin) erők finom egyensúlya határozza meg.

A renin-angiotenzin-aldoszteron rendszer és a prosztaglandinok játszanak kulcsszerepet a károsodott vese védelmében. Az ATII erős vasokonstriktor, leginkább az efferens arteriolán fejti ki hatását, melyet az adenozin ellensúlyoz. A renint a magzati vese termeli, már az 5. terhességi héten jelen van a mesonephrosban és a 8. héten a metanephrosban. A renin felelős a vérnyomás és a RBF fenntartásában, ATI receptorokon hat. Az ATII jelen van a magzatban és magas marad újszülött korban is. Embrionális és magzati korban az AT2 receptorok dominálnak, megszületés után az ATI receptorok. Az AT1-mediált vasokonstriktor hatás mellett az ATII elősegíti a vese érrendszerének növekedését is.

1.1.2.4 A vese koncentráló kapacitása

A ***vese koncentráló kapacitása*** magzatokban csökkent, ennek oka a vese velőállományának anatómiai éretlensége. Az 1970-es évek óta ismert, hogy csökkent a NaCl koncentráció a vesemedullában [70], valamint csökkent a gyűjtőcsatornák válaszkészsége a vazopresszinre és alacsonyabb az aquaporinok denzitása ezen a területen [71].

1.1.2.5 Frakcionált nátrium exkréció

A ***frakcionált nátrium exkréció (FeNa)*** progresszíven csökken a terhesség második felében, 5-20%-a a filtrálódott mennyiségnek. Oka a gyűjtőcsatornácskákban lévő nátriumcsatornák érése [72].

1.1.2.6 Magzati húgyhólyag ciklusok

A magzati vizelet flowra a magzati hólyag telődésének és kiürülésének idejéből lehet következtetni. ***A magzati húgyhólyag ciklusok időtartama*** is nő a terhesség előrehaladtával: a 20. héten 25 percről, a 40. hétre 60 percre [73].

1.1.3 Obstruktív uropathiák, hydronephrosis

A ***hydronephrosis (HN)*** definíció szerint a vesemedence és /vagy kelyhek abnormális dilatációja, mely időnként veseparenchyma változással is jár. A pyelectasia a hydronephrosis enyhébb formája, amikor csak a vesemedence dilatált [74].

1.1.3.1 Epidemiológia

Magzati fejlődési rendellenesség a terhességek 0,5-1 %- ában fordul elő. Egyes irodalmi adatok alapján a fejlődési rendellenességek 30-50%-a vese- és húgyúti malformáció, így ezek a leggyakrabban diagnosztizált prenatális malformációk [75].

Az ***antenatális, vagy*** **magzati** ***hydronephrosis (ANH)*** a leggyakoribb magzati diagnózis, a terhességek 1-5 %-át érinti [75-78]. A hydronephrosis előfordulása: 1/500-1/700 élveszülés. Az EUROCAT (European surveillance of Congenital Anomalies) adatbázisa alapján Európában a kongenitális hydronephrosis prevalenciája 11.5/ 10.000 születés. Nagy regionális különbségek észlelhetőek a prenatálisan diagnosztizált esetek prevalenciájában, míg a postnatálisan diagnosztizált eseteknél ez nem megfigyelhető [79].

Irodalmi adatok szerint a vese- és húgyúti malformációk gyakrabban fordulnak elő fiúkban (2:1): az arány obstruktív uropathiákban nagyobb, mint egyéb intrinsic veseparenchyma léziók esetén. Gyakrabban fordul elő a bal oldalon [78]. Az esetek 20-40%-ában bilaterális [80-82].

1.1.3.2 A hydronephrosis okai

Gyermekkorban az ***obstruktív uropathiák leggyakrabban kongenitálisak***.

Az ***antenatális hydronephrosis*** hátterében 41-88%-ban *tranzitórikus hydronephrosis,* 10-30%-ban a *pyeloureteralis átmenet obstrukciója (UPJO- Ureteropelvic junction obstruction*), 10-20%-ban *vesicoureteralis reflux (VUR),* 5-10%-ban *ureterovesicalis junctio obstrukció/megaureterek (UVJO),* 4-6%-ban *multicystás dysplastikus vese,* 1-2 %-ban *hátsó urethrabillentyű (PUV)/urethra atresia (UA)* állnak. Előfordul még 5-7 %-ban *uretelocele, ectopiás ureter, ureter duplex*. A *Prune-belly szindróma* (másnéven: Triád szindróma, vagy Eagle-Barrett szindróma), a *cystás vesék,* a *kongenitális ureter striktúra* és a *megalourethra* ritka [83].

Tranzitórikus in utero vesemedencetágulat

Az esetek kb. 15 %-ában a prenatálisan detektált vesemedencetágulat ***átmeneti***, azaz megszületést követően már nem vizualizálható. A tranzitórikus, fiziológiás húgyúti tágulatok a kiválasztó rendszer kanalizációjának lassú érésével vannak összefüggésben. Ennek az elvezetési zavarnak a fejlődés során spontán rendeződése is várható.

A tranzitórikus vizeletelfolyási zavar (UFI- urinary flow impairment) teljes, vagy részleges megszűnésére is lehet számítani a terhesség során, oka az pyeloureteralis és vesicoureteralis junctiók megkésett érése [84].

A pyeloureteralis átmenet szűkülete

A ***pyeloureteralis átmenet szűkülete*** a leggyakoribb obstruktív lézió gyermekkorban. Az esetek nagy részében veleszületett, intrinsic és egyoldali a szűkület. Sok esetben csak felnőttkorban manifesztálódnak a tünetek. Incidenciája 1: 1500. Ilyenkor van egy nem perisztaltikázó szegmens az ureteren, amely nem engedi tovább a perisztaltikus hullámokat. Kialakulásában felvetették különböző növekedési faktorok, pl. TGFβ (Transforming Growth Factor β), EGF (Epidermal Growth Factor) és egyéb citokinek, endothelin-1, NO, neuropeptid Y, tubuláris enzimek (N-acetil-β-D-glukozaminidáz (NAG), gamma-glutamil transzferáz (GGT) és alkalikus foszfatáz (ALP)) szerepét is. Napjainkban a vizelet biomarkereket inkább kutatási célból használják, a klinikai gyakorlatban kevésbé [85]. Extrinsik ok leggyakrabban a vese alsó pólusához futó aberráns ér által okozott leszorítás [5].

A hátsó urethrabillentyű

A súlyos obstruktív uropathiák, a subvesicalis obstrukció leggyakoribb oka a PUV (posterior urethral valve), mely 8000 fiú újszülöttből egyet érint. Hátterében a Wolff-cső caudalis végének felszívódási zavara, vagy a cloacamembrán perzisztálása áll. Az urethrabillentyű egy nyálkahártyamembrán, vagy redő, mely a prosztatikus urethra disztális határánál marad vissza, így akadályozza a vizelet kiürülését.

Attól függően, hogy a terhesség melyik szakaszában alakult ki – ha korán akkor vesedysplasia, ha később akkor tágult ureterek lehetnek. Intrauterin oligohydramnionhoz, tüdőhypoplasiához, végtagdeformitáshoz, „Potter-archoz” vezethet. A húgyhólyagra és a

felső húgyutakra terhelődő magas nyomás fibrosist indít el, mely irreverzibilis funkciózavart eredményez [86].

1.1.3.3 Diagnosztika

1.1.3.3.1 Prenatális vizsgálatok

Terhesgondozás keretében magzati ultrahangvizsgálatot öt alkalommal végeznek Magyarországon. Az ***első ultrahangvizsgálat*** során (0. szűrés, első trimeszter) az implantáció létét, helyét, petezsák és szikhólyag méretét határozzák meg, illetve a szűrést végző orvos megállapítja, hogy élő-e, többes-e a terhesség. Az I. (12.-13. terhességi hét) és II. (18-20. hét) szűrés célja a magzati fejlődési anomáliák felismerése. A ***20. hét*** környékén esedékes ultrahangvizsgálatok során meghatározzák a koponya nagyságát és az intracranialis anatómiát, valamint sor kerül a gerinc, a hasüreg (gyomor, vesék, köldök szintjében), a hosszanti tengely - rekesz, húgyhólyag, a mellkas a négy szívüreg szintjében-, illetve a karok és a lábak csontozatának vizsgálatára. Megmérik a *vesemedence átmérőjét* is [87]. Ilyenkor már a *súlyosabb vesefejlődési anomáliák* (pl. veseagenesia, alsó húgyutak obstrukciója -Lower Urinary Tract Obstruction (továbbiakban LUTO)) vizualizálhatóak [88]. A ***III. (30-31. hét) szűrésen*** lehetőség nyílik a méhen belüli súlyfejlődésbeli elmaradás felismerésére, a ***IV. (36-37. hét)*** alkalmával pedig a magzat méretének, elhelyezkedésének és a placenta állapotának megítélése történik. A vese- és húgyúti malformációk szempontjából is fontos, hogy az *oligo- vagy polyhydramnion* felismerése a II., III. és IV. szűrés feladatai közé tartozik [89].

Hazánkban prenatális szűrővizsgálatként ultrahang vizsgálatot, α-fetoprotein, choriogonin, terhességspecifikus fehérje, estradiol meghatározást és 35 évnél idősebb anyáknál kromoszómavizsgálatot végeznek chorionboholyból vagy magzatvízsejtekből. Újszülöttkorban anyagcsere betegségek, érzékszervi károsodások, veleszületett csípőficam szűrése és ultrahanggal szív, vese, csípő és koponya vizsgálata történik [90].

Prenatális ultrahangvizsgálatok

Klinikánk (Semmelweis Egyetem, Szülészeti- és Nőgyógyászati Klinika) több munkacsoportja által írt közlemény is hangsúlyozza a prenatális ultrahangvizsgálatok fontosságát az urogenitális rendellenességek diagnózisában [91, 92].

A ***prenatális ultrahangvizsgálat*** során egyes irodalmi adatok alapján a terhességek 0.5 %-ban vizualizálható a magzatnál fejlődési rendellenesség. Ezen malformációk 30-50%-a érinti a húgyutakat [75]. Az összes terhesség 1-5%-ában hydronephrosis ismerhető fel [93].

Az ismételt ultrahangvizsgálatok, esetleg egyéb képalkotóvizsgálat és invazívabb biomarker vizsgálatok segítenek annak eldöntésében, hogy prenatális intervenció szükséges-e a magzat vesefunkciójának javítása, a túlélés szempontjából. A prenatálisan látott húgyúti tágulatok kb. 25%-a postnatálisan már nem látható [75].

A rutin prenatális ultrahangvizsgálat lehetővé teszi, hogy a szövődmények (húgyúti infekció, szepszis, vesekő, hypertónia, veseelégtelenség) kialakulása előtt felismerjük a húgyúti rendellenességeket [83].

A vesék ultrahangvizsgálattal már a 9. terhességi héttől, vagyis amikor már felszálltak a kismedencéből (6-9. hét), felismerhetőek. A 12-13. héten már megbízható képet kapunk az ultrahangvizsgálat során a vesékről, a pontos vesestruktúra a 20. terhességi héttől megítélhető. A magzati húgyhólyag a 10-14. terhességi héttől vizualizálható ultrahangvizsgálattal, a 15. hétre pedig az ürülése is értékelhető [83].

Bár vannak olyan rendellenességek, melyek a 15-18. terhességi héten felismerhetők, a többség a 28-30. hét között kerül felismerésre.

Richter- Rodier és munkatársai a kombinált pre- és postnatális ultrahangvizsgálatok szerepét hangsúlyozzák a CAKUT korai felismerésében [76].

Vesemedence antero-posterior átmérője

A ***vesemedence tágulatának*** súlyossága nem mindig korrelál jól a vesefunkcióval [94]. In utero a magzati vesemedence mérése transzverzális síkban, az ***antero- posterior átmérővel (APD)*** történik. A terhesség előrehaladtával a veséket körülvevő relatív echogén retroperitoneális zsírszövet miatt jobban látható lesz. A vesepiramisok kevésbé echogének, mint a vesekéreg, anterior és posterior sorokba rendeződnek. A vesemedencében már kismennyiségű folyadék is vizualizálható.

A terhességi kor [74], az anya hidratáltsági állapota [95], a húgyhólyagdisztenzió mértéke [96] befolyásolják a vesemedence tágasságát.

Egy 1995-ös új-zélandi tanulmány szerint a postnatálisan obstruktívnak bizonyuló húgyúti dilatációk többségében a 23. terhességi hét előtt nem észlelhető vesemedence dilatáció, vagy kisebb, mint 10 mm és gyorsabb növekedést mutat [97].

Az APD csak egy mért értéke a gyűjtőcsatornák tágulatának, így nem pontosan tükrözi a hydronephrosis mértékét.

Egyértelmű határ a kóros és nem kóros pyelon antero- posterior átmérő között nem létezik. A terhesség bármely szakaszában 3 mm, vagy annál kisebb APD normálisnak számít [74].

Egy 24 hónapos periódusban végzett prospektív vizsgálat alapján, ha a ***vesemedence antero -posterior átmérője*** a harmadik trimeszterben meghaladja a 7 mm-t, 69% a pozitív prediktív értéke [98] van az obstruktív uropathiák tekintetében. Más szerzők 92% pozitív prediktív értéket, 76% negatív prediktív értéket találtak arra nézve, hogy intervencióra lesz szükség 7 mm feletti dilatációnál a 3. trimeszterben. Ezek alapján a 28-34. terhességi hét között egy ismételt ultrahangvizsgálat javasolt azon magzatok kiszűrésére, akik postnatálisan teendőt igényelnek [99].
A pyelectasia foka, az APD nagysága prediktív értékkel bír a későbbi vesekárosodás kialakulásában [100, 101].

Magzatvíz és veseparenchyma

A prenatális ultrahangvizsgálat során az ***magzatvíz mennyisége és a vesekéreg megjelenése*** a legjobb prediktora a postnatális vesefunkciónak (szenzitivitás: 0.6, specificitás: 0.8) [102]. A csökkent magzatvíztermelés, a súlyos oligohydramnion eredményeképpen tüdőhypoplasia alakul ki, mely obstruktív uropathiák esetén a neonatális mortalitás fő oka.

A megnövekedett ***veseechogenitás vagy elmosódott corticomedullaris határ*** dysplastikus elváltozásra utal, mely szintén kedvezőtlen prognózist jelent [103], de a nagy anatómiai eltérés nem feltétlenül jelent rossz veseműködést. A pyelonplasztika során nyert minta szövettani feldolgozása és a postoperatív vesefunkció predikciója között (pl. UPJO) a kapcsolat nagyon gyenge [104].

A magzati vese keringése

A magzati vese artéria Doppler vizsgálatával el lehet különíteni a nem funkcionáló cystás veséket a működőtől, ugyanis a Doppler hullámok hiánya arra utal, hogy a vesék nem működnek [105].

Az intrarenalis rezisztencia index (RI)-t a következőképpen számítjuk.:

$$RI = \frac{(csúcsszisztolés\ áramlási\ sebesség\text{-végdiasztolés áramlási sebesség})}{csúcsszisztolés\ áramlási\ sebesség}$$

A postnatális duplex Doppler ultrahanggal mért RI meghatározás alkalmazhatóságáról, mely az intrarenalis erek rezisztenciájának fokát mutatja indirekt módon, megoszlanak a vélemények. Gyermekeknél az RI-t használják a vesetranszplantáció utáni perfúzió, a vese artéria stenosis, a vese véna thrombosis és az akut, valamint a krónikus veseelégtelenség megítélésére [106]. Felnőtteknél hydronephrotikus vesékben az obstruktív és nem obstruktív eredet jól elkülöníthető.

Egészséges gyermekeknél az RI korfüggő. Ennek a kiküszöbölésére javasolták Keller és munkatársai a ***RI arány*** mérését.:

$$RIR = \frac{Hydronephrotikus\ vese\ rezisztencia\ index}{Egészséges\ vese\ rezisztancia\ index}$$

Egy olasz munkacsoport vizsgálata során 40 egyoldali hydronephrosissal diagnosztizált gyermeknél a RIR (renal resistive index ratio) 1.1 feletti értéke jól mutatta az obstrukciót és jól korrelált a diuretikus renographia eredményével, de specificitása alacsony volt súlyos vesekárosodás esetén [107]. A RI mérés egyelőre nem bizonyult megbízhatónak az obstruktív uropathiák, felső húgyúti obstruciók értékelésében [108].

Húgyhólyag állapotának megítélése ultrahangvizsgálattal

Az alsó húgyutak vizsgálatában is fontos az ultrahangvizsgálat. A ***húgyhólyag kifejezett dilatációja, a vastag hólyagfal hólyag*** kiáramlási obstrukcióra utal, mely például hátsó urethrabillentyű (PUV- Posterior Urethral Valve) esetén fordul elő. A ***magzati húgyhólyag szagittális átmérőjének*** mérése segíthet a postnatális kimenetel megítélésében. Az első trimeszterben mért 15 mm-nél nagyobb átmérő rossz prognózist jelent [109].

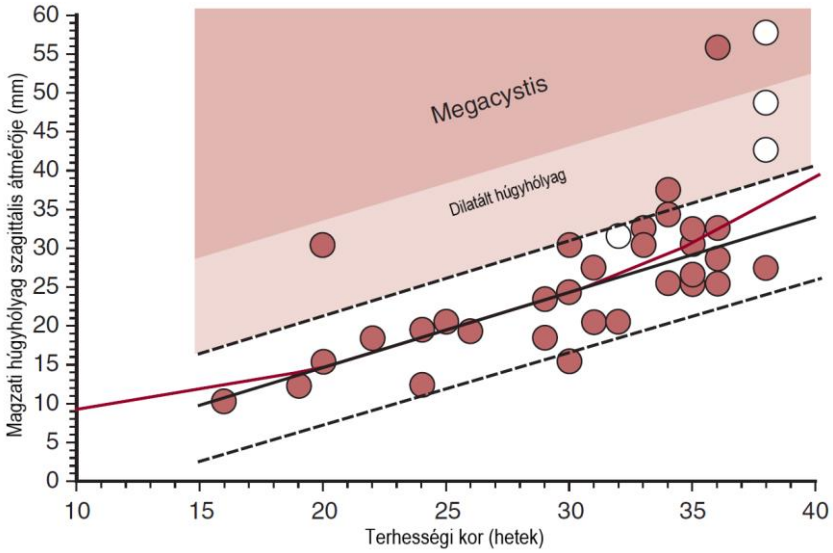

6. ábra. A dilatált húgyhólyag és megacystis [110].

A **6. ábra** szemlélteti, hogy szoros a kapcsolat a húgyhólyagátmérő és a terhességi kor között. 95% feletti konfidencia intervallumot maximum 10 mm-rel meghaladó dilatáltnak számít, 10 mm-nél nagyobb esetén megacystisről beszélünk.

Megacystis és hydronephrosis együttes előfordulása esetén számíthatunk a legrosszabb prognózisra [110].

Magzatok postmortem vizsgálata alapján jutottak arra a következtetésre, hogy amennyiben a 28. terhességi héten 40 mm-nél nagyobb átmérőt mérünk, az PUV-ra prediktív (pozitív (PPV) és negatív (NPV) prediktív érték 44.4% és 66.6%). Amennyiben nincs hydronephrosis és az átmérő kisebb, mint 40 mm, urethra atresia, vagy stenosis valószínű [111].

A prognózis jobban függ az obstruktív léziótól, mint a veseultrahangtól vagy a biokémiai profiltól. Az urethra atresia (UA) kevésbé kedvező, mint a PUV [111].

Szintén segítségünkre lehet a húgyhólyag vizsgálata a vesicocentesis után [53].

A ***magzati korban felismert megacystis*** hátterében lehet obstruktív ok (közel 60%-ban PUV igazolódik fiúkban) és nem obstruktív okok is (pl. ritka a megacystis-microcolon-intestinális hypoperistalsis szindróma). 15%-ban kromoszóma rendellenesség társul. Diagnosztikus, ha az első trimeszterben a húgyhólyag hosszanti átmérője ≥7 mm, valamint, ha a 2. és 3. trimeszterben legalább 40 perces ultrahangvizsgálat során a hólyag nem ürül ki. A hosszanti húgyhólyagátmérő segít a prognózis megítélésben. Jó kimenetelre lehet számítani, ha spontán oldódik a 23. terhességi hét előtt. Amennyiben a terhesség későbbi szakaszában kerül diagnózisra, de

prenatálisan a 23. hét után oldódik, urológiai rendellenességet a háttérben nem lehet kizárni [112, 113].

Súlyos oligohydramnion, komplex magzati malformációk, anyai obezitás esetén a magzati húgyutak ultrahangvizsgálata limitált. Ilyen esetekben ***magzati MRI*** vizsgálatra kerülhet sor[114].

A magzat vesefunkciójának felmérése

A magzati vesék és húgyutak prenatális ultrahangvizsgálatát követően, mivel a klinikai kutatások során számos biomarker (a CAKUT kialakulásában szerepet játszó citokinek, kemokinek) szerepét felvetették, sor kerülhet különféle biomarkerek meghatározására magzati szérumból, vizeletből, magzatvízből. Jelen tudásunk szerint azonban nincsen egyetlen analit, vagy küszöbérték, mely alapján a postnatális vesefunkció megítélhető [115].

A ***biomarker*** definíció szerint olyan jellemző, mely objektíven mérhető és a normál biológiai folyamatok, a patológiás folyamatok, vagy a terápiás intervenciókra adott farmakológiai válaszok értékelésére használható [116].

Magzatban a szérum kreatininből nem lehet a GFR-re következtetni, mert átlép a placentán, tehát az anya veseműködésétől nem független [117].

Magzati szérum vizsgálata

A ***magzati szérum mintát*** nehéz venni. A magzati szérum β2- mikroglobulin a placentán nem megy át, így a magzat glomerulus funkciójának megítélésére használatos. Normálisan szintje kevesebb, mint 5.6 mg/L, a terhességi korral nem változik, [118, 119]. Szenzitivitása 80%, specificitiása 99% [120].

Magzati vizelet és magzatvíz vizsgálata

A ***magzati vizeletből*** számos marker mérhető. A fejlődő vesében az elektrolitok (Na^+, K^+, Ca^{++}) és víz reabszorpciója nő a terhesség előrehaladtával. A vese károsodása következtében a tubuláris reabszorpció is károsodik.

A ***β2- mikroglobulin*** 2 mg/L feletti értéke a tubuláris funkció károsodására utal, kedvezőtlen [121]. A 100 nmol/ml/óra feletti ***N-acetil-β-D-glukozaminidáz (NAG)***

súlyos obstruktív uropathiában jellemző [122]. Egyik eddig említett vizeletmarker sem alkalmas függetlenül arra, hogy a normális veseműködést a kórostól elkülönítsük.

A magas ***vizelet kálcium*** koncentráció (>1.2 mmol/L) rossz veseműködésre utal [72]. Mivel a tubulusfunkció az első trimeszter végétől kezdve érik, a vizelet fokozatosan hypotoniássá válik a plazmához képest, a ***vizelet nátrium*** koncentrációja a 16. héttől a 30. terhességi hétre csökken. Így a 20. héten mért 100 mEq/L feletti Na koncentráció kóros [72, 118].

A ***vizelet klorid*** koncentrációja 90 mEq/L felett kóros [123].

Ha a ***vizelet osmolalitása*** 200 mOsm/L feletti és az ***összfehérje*** koncentrációja meghaladja a 20 mg/dl-t, magzati vesedysfunkcióra utal [123].

Ezek a markerek kevésbé alkalmasak az enyhe vesedysfunkció kimutatására.

A ***proton nuclear/high resolution MR spektroszkópiával*** már 0.5 ml magzati vizeletből is pontos metabolit-szint mérésére is lehetőség nyílik [124, 125]. A 2 - 3. trimeszterben a magzatvízből aminosavakat (terhességi korral csökken), glukózt (terhességi korral csökken), kreatinint (terhességi korral nő) lehet mérni, így következtetni lehet a magzati vese érettségére és a vesefunkcióra (szérum kreatinin szintre, kimenetelre) a születéskor.

A kétdimenziós magzati vizelet ***β2- mikroglobulin és vizelet Na*** koncentráció, valamint a valin-treonin koncentráció ábrázolásával a normál és csökkent GFR elkülöníthető [124].

A ***Cystatin C*** egy alacsony molekulasúlyú fehérje, melyet minden magvas emberi sejt termel, nem lép át a placentán, a glomeruluson filtrálódik és a tubulusokban teljesen reabszorbeálódik. A magzati vizeletből mért Cystatin C hasonlóan használható a ***β2-mikroglobulin és vizelet Na*** koncentrációhoz a súlyos vesedysfunkció elkülönítésére, jól korrelál az egyéves korban mért szérum kreatininnel, előnye, hogy nem változik a terhességi korral [126]. Az amnionfolyadékban mért Cystatin C koncentráció ezzel ellentétben normálisan csökken a 22.-36. hét között. Obstruktív uropathiákban szignifikánsan magasabb a szintje [127].

A vizelet biomarkerek szenzitivitását három szekvenciális hólyagaspirációval lehet fokozni, melyeket 48 órás különbséggel javasolt levenni: Az első vizeletminta mutatja a „hólyag vizeletet”, a második azt a vizeletet, mely a dilatált felső húgyutakból kerül a húgyhólyagba, a harmadik az újonnan termelődött vizelet. Ha a két vese között különbség van, szükség lehet a vesemedencék aspirációjára [128].

Egy 2007-es metaanalízis alapján, bár a két legpontosabb tesztnek a magzati vesefunkció megítélése szempontjából a vizelet kálcium és nátrium koncentráció mérése bizonyult, a β2- mikroglobulin kevésbé pontos, egyik a jelenleg magzati vizeletben mért metabolit mérése alapján nem sem lehet kellő pontossággal megjósolni a postnatális veseműködést [115].

Egy 2016-os amerikai tanulmány alapján LUTO esetén magzati vese ultrahangvizsgálatát és a magzati vizelet biokémiai vizsgálati eredményeit együtt érdemes használni a magzati veseműködés megítélésére [129].

A magzati vesefunkció felmérésére alkalmazott biomarkereket a **1. táblázat** mutatja.

1. táblázat. A magzati vesefunkció felmérésére alkalmazott, kedvező prognózist jelentő biomarkerek koncentrációi [130].

Magzati szérum markerek	
β2-mikroglobulin	<5.6 mg/L
Magzati vizelet markerek	
Nátrium	<100 mmol/L
Klorid	<90 mmol/L
Kálcium	<1.2 mmol/L
Osmolalitás	<200 mosm/L
β2-mikroglobulin	<2 mg/L
Összfehérje	<20 mg/dl
N-acetil-β-D-glukozaminidáz	<100 nmol/ml/hr
Cystatin-C	<1 mg/L
Magzatvíz markerek	
Cystatin-C	<1 mg/L

1.1.3.3.2 Postnatális vizsgálatok

A pyeloureteralis átmenet szűkülete

A hydronephrosis hátterében leggyakrabban előforduló ***pyeloureteralis átmenet szűkülete*** a prenatális ultrahangvizsgálatnak köszönhetően hamar felismerésre kerül, az újszülöttek urológiai, nefrológiai gondozásba kerülnek. Az újszülöttben hasi terimét lehet tapintani, valamint lázas húgyúti infekció, deréktáji fádalom, enyhe traumát követően hematuria jelentkezhet.

Első lépésként ***postnatális hasi ultrahangvizsgálatot*** kell végezni, melyet a 3. életnap után javasolt megtenni, mert a neonatális oliguria miatt a vesemedence időszakosan összeesett lehet. A húgyúti üregrendszeri dilatációból következtethetünk a húgyúti obstrukcióra. Üregrendszeri tágulat obstrukció nélkül is előfordulhat, pl. VUR és egyéb fejlődési rendellenességek esetén. A vese hosszát, a caliectasist, a parenchyma vastagságát, ureter tágulatát kell megítélni. A legtöbb gyermekurológus a SFU (Society for Fetal Urology) grading rendszert használja a HN stádiumbesorolásához, míg a radiológusok az enyhe- mérsékelt- súlyos fokozatokat. (Ld. **A hydronephrosis osztályozása** című fejezet). A hasi ultrahangvizsgálat során mindig meg kell ítélni az ellenoldali vesét is, valamint a húgyhólyag falvastagságát [86] [131].

Esetenként gondozatlan, vagy részlegesen gondozott terhesség kapcsán előfordulhat, hogy húgyúti infekció, vagy szepszis kapcsán ismerik fel a HN-t. Lázas húgyúti infekció esetén az akut stádiumban hasi ultrahangvizsgálat szükséges minden betegnél, lehetőleg 24 órán belül. Halasztani lehet az ultrahangvizsgálatot, ha a gyermeknek már volt negatív ultrahangvizsgálata. Az esetek 15-37%- ában vizualizálható valamilyen fejlődési rendellenesség [86].

A következő lépés, grade III. és grade IV. HN esetén, illetve minden gyermeknél, ahol ureter dilatáció van jelen, a ***sonocystographia, vagy mikciós cystourethrographia (MCUG)*** végzése, mert 15%-ban a dilatáció hátterében VUR áll.

Ha a kezdeti ultrahangon nem látható dilatáció, 1 hónapos korban javasolt ismételni. Grade III-IV. HN esetén a spontán resolutio kevésbé valószínű. A ***MAG-3 diuretikus renographiát 4-6 hetes korban*** szükséges végezni. A ^{99m}Tc-MAG3 izotópvizsgálat a veseműködés megítélése mellett az elfolyási akadályozottság funkcionális és obstruktív eredetéről is információt kapunk. A vizsgálat során intravénásan adják be az izotópot. A

vizsgálat elején a veseparenchyma felvételét, majd a veséből hólyagba ürülés gyorsaságát analizálják. A funkcionális szűkület diuretikum adására oldódik. 1 hónapos újszülöttekben, dehydrációban, elégtelen dózisú furosemiddel is megnyúlhat a tranzitidő [86].

Az ureterovesicalis junctio szűkülete

Az ureterovesicalis junctio obstrukció általában egyoldali. A tünettan és kivizsgálási algoritmus megegyezik a pyeloureteralis átmenet szűkületénél leírtakkal. A postnatális hasi ultrahangvizsgálat során ábrázolódnak a dilatált kelyhek, vesemedence és ureter. ^{99m}Tc-MAG3 vizsgálattal az ureterekben lassú ürülés detektálható. Itt is fontos a VUR kizárása [5].

A hátsó urethrabillentyű

Hátsó urethrabillentyű esetén általában kétoldali hydronephrosis, oligohydramnion látható a prenatális ultrahangvizsgálat során, a prosztatikus urethra dilatált, a húgyhólyag nagy, fala hypertrofizált (kulcslyukjel).

Fiú újszülöttekben a hólyag disztendált, tapintható, a vizeletsugár gyenge.

Később, súlyosabb esetben súlygyarapodás elégtelensége, uremia vagy szepszis kapcsán kerülhet felismerésre. Enyhébb esetekben inkontinencia, húgyúti infekció kapcsán derülhet rá fény.

A diagnózisban a perineális ultrahangvizsgálat és a sonocystographia, MCUG segít. Ezt követően a vesefunkciót és a felső húgyutak pontos anatómiáját kell felmérni.

Idősebb gyerekekben uroflowmetriával is lehet vizsgálni, noninvazívan. Csökkent flow normál hólyagkontrakcióval, LUTO-ra utal [86].

Egyéb vizsgálómódszerek a kiválasztásos urogramm, az MR urographia és a CT (Computed Tomography).

A **7. ábra** a postnatális kivizsgálás javasolt lépéseit mutatja be.

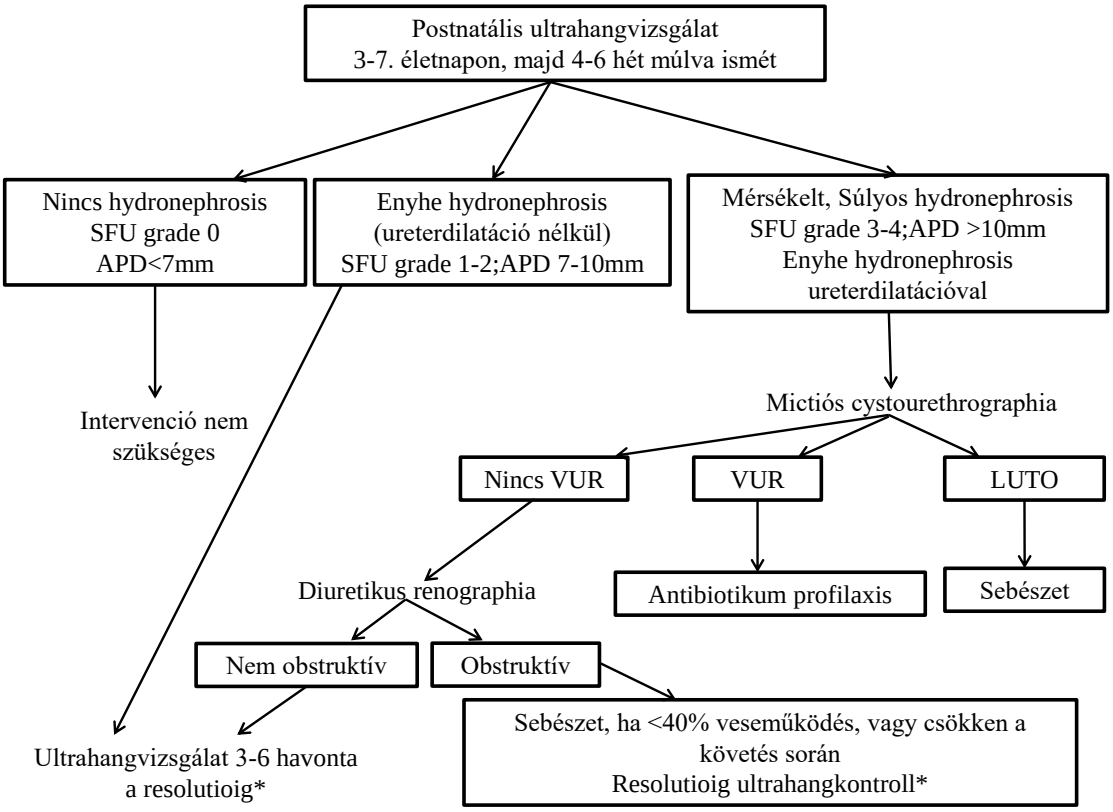

7. ábra. Prenatálisan felismert hydronephrosis esetén javasolt postnatális kivizsgálás lépései (2013) [132].

A **7. ábra** mutatja, hogy normál első UH lelet esetén 4-6 hét múlva ismétlés javasolt. LUTO esetében 3-7 napnál korábbi ultrahangvizsgálat javallt.

Rövidítések: SFU: Society of Fetal Urology; APD: Antero- posterior diameter-vesemedence antero-posterior átmérője; VUR: Vesicoureteralis reflux; LUTO: Lower Urinary Tract Obstruction.

*A hydronephrosis miatt kezelt csecsemők szüleit a húgyúti infectiók kockázatáról edukálni kell.

Az újszülöttek vesefunkciójának felmérése –a glomeruláris filtrációs ráta (GFR) meghatározása

A GFR változásait megszületést követően a **Glomeruláris filtrációs ráta (GFR)** című fejezetben tárgyalom.

A plazma kreatinin koncentrációmérés megszületést követően az anyai plazmakreatinin koncentrációt tükrözi: emelkedett. Koraszülöttekben a szérum kreatinin tovább nő, a csúcsot a 2-4. postnatális nap között éri el. A terhesség alatti magasvérnyomás, ibuprofennel kezelt perzisztáló ductus arteriosus (PDA) és az alacsony terhességi kor mind a befolyásolják a szérum kreatinin szintet.

Gyermekkorban a glomeruláris filtrációs ráta (GFR) meghatározására az ún. ***Schwartz-formula*** használható.:

$$GFR\ (\mathrm{ml/min/1{,}73m^{2)}} = \frac{\mathrm{k \times testhossz\ (cm)}}{\mathrm{Pkreatinin\ (umol/L)}}$$

A „k” konstans értéke életkorral változik. Újszülöttekben 40. 1-13 év: 49. Felnőtt férfi: 62. Felnőtt nő: 50.

A $P_{kreatinin}$ a plazmában mért kreatinin koncentráció [5].

1.1.3.4 A hydronephrosis osztályozása

Számos ***grading rendszert*** használnak a hydronephrosis osztályozására, mindegyik besorolás alkalmazhatóságának van korlátja.

A legegyszerűbb, hagyományos osztályozás alapján megkülönböztetünk enyhe (mely megfelel: Society for Fetal Urology -SFU grade I-II), mérsékelt (SFU grade III) és súlyos (SFU grade IV) hydronephrosist.

Egy továbbfejlesztett változat szerint pelviectasis (vesemedence tágulata), pelvicaliectasis (vesemedence és kelyhek tágulata) és caliectasis (kehelytágulat)-ról beszélünk.

Objektívebb az **APD alapján** történő besorolás.

Grinon és munkatársai 1986-ban a húgyutak dilatációjának besorolására in utero a következő morfológiai klasszifikációt javasolták 92 magzati vesét vizsgálva:

Grade I: a vesemedence antero-posterior átmérője kevesebb, mint 10 mm: normális.

Grade II és III: intermedier hydronephrosis, melynél az esetek felében postnatálisan urológiai sebészeti beavatkozásra van szükség.

Grade IV: A kelyhek közepes mértékű dilatációja könnyen vizualizálható reziduális vesekéreggel.

Grade V: Súlyos kehelytágulat és atrófiás vesekéreg, mely egyértelműen kóros és sebészeti kezelésre van szükség [133].

A **2. táblázat**ban az ANH besorolását szemléltetem a pyelon APD alapján.

2. táblázat. Az antenatális hydronephrosis besorolása a pyelon antero-posterior átmérője alapján [83].

ANH súlyossága	Második trimeszter	Harmadik trimeszter
Enyhe	4< és <7 mm	7< és <9 mm
Mérsékelt	7 - 10 mm	9 - 15 mm
Súlyos	> 10 mm	> 15 mm

1993-ban a ***Society for Fetal Urology (SFU)*** öt súlyossági fokozatot különített el a vesemedence, kelyhek és a veseparenchyma postnatális megjelenése alapján [134].

grade 0	Nincs vizualizálható pyelontágulat	
grade I	Enyhe pyelontágulat	
grade II	Pyelontágulat kehelytágulat nélkül	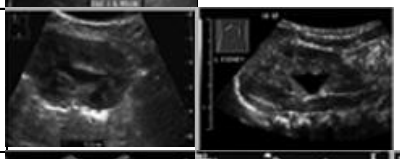
grade II	Pyelontágulat a nagykelyhek dilatációjával	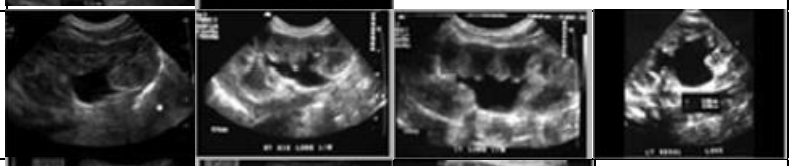
grade III	SFU grade II és kiskelyhek egyformán dilatáltak, a parenchyma megtartott	
grade IV	SFU grade III és vékony parenchyma	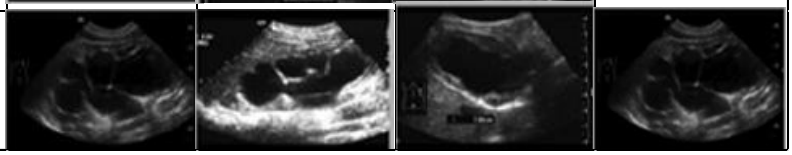

8. ábra. A csecsemőkori hydronephrosis osztályozása SFU alapján, az ultrahangvizsgálat során látható képpel [83].

Az SFU szerinti osztályozást **8. ábra** mutatja be. Ez a grading rendszer egy spektrumot képez. A beosztás korlátja, hogy nehéz a szegmentális kehely dilatációt és a parenchyma vékonyságát jellemezni. A grade IV ez alapján 2 alcsoportba sorolható, ahol a 4a a szegmentális, a 4b a diffúz vesekéreg elvékonyodást jelent.

Az SFU grading rendszer egyik alternatívája a ***magzati hydronephrosis index (HI).*** A HI a terhesség előrehaladtával csökken [96]. A HI számítása a következő: a vesemedence antero-posterior átmérője osztva a húgyhólyagtérfogattal [155]:

$$\text{HI (\%)} = 100 * \frac{\text{veseterület} - \frac{\text{vesemedence}}{\text{kelyhek}}}{\text{vese terület}}$$

Az SFU grading rendszer alternatívája lehet az ***Onen-féle beosztás*** is.:

0: nincs HN; 1: a vesemedence dilatált egyedül; 2: előző plussz kehelydilatáció;

3: előző plussz <1/2 (enyhe-közepes) veseparenchyma vesztés;

4: előző, plussz >1/2 (súlyos) veseparenchyma vesztés (cystásvese-szerű kép, alig vizualizálható veseparenchymával) [135].

A hydronephrosis súlyosságára, a későbbi vesefunkció megítélésére számos ultrahang paraméter létezik. A corticomedullaris differenciáció hiánya, a fokozott echogenitás, a vesecysták jelenléte mind a veseparenchyma funkciócsökkenését jelentik [83]. A perinephricus urinoma súlyos húgyúti obstrukcióra utal [136].

1.1.3.5 Kezelés

1.1.3.5.1 Prenatális intervenció

Az alsó húgyúti szűkületek ***(Lower Urinary Tract Obstruction- LUTO)*** hátterében leggyakrabban hátsó urethrabillentyű, vagy urethra atresia áll. A LUTO mortalitása magas, akár 45% is lehet, prenatális ultrahangvizsgálat során több, mint 85%-ban felismerésre kerül [137]. A második trimeszterben észlelt oligohydramnion leginkább a tüdőhypoplasia kialakulása miatt fenyegető, ezért ***prenatális intervencióra*** lehet szükség ahhoz, hogy lehetővé tegyük a megfelelő tüdőérést. Ilyenkor a vese, vagy húgyhólyagfunkció másodlagos. Annak kiszűrésére, hogy a magzatnak van-e még megmenthető vesefunkciója, az ultrahang vizsgálat és a magzati vizelet minta vizsgálata segítségünkre lehet. A beavatkozás szempontjából kizáró ok, ha egyéb anatómiai strukturális anomáliák, kromoszóma defektus igazolódik. Az a*mniocentesis, a chorion boholy mintavétel és cordocentesis* igen elterjedt beavatkozások. A terápiás intervenciók, mint *amnioninfúzió, magzati vörösvérsejt transzfúzió adása* is egyre gyakoribb.

A magzati beavatkozás javaslatának eldöntéséhez az első lépés egy részletes ultrahangvizsgálat, mellyel a magzatvíz mennyisége, a húgyutak megjelenése, a vesecysták jelenléte és egyéb szervrendszert érintő anomáliák is felismerhetőek.

A következő a karyotípus meghatározás, a kromoszóma vizsgálat- kromoszóma rendellenességek és a nem megállapítása céljából.

Oligohydramnion esetén, illetve kromoszóma rendellenességek hiányában a következő a magzati vizelet elektrolitok és fehérjék vizsgálata. Johnson és munkatársai szerint 3 szekvenciális vesicocentesis 48 órás közökkel nagyban javítja a diagnosztikus pontosságot [128].

Jó magzati vizelet elektrolit és fehérje profil esetén a vesicoamnialis shunt behelyezés felajánlható a szülőnek.

A vesicoamnialis ***shunt (VAS)*** behelyezésével kapcsolatban 1987-ben az első eredmények nem voltak bíztatóak: 4.6 % volt a beavatkozás során a magzati mortalitás, 44% a szövődményráta és csak 41% a túlélés [138].

Egy 2010-es metaanalízis eredményei alapján a prenatális magzati húgyhólyag drenázs a rossz prognózisú LUTO esetén javította a kimenetelt, azonban a hosszú távú túlélés gyakorisága jó vesefunkcióval nem különbözött a prenatális kezelésben részesülők, és nem részesülők között [137].

Egy, a shuntbeültetés kimenetelét vizsgáló osztrák munkacsoport a 1993-2001. közötti időszakban nem észlelt változást 1988-1992. közötti eredményekhez képest [139].

Az első prospektív, randomizált tanulmány a PLUTO vizsgálat volt. A Lancet-ben közölt eredmények alapján alsó húgyúti obstrukcióval kezelt újszülötteknél normális vesefunkcióval élni a későbbiekben kevés az esély, függetlenül attól, hogy prenatálisan történt-e shuntbeültetés, vagy nem. Bár a vizsgálatot a kevés bevonható beteg miatt idő előtt le kellett állítani, a hosszú távú, vesét érintő túlélésben nem volt különbség [140].

A ***magzati cystoscopia*** is alternatívája lehet a vesicoamnialis shuntbeültetésnek, de a túlélés, hosszútávú vesefunkció és urológiai kimenetelben valószínűleg érdemi különbség nem lesz [141].

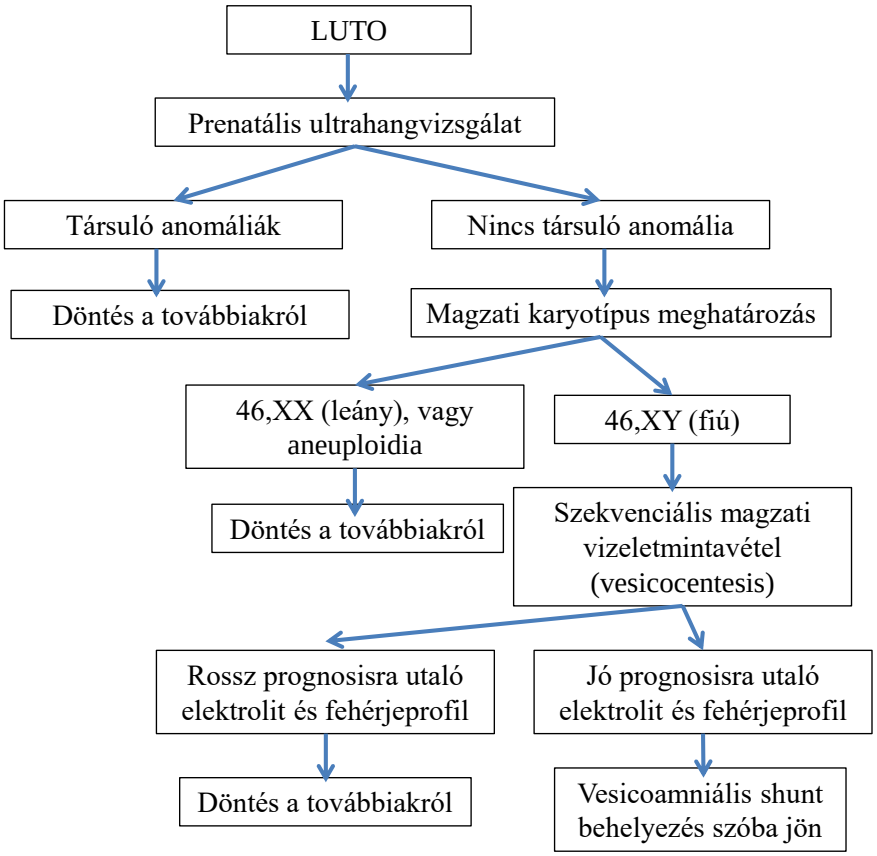

9. ábra. Alsó húgyúti obstrukció prenatális ellátásának javasolt lépései.

A prenatális kivizsgálás javasolt lépéseit **9. ábra** mutatja be.

Rövidítés: LUTO: Lower Urinary Tract Obstruction

1.1.3.5.2 Postnatális ellátás

A pyeloureteralis átmenet szűkülete

Pyeloureteralis átmenet szűkülete esetén, ha a MAG3- vizsgálat alapján a veseműködés megtartott (>40% és vesemedence APD <30mm), igazolódik a nem obstruktív eredet, akkor nefrológiai gondozás javasolt.

Ha obstruktív eredet igazolódik, vagy 30-40% a vesefunkció, vagy >30 mm APD, pyelonplasztika végzendő. Ez történhet minimal invazív endourológiai technika alkalmazásával is, azonban a gold standard a nyitott vagy laparoszkópos pyelonplasztika. A sikerességi ráta 91-98% [142].

Ha a vesefunkció kifejezetten rossz, akkor átmenetileg percutan nephrostomiát javasol az irodalom, ha erre a veseműködés nem javul, akkor nephrectomia javasolt [5].

Az ureterovesicalis junctio szűkülete

10-12 mm-es ureterátmérő esetén, ha organikus szűkület is igazolódik és a veseműködés aránya 35-40%, korai műtéti indikációt jelent. Fél-egyéves kor fölött az ureterek neoimplantációja javasolt. Kiscsecsemőkorban, súlyos esetekben jöhet szóba átmeneti ureterocutaneostomia felhelyezése [5].

A hátsó urethrabillentyű (PUV)

Egészséges újszülötteknél húgyhólyagkatétert kell bevezetni néhány napra. Az esetek egy részében ez meg is oldja a problémát. Kontroll ultrahangvizsgálat és vesefunkció vizsgálata a későbbi napokban javasolt.

Ha a katéter eltávolítása után nem oldódott meg a vizelet elvezetése, azokban az esetekben, ahol a kreatinin szint normális, akkor endoscopos transzurethrális billentyűabláció jön szóba. Ha az urethra túl kicsi az ablációhoz, akkor átmeneti vesicostomia jön szóba, és későbbi életkorban lehet ablálni. Ugyancsak műtéti megoldást, tágítást igényelnek az urethrastenosis esetei.

Ha a kreatininszint magas marad, vagy a hólyagdrenázs ellenére emelkedik, másodlagos ureterális obstrukció, vagy vesekárosodás lehet a háttérben. Veseműködés felmérésére veseszcintigráfia végzendő. Rossz vesefunkció esetén vesicostomiára, vagy esetleg cutan pyelostomiára van szükség [86].

Ha az újszülött szeptikus vagy uremiás, akkor elektrolitok korrekciójára, antibiotikum adására is szükség van. Ilyenkor a felső húgyutak drenázsára (cutan nephrostomia), esetleg hemodialízisre van szükség. Állapotstabilizálást követően billentyűablációra kerülhet sor.

Újszülöttekben urinascites alakulhat ki (a vizelet kifolyik a vesefornixoknál az elzáródott gyűjtőrendszerből) , mely mellett a vese normálisan fejlődhet [86].

1.1.3.6 Szövődmények, kimenetel

A hydronephrosis szövődményei jól ismertek.

Húgyúti infekció, pyelonephritis, pyonephros, szepszis

Irodalmi adatok szerint a kongenitális hydronephrosissal (CH) élő csecsemők 5%-a az első életévben ***húgyúti infekció (HUTI), pyelonephritis*** miatt kórházi kezelést igényel. (A CH nélkül ez az arány 1%.) A kongenitális hydronephrosis kb. 12 –szeresre növeli a HUTI miatti hospitalizáció kockázatát. Ez az arány leánycsecsemőkben magasabb [143]. A cirkumcízión átesett fiúknak kisebb az esélye a HUTI-ra. Az ureter dilatációja, a VUR jelenléte, a súlyosabb fokú HN kockázatot jelent. A folyamatos antibiotikum profilaxisról (CAP- Continous Antibiotic Profilaxis) megoszlanak a vélemények [144].

Vesekő

A hydronephrosisok kb. 5%-ában vesekő formálódik a vizelet pangása miatt. Eltávolítása műtéttel (nyílt feltárás vagy endopyelotomia), vagy ESWL (Extracorporeal Shock Wave Lithotripsy) kezeléssel történik. Előfordulhat, hogy a pyelonephritis talaján kialakult vesekő teljesen elzárja a pyelont. Ekkor percutan nephrolithotomia javasolt [25].

Hypertónia

Ritkán fordul elő. Szoliter vesében, vagy kétoldali hydronephrosis esetén alakul ki. Oka a nátriumretenció kialakulása. Pyelonplasztika után általában rendeződik a vérnyomás [25]. A prenatális diagnosztika és a követés nagyon fontos a hypertónia korai felismerében.

Veseelégtelenség

Az ItalKid Project és a NAPRTCS (North American Pediatric Renal Trials and Collaborative Studies) definíciója alapján krónikus veseelégtelenségről, CKD-ról beszélünk, ha a Schwartz formula alapján számított GFR 75 ml/min/1.73m^2 alatti [145, 146]. Más országokban a kreatinin érték, vagy egyéb GFR érték szerepel a meghatározásban [147]. A CKD jelenlegi definíció alapján a ≥3 hónapon át jelenlévő vesekárosodás (bármilyen struktúrális, vagy funkcionális, abnormalitás- patológiai,

laboratóriumi, képalkotón észlelt eltérések) vagy ≥3 hónapon át < 60 ml/min/1.73 m^2 a GFR [148].

Fejlett országokban a krónikus veseelégtelenség (CKD) 2/3-áért a veleszületett rendellenességek, a CAKUT (48%) és a herediter nephropathiák (10%) felelősek, 14%-ban a glomerulonephritisek. A CAKUT progressziója lassabb, mint a glomerulonephitiseké, ezért alacsonyabb az ESRD (végstádiumú veseelégtelenség) aránya, mint a kevésbé előrehaladott CKD-é. AZ ESRD túlélése javulást mutat, de még így is harmincszor alacsonyabb, mint az egészséges gyermekeké. A halál oka inkább cardiovascularis ok, vagy infekció, a veseelégtelenség kevésbé [149]. PUV esetén a perinatális időszakot túlélők között kb. 30%-ban alakul ki végstádiumú vesebetegség és kerül sok vesetranszplantációra [86].

Oligohydramnion, vesecysták, húgyhólyag kiáramlási obstrukció, társuló vese malformációk, alacsony születési súly, koraszülöttség negatív prognosztikus faktorok [150]. CAKUT esetén szignifikánsan rosszabb kimenetelre lehet számítani bilaterális hydronephrosis, illetve szoliter vese hátsó urethrabillentyűvel való együttes előfordulásakor. Amennyiben a diagnóziskor magasabb a kreatininszint, proteinuria és VUR is jelen van, nagyobb az esély a krónikus veseelégtelenség kialakulására [151].

Magzati hydronephrosis esetén három változót azonosítottak, melyek független prediktorai a kedvezőtlen kimenetelnek: az oligohydramnion, a 20 ml/min alatti postnatális GFR és a koraszülöttség [138]. Az oligohydramnion és a csökkent GFR direkt összefüggésben van a működő veseszövet mennyiségével [152]. Koraszülöttekben, valamint méhen belüli súlyfejlődésben elmaradt újszülötteknél gyakrabban fordul elő oligonephropathia („túl kevés nephron”). Kompenzatórikus glomerularis hypertrófia és hyperfiltrációt eredményező mesangialis proliferáció alakulhat ki a túlélő volt koraszülöttekben [153].

Húgyhólyagdiszfunkció, vizeletürítési problémák

A prenatálisan vesicoamnialis shuntbeültetésen átesett betegeknél hosszútávon a húgyhólyagdiszfunkció és vizeletürítési problémák kialakulása gyakori. Ilyenkor rendszeres katéterezésre és vesicostomiára is szükség lehet [154].

1.1.4 A vaszkuláris endotheliális növekedési faktor (VEGF)

A VEGF a fő angiogén faktor és az endotheliális sejtproliferáció szabályozója [155]. Kulcsfontosságú szerepe van a vasculogenesisben és a vascularis permeabilitásban, valamint a glomerulus normális fejlődésében [156].

A vesében leginkább a podocytákban és a tubuláris epithelsejtekben expresszálódik. A legtöbb VEGF receptor a preglomeruláris, glomeruláris és a peritubuláris endothel sejtekben található [155].

A **10. ábra**. szemlélteti a VEGF jelátviteli útvonalait [157].

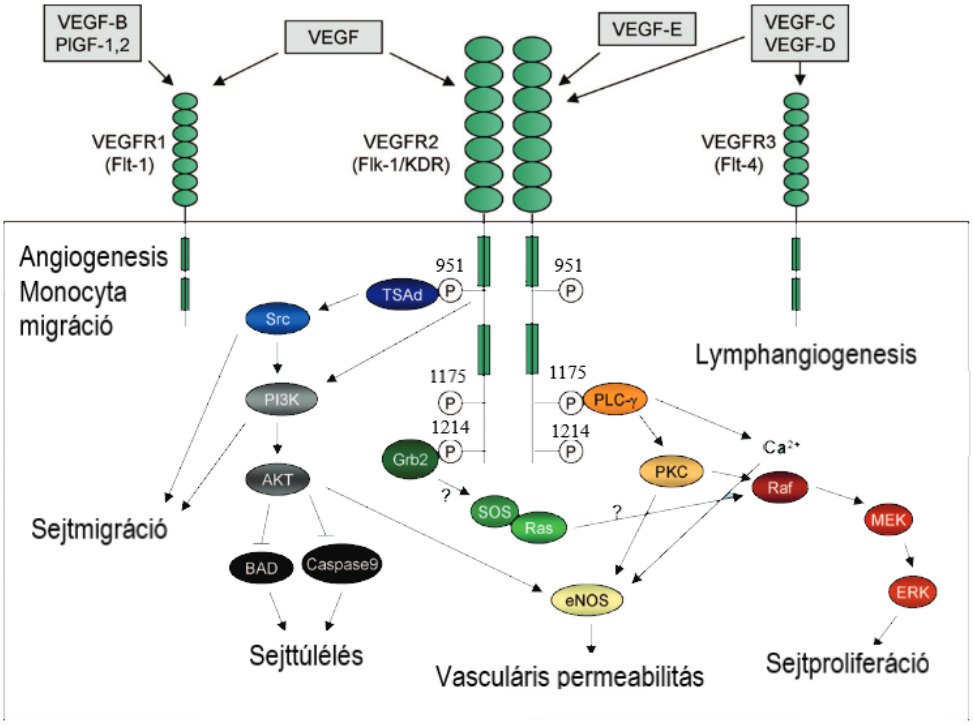

10. ábra. A VEGF szignáltranszdukciós útvonalai [157].

*A **10. ábrán** látható, hogy a VEGF család tagjai, a VEGF, VEGF-B, VEGF-C, VEGF-D, VEGF-E és PIGF kötődnek a három VEGFR tirozin- kinázhoz, melynek eredménye a dimerizáció, receptor autophosphoriláció, jelátviteli útvonalak aktiválódása. A VEGFR2-n keresztüli jelátviteli útvonal van jelölve az ábrán. A ligand bekötődése után a VEGFR2 aktiválja a további jelátvitelben szereplő molekulákat: phospholipase C-γ (PLC-γ), PI3K, Akt, Ras, Src és MAPK (Mitogen activated protein kinase).*

A VEGF expressziója szorosan regulált. A VEGF génnek egy 14 kb nagyságú kódoló régiója van, 8 exonnal és 7 intronnal. VEGF-t sokféle sejttípus termel, expresszióját a hypoxia indukálja [158].

A pontos mechanizmust a **11. ábra** mutatja.

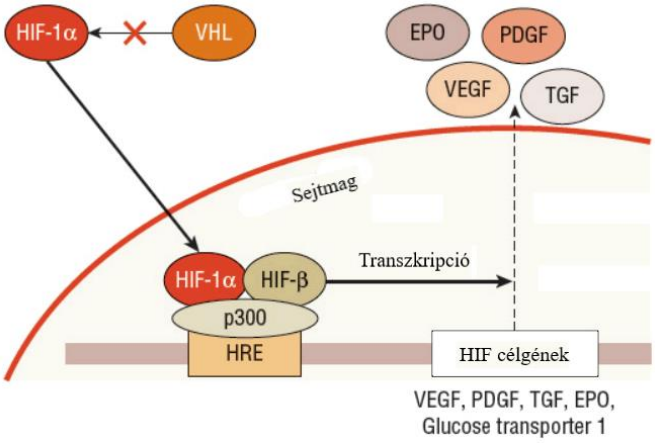

11. ábra. A HIF-1α és a célgének fokozódó átírása hypoxiában [159].

*A **11. ábrán** látható, hogy hypoxiás környezetben a HIF-1α nem hydroxylálódik, nem tud VHL-hez (von Hippel Lindau fehérje) kötődni, hanem a sejtmagba transzlokálódik. A sejtmagban a HIF-1α összekapcsolódik HIF-β alegységgel és p300 transzkripciós kofaktorral a hypoxia response element (HRE)-n. Ezzel elindul a HIF-1α a több száz célgén átírása. Közöttük van a VEGF is.*

A respiratorikus és cardiovascularis rendszerben a sejtek mechanikai nyúlása szintén stimulálja a VEGF termelődését [160].

Állatkísérletekben a VEGF gátlása a növekedés megállásához, halálhoz vezet [161]. A VEGF szabályozás a vesebetegségek kialakulásában is szerepet játszik. A podocyták nagymennyiségű VEGF-A-t termelnek. Szoros szabályozásra van szükség, a glomerulus filtrációs barrier fejlődéséhez és fenntartásához [162]. A VEGF-nek szerepe lehet a glomeruláris betegségek kialakulásában is [163]. Szintén állatokon végzett kutatásokban a podocytákban túlzottan kifejeződő VEGF albuminuriát és kongenitális nephrosis szindrómát okozott [164].

Állatkísérletekben az experimentálisan előidézett húgyúti obstrukció a vese tubuláris sejtjeinek mechanikus stimulust jelent, azok megnyúlását okozza. A nyúlás következtében aktiválódik a renin-angiotenzin-aldoszteron rendszer, mely végső soron különböző citokinek és növekedési faktorok (VEGF, TNFα) upregulációjához vezet. Obstruktív uropathiás kísérletes állatmodellben az előbb említett folyamat tubulointerstitiális nephitis kialakulását okozta [11].

Bővebben a VEGF-ről a **MEGBESZÉLÉS** című fejezetben esik szó.

1.2 Wilms tumor

Max Wilms (teljes nevén Carolus Maximilianus Wilhelmus Wilms, 1867-1918) olyan XIX. századi, a gyermekonkológia területén működő, német sebész (és patológus is) volt, mint Billroth és Kocher.

Már Wilms előtt is megjelentek összefoglalók a daganatról. Wilms 1899-ben hét eset ismertetésével monográfiát jelentetett meg a „Vese kevert tumorai" címmel, melyben a daganat pontos patológiáját, embriológiáját ismertette.

Az első sikeres nephrectomia 1877-ben, Leeds-ben történt gyermekkori Wilms tumor (kétéves kisfiú, baloldali malignus vesetumor) esetén. A műtét egy kevésbé ismert angol sebész ***Thomas Richard Jessop*** (1837 - 1903) nevéhez fűződik [165].

Sydney Farber 1955-ben kimutatta az Actinomycin- D, (egy Streptomyces parvullusból izolált antibiotikum), hatásosságát Wilms tumor kezelésében, de eredményeit csak 1960-ban publikálta. Így megnyílt az út a daganat kemoterápia alkalmazása előtt [13].

1.2.1 Epidemiológia

A Wilms tumor (vagy nephroblastoma) a gyermekkori daganatos megbetegedések 5%-át alkotja, 1:10,000 gyermeket érint. A leggyakoribb gyermekkori vesét érintő malignitás 15 éves kor alatt, az összes eset kb. 95 %-a [2].

A Wilms tumor 80%-a öt éves kor előtt felismerésre kerül, a csúcs incidencia 2-3 éves korban észlelhető. Enyhe női predominancia jellemző a kaukázusi populációban [166]. Általában egy vesét érint. Az esetek kb. 5-10%-ában bilaterális, vagy multifokális a tumor, ekkor korábbi életkori megjelenés is jellemző. Kamasz- és felnőttkorban is megjelenhet, de extrém ritka, kevesebb, mint 1%-a az összes vesetumornak. 8-10 %-ban szindróma részeként (Beckwith– Wiedemann, Denis- Drash, Perlman, WAGR szindróma) jelenik meg. [167].

1.2.2 Tumorigenesis

A Wilms tumor egy embrionális vesetumor, mely a korai metanephrogen sejtek kóros proliferációja miatt alakul ki [168].

A magzati vese az ureterbimbóból (gyűjtőcsatornává alakul) és metanephrogen mesenchymából/blastémából (stroma lesz, az epithelio-mesenchymalis transzformáció során proximális tubulus, glomerulus, disztális tubulus és Henle-kacs) fejlődik. A blastema általában a 36. terhességi hét körül eltűnik, születéskor kb. 1 % reziduális blastema marad. Amikor a mesenchymalis szövet nem tud nephronná alakulni, abnormális struktúra jön létre a vesében: ezt a differenciálatlan mesenchymát hívják angolszász terminológiával „***nephrogen rest***”-nek ***(NR)***, mely a Wilms tumor prekurzor léziója lehet. Nephrogen rest normál vesében is kialakulhat, de Wilms tumorban gyakoribb. Az általános populációban a gyermekek 1%-ában jelen van, ha a családi anamnézisben Wilms tumor fordul elő, akkor 90%-ban. Peri- és intralobáris NR különböztethető meg. A perilobáris NR a túlnövekedési szindrómákban, az intralobáris NR inkább a WT-1 gén mutációiban és delécióban figyelhető meg. A nephrogen maradványok gyakran regrediálnak, differenciálódnak, azonban ha perzisztálnak, malignussá válhatnak [169]. További genetikai események, mutációk, epimutációk szükségesek ahhoz, hogy differenciálatlan sejtekké alakuljanak és kontrollálatlan sejtnövekedés jöjjön létre [3, 166].

A Wilms tumor genetikailag heterogén tumor. Számos gén érintettsége játszik szerepet a Wilms tumor kialakulásában. A Wilms tumorok harmadában génmutáció azonosítható [170].

A 11p13 helyen lokalizálódó ***WT-1 gén*** mutációja a tumorok 15-20%- ában van jelen. A WT-1 gén nem érintett minden Wilms tumor tumorigenesisében [171]. A konstítúcionális heterozygota 11p13 régióban lévő géndeléció hajlamosít Wilms tumor kialakulására. A Wilms tumorok 18%- ában a WT1 gén homozygota mutációja alakul ki, a WT-1 fehérje funkcióvesztésével. Ezek többségében szomatikus mutációk. WT2 (11p15.5), WT3 (16q), WT4 (17q12-17q21) gén is ismeretes [172].

Csírasejtes mutációk is előfordulnak, ilyenkor a Wilms tumor bizonyos szindrómák részeként, vagy bilaterális Wilms tumorként jelenik meg.

A korán manifeszálódó bilaterális Wilms tumorban a WT-1 gén nonszensz mutáció nagy gyakorisággal fordul elő [173].

A retinoblastomához hasonlóan, a Wilms tumor esetében is a kettős onkogén hatás számos esetben bizonyítható. A Knudson hypothesis szerint (= two- hit carcinogenesis) a tumor kialakulásához két mutációra van szükség. A sporadikus tumorok esetén két független esemény után, az öröklődést mutató esetekben egy megváltozott gén átvitele a csírasejtekben, majd egy második gén szomatikus mutációja után alakul ki tumor [174].

A mutációk deléciók, trunkáló-, vagy misszensz mutációk. A csírasejtes trunkáló mutáció olyan változás a DNS-ben mely megcsonkítja, vagy rövidíti a fehérjét [175]. Általában húgy- és nemi ivarszervi anomáliákkal vagy WAGR szindrómával (Wilms tumor, aniridia, genitourinary abnormalities, mentális retardáció) is társulnak. A Wilms tumorosok 1%-a ***WAGR szindrómás*** [176].

A csírasejtes misszensz mutációkkal általában olyan Denys– Drash szindrómás gyermekekben találkozunk, ahol korai veseelégtelenség alakul ki. A ***Denys- Drash szindróma*** nephropathia, átmeneti genitáliák és bilaterális Wilms tumor együttese, a leírt esetek 46,XY kromoszómával bírnak. A 11p13-n lokalizált WT-1 gén számtalan mutációját azonosították a betegség hátterében. A legtöbb mutáció a cink-ujj kódoló régióban, vagy annak közelében van [177].

A fentiek mellett egyéb szindrómákban is fokozott a Wilms tumorra való hajlam.

A legtöbb emlős autoszomális gén mind anyai, mind apai kópiában szerepel. Néhány gén genomi imprintingen megy át, így monoallélikusan fejeződik ki, azaz csak az anyai, vagy csak az apai kópia fejeződik ki. A genomi imprintinget epigenetikus mechanizmusok szabályozzák, mint a DNS metiláció, hiszton modifikáció és nemkódoló RNS-ek. A ***Beckwith– Wiedemann szindrómánál*** a heterozygotaság elvesztése (loss of heterosygosity) alakul ki, 11p13 helyett a 11p15 lokuszban. Ők a várandósság második felében és az első néhány életévben felgyorsult növekedést mutatnak, testsúly és a magasság is 97 percentilis feletti. Macroglossia, hemihypertrófia, omphalocele, visceromegalia, valamint 30-50%-ban fokozott hypoglykaemia hajlam (a pancreasszigetsejt hyperplázia, hyperinzulinaemia miatt) a szindróma részjelenségei [178]. Amennyiben nephromegalia is előfordult, az erős rizikófaktor Wilms tumor kialakulására, leggyakrabban az első 8-10 évben [179]. A klinikai tünetek jelenlétekor a megváltozott metiláció, az imprinting center 1 és/vagy 2 mikrodeléciója, valamint a CDJN1C mutációja megerősíti a diagnózist [180].

A ***Perlman szindróma*** is egy ritka, autoszomális recesszíven öröklődő túlnövekedési szindróma (1973-ban írták le először), mely polyhydramnionnal, neonatális macrosomiával, jellegzetes arccal, vesedysplasiával és nephroblastomatosissal, valamint Wilms tumorra való fokozott kockázattal jár. Az újszülöttkori mortalitása magas [181].

A ***Simpson- Golabi- Behmel szindróma*** multiplex fejlődési rendellenességek (vázrendszer, szív, központi idegrendszer, gastrointestinalis traktus), túlnövekedés, craniofacialis dysmorphia, macrocephalia, organomegalia együttese. A háttérben a glypican-3-és -4 gént érintő genomi átrendeződéseket, pontmutációkat feltételezik. A glypicanok heparán- szulfát proteoglycanok, melyeknek a sejtnövekedésben és osztódásban van szerepük [182].

A β- Catenint kódoló CTNNB1 gén a Wnt jelátviteli útvonal szabályozópontja, valamint a citoplazma membránban is hat. A CTNNB1 gén szomatikus mutációit a Wilms tumorok kb. 15%- ában észlelték. Gyakori jelenség, hogy WT-1 mutáció alakul ki az intralobáris nephrogen rest-ben majd másodlagosan CTNNB1 génmutáció következik be, Wilms tumor alakul ki [183].

Az X kromoszómán lokalizálódó ***WTX gén*** a Wnt jelátviteli útvonalban szerepet játszó fehérjét kódol. A Wilms tumorok kb. 20%- ában szomatikusan mutált ez a gén [184].

A ***p53 gén*** szomatikus mutációja a tumorok 5%- ában igazolható, anaplasztikus tumor szövettani képet mutat, rossz prognózisú. Az anaplasztikus tumorok 75%- ában igazolható p53 génmutáció [170, 185].

A tumorok kb. 70%- ában epigenetikai módosulások, heterozygotaság elvesztése, imprinting elvesztése az imprintált lokuszban (11p15) észlelhető. Ezek a korábban említett gének mutációival, vagy azok nélkül is előfordulhatnak. Gyakran az IGF2 biallélikus expresszióját eredményezik (inzulin-szerű növekedési faktor 2-t kódolja) [186].

A Wilms tumor időnként olyan családokban is előfordul, ahol pleuropulmonalis blastoma volt. Ilyenkor a ***DICER1 gén*** mutációját figyelték meg, mely az embriogenezisben, a korai fejlődésben, számos tumor és fejlődési rendellenesség kialakulásában játszik fontos szerepet: a mikroRNS–ek termeléséhez kulcsfontosságú fehérjét kódol [187].

Családi halmozódás kb. 2 %-ban figyelhető meg, ilyenkor autoszomális domináns öröklődésmenet, inkomplett penetranciával észlelhető. Egyéb tumortípusok gyakorisága ezekben a családokban nem nagyobb. Genetikai kapcsoltsági analízissel lokalizáltak géneket a 19q-ra és a 17q-ra, de feltehetően egyéb Wilms tumor lokuszok is léteznek [176].

Több malignus betegségben, így a Wilms tumorban is megfigyelték mikroRNS-ek deregulációját. A ***mikroRNS-ek*** endogén kb. 22 nucleotid hosszú, nem-kódoló RNS-ek, melyek a génexpresszió szabályozásában játszanak szerepet, posttranszkripcionálisan regulálják a génexpressziót, valamint indukálni tudják a mRNS degradációt [188, 189]. Számos multiplex, fiziológiás folyamatot szabályoznak, mint az apoptosist, proliferációt, sejtdifferenciációt [190]. Viselkedhetnek tumorszuppresszorként és onkogénként is [191]. Alul-, vagy felülexpresszáltságuk lehet az oka például a kemoterápia-rezisztenciának is [192]. A keringő mikroRNSeknek diagnosztikus (Wilms tumor esetén is) és prognosztikus értéke lehet [193]. A mikroRNS profil a Wilms tumor szubtípusaiban különbözőnek tűnik (blastémás versus regresszív) [194] .

Az ***E2F3- OncomiR-1 tengely*** (az oncomiR -1 egy mikroRNS-ekből álló onkogén cluster) deregulációja, aktivációja figyelhető meg humán tumorokban. AZ E2F3 transzkripciós faktor a sejtroliferációban, a sejtciklus szabályozásában játszik szerepet (az S fázisba lépést regulálja), túlzott expresszióját számos emberi tumorban leírták [195]. Kort és munkatársai RNS expressziós analízise és a fehérjék immunhisztokémiai vizsgálata alapján az E2F3 gén aktiváltnak bizonyult minden Wilms tumoros minta esetében, az egyéb vesedaganatokkal ellentétben. A mikroRNS profil meghatározás során az OncomiR-1 minden egyes tagja Wilms tumorban volt a legmagasabb egyéb vesetumorokkkal összevetve. A normál veseszövethez képest is túlexpresszált [196].

1.2.3 Diagnosztika

Wilms tumor esetén már az újszülött korban észlelhető a tapintható hasi terime. Hasi fájdalom, láz, anemia, hematuria, 25%-ban hypertónia (a magasabb renin aktivitás miatt) jelentkezhet. Veserégió-beli nyirokcsomó megnagyobbodás is társulhat [170].

Az SIOP WT 2001 protokoll szerinti laboratóriumi (vérkép, perifériás vérkenet, vese-májfunkció, elektrolitok, kreatinin, vizeletvizsgálat) és képalkotó vizsgálatok (mellkasröntgen, hasi ultrahang, has-mellkas CT, MR, esetleg csontszcintigraphia) szükségesek.

1.2.4 Differenciáldiagnosztika

A ***csecsemőkori hasi terimék*** kb. 2/3-a veseeredetű, nagy része jóindulatú. A hydronephrosis és cystás vesebetegségek a leggyakoribbak ezek közül, de tapintható lehet mellékvesevérzés, vese véna thrombosis, ectopiás vese, patkóvese is. Szolid tumorokat tekintve a kongenitális mesoblastikus nephroma, Wilms tumor és ritkább léziók, mint rhabdoid tumor, a vese clear sejtes sarcomája, vesesejtes carcinoma, angiomyolipoma és csecsemőkori osszifikáló vesetumor jön szóba.

A Wilms tumor elkülönítendő más szervet érintő daganatoktól, így a neuroblastomától, Non-Hodgkin lymphomától, rhabdomyosarcomától, csírasejtes tumortól/teratomától, hepatoblastomától és hepatomától [197].

1.2.5 Kongenitális Wilms tumor

Hat hónapos kor előtt a ***kongenitális mesoblastikus blastoma (CMN)*** fordul leggyakrabban elő. Fizikális vizsgálattal hasi terime (mely prenatális ultrahangvizsgálattal is detektálható) észlelhető. Emellett hematuria, vagy metasztázisok jelenléte lehet kórjelző. Ebben az életkorban paraneoplasztikus szindrómával – mint hypertenzió, hyperkalcemia- is járhat. Két tumortípus különböztethető meg hisztopatológiai megjelenés alapján: a klasszikus és a sejtes típus. Citogenetikailag is elkülöníthető a két leggyakoribb forma. A klasszikus alak komplett sebészi rezekcióval jól kezelhető, a celluláris variáns hajlamos lokálisan kiújulni, vagy metasztatizálni [198]. Prenatálisan a kongentitális Wilms tumor non-immun fetalis hydrops és polyhydramnionnal való jelentkezését is leírták [199].

1.2.6 Terápia

A multimodális kezelés gyermekonkológiai centrumokban történik, gyermeksebész, patológus, gyermekonkológus és gyermekradiológus szoros együttműködésével, rizikóbesorolás alapján. A szövettan, a molekuláris jellegzetességek, kezdeti staging alapján a betegek különböző rizikócsoportba sorolhatóak.

Kétfajta terápiás megközelítés létezik. Az ***NWTS*** (National Wilms Tumor Study) /COG (Children Oncology Group) 1969 –ben alakult az Egyesült Államokban és Kanadában, a ***SIOP*** (International Society of Pediatric Oncology) az 1970-es évektől létezik, résztvevői az európai országok, Dél-Afrika és Ausztrália.

Az ***NWTS*** szerint elsődleges a tumor sebészi eltávolítása, ezt követi a kemoterápia. Előnye a korai, pontos szövettani diagnózis, a tumor pontos kiterjedése korán megítélhető, valamint, hogy a jóindulatú tumor esetén a beteg nem részesül kemoterápiás kezelésben [200].

Európában a ***SIOP WT 2001 protokoll*** szerint történik a kezelés. 4-6 hét neoadjuváns, preoperatív kemoterápiát (vincristin, actinomycin) követően – mely alatt a daganat kiterjedését ultrahangvizsgálattal folyamatosan ellenőrizzük- sebészi rezekció (kivéve 6 hónapos kor előtt) és szövettani típustól függően postoperatív kemoterápia, esetenként radioterápia következik. Előnye, hogy a preoperatív kemoterápia általában csökkenti a tumor méretét, így könnyebb lesz az excízió, valamint meg lehet ítélni a daganatokat kemoszenzitivitásuk alapján is [200].
Mindössze néhány országban történik a kezelés megkezdése előtt biopsziás mintavétel.

A ***sebészi rezekció*** során a daganatos vese teljes eltávolításra kerül. Kétoldali tumor esetén a kiterjedtebb tumoros vese eltávolítása, a másik vese parciális nephrectomiája történik. A műtét alatt áttapintják a másik vesét, valamint a nyirokcsomókat. Ilyenkor a tumor v. renalis és v. cava inferiorba terjedéséről meg kell győződni [201].

A Wilms tumor ***szövettani típusa*** az egyik legerősebb prognosztikai faktor.

A domináló sejttípus alapján is történhet a besorolás. Típusosan a klasszikus Wilms tumor háromfázisú, háromféle fő sejttípus van jelen: a blastémás, az epithelialis és a stromális sejtek. A felsoroltak mellett kevert szövettani típust különböztetünk meg. A domináns sejttípus alapján lehet a tumornak bi- vagy monofázisos jellege is. Mind a három típus válhat anaplasztikussá, mely lehet fokális vagy diffúz. A domináló anaplázia általában magasabb stádiummal, rosszabb kimenetellel, de nagyobb citosztatikum

érzékenységgel jár. Amikor kemoterápia- indukált változások észlelhetőek a tumormasszában, regresszívnek tartjuk [201].

A ***stagingben*** a tumor pontos kiterjedését veszik alapul. A stádiumbesorolás a **3. táblázatban** látható.

3. táblázat. Stádiumbesorolás a Wilms tumor kiterjedése alapján [202].

	SIOP (kemoterápia után)
I. Stádium	A tumor a veseállományon belül marad, a tokot nem érinti, "épben eltávolítva".
II. Stádium	A tumor teljesen el lett távolítva, de vagy a vesetokot, vagy a vese ereit érinti.
III. Stádium	Reziduális tumor marad, infiltrálja a környező szerveket, a hashártyát, a helyi nyirokcsomókat. A thrombus beterjedhet a vena cava inferiorba.
IV. Stádium	Távoli- hematogén áttétek (tüdő-máj, csont, agy), vagy abdominopelvikus régión kívüli nyirokcsomóáttétek vannak jelen.
V. Stádium	Tumor van mind a két vesében.

A rizikó- stratifikáció a Wilms tumorban előforduló domináns sejttípus alapján történik.:

Alacsony rizikó: teljesen nekrotikus nephroblastoma vagy cystikus, részlegesen differenciálódott nephroblastoma.

Közepes rizikó: regresszív, epithelialis, stromális, kevert, vagy fokális anaplasztikus nephroblastoma.

Magas rizikó: blastémás vagy diffúz anaplasztikus nephroblastoma [200].

Az anaplasztikus Wilms tumor, világossejtes sarcoma, rhabdoid tumor esetén epirubicin, VP16 (etoposid), isofamid, cyclophosphamid, doxorubicin, carboplatin alkalmazásával lehet növelni a kezelés hatékonyságát.

Nem minden szövettani típus reagál egyformán a kemoterápiára. Az esetek 2/3-ában kemoterápiára a tumorok regressziót mutatnak. A blastémás típus magas rizikót

jelent, kemoterápiára rezisztens (a kemoterápiára választ nem adó tumorok között a leggyakoribb szövettani típus a blastémás).
A kettő közti különbség megértéséhez érdemes molekuláris szinten megismerni és azonosítani a kemoterápiás válaszkészséget meghatározó faktorokat.

Egy 2013-ban, J.A. Watson és munkatársai által publikált tanulmány szerint összesen 29 mikroRNS expressziója különbözött szignifikánsan a kezelés utáni közepes és magas rizikójú csoportban. Ezek olyan mikroRNS-ek voltak, melyeket már korábban egyéb daganatoknál összefüggésbe hoztak a kemoterápiára adott válasszal. Érdekes, hogy a 29-ből 7 mikroRNS esetében az expresszió kemoterápiás kezelés előtt, a biopsziás mintákban is különbözött. A blastémás mintákban a miR-193a-5p és a miR-27a downregulációja, valamint a miR-483-5p, miR-628-5p, miR-590-5p, miR-302a és a miR-367 upregulációja volt megfigyelhető [192].

A Wilms tumor sugárérzékeny daganat, a kezelés része lehet a radioterápia is.

1.2.7 Prognózis

Az NWTS és SIOP megközelítésnek jó, egymással összehasonlítható eredményei vannak.

Prognosztikai tényező a ***daganat stádiuma*** (a tumor kiterjedése) és a daganat szövettani típusa, az ***anaplázia*** mértéke. Anaplázia nélkül a prognózis jó, a túlélés 90% feletti a lokalizált esetekben és 75% körüli metasztázis esetén [166]. A ***bilaterális*** megjelenés prognózist rontó tényező, ők kb. 70%-ban gyógyulnak. A ***genetikai*** eltérések és prognózis között is összefüggés van. Rosszabb prognózist jelent a nagy ***tumortömeg***, az idősebb ***életkor***, ha jelen van ***metasztázis*** (leggyakrabban a tüdőbe metasztatizál), ***rekurreál***, vagy ***fejlődési rendellenességhez társul***, vagy ha heterozygotaság elvesztése igazolható az 1p és 16 q kromoszómán. [201].

A kedvező szövettani típusokban a hosszantartó túlélés, gyógyulás aránya (alacsony és közepes rizikójú szövettani típusokban) a stádiumbesorolás szerint: I.-98%, II.-95%, III.-90, IV.-80%[172].

A ***blastémás típus*** kevésbé kemoszenzitív, magasabb rizikót jelent. Egyes irodalmi adatok szerint az ötéves túlélés csak 65% szemben a kevert típussal (90.1%), az epithelialis típussal (100%), és a mesenchymalis típussal (93.3%) [200, 203].

2 CÉLKITŰZÉSEK

2.1 Hydronephrosis és VEGF

Vizsgálatunk célja a hydronephrosis patogenezisének pontosabb ismerete volt, hogy a korai felismeréssel és kezeléssel a hydronephrosis szövődményei a húgyúti fertőzés, a szepszis, a nephrolithiasis, hypertónia, veseelégtelenség megelőzhető legyen.

Állatkísérletekben az experimentálisan előidézett obstruktív uropathia a vese tubuláris sejtjeinek mechanikus stimulust jelent, azok megnyúlását okozza. A nyúlás következtében aktiválódik a renin-angiotenzin-aldoszteron rendszer, mely végső soron különböző citokinek és növekedési faktorok (VEGF, TNFα) upregulációjához vezet.

Ezért az alábbi kérdésre kerestem a választ:

1. Emberben is fokozódik a VEGF termelődése obstruktív uropathiában?

2.2 Wilms tumor és mikroRNS

Gyermekekben a Wilms tumor két leggyakrabban előforduló szövettani altípusa a regresszív és a blastémás típus. Magyarországon a kezelés a SIOP WT 2001 protokoll szerint történik, melyben preoperatív kemoterápia szerepel.

A regresszív típus kemoszenzitív. A blastémás típusú Wilms tumor rosszul reagál kemoterápiára, kedvezőtlen prognózisú. A kétféle tumortípus közti különbség megítélése molekuláris szinten segíthet megítélni a kemoterápiára adott választ.

A mikroRNS-eknek szerepe lehet a Wilms tumor patogenezisében és a kemoterápiára adott választ is befolyásolhatja.

Célkitűzéseink az alábbiak voltak:

1. A blastémás Wilms tumoros FFPE (formalinban fixált, paraffinba ágyazott) minta használható-e mikroRNS forrásként?
2. A blastémás Wilms tumorok mikroRNS profiljának meghatározása. Mely mikroRNS-ek alul és felülreguláltak a tumormentes szövethez képest? Jellemző-e az alulreguláltság, melyet az irodalomban is említenek?
3. A blastémás Wilms tumorok mikroRNS profilja mutat-e összefüggést a klinikai lefolyással?

4. Milyen klinikai jelentősége lehet a mikroRNS profil ismeretének? Blastémás Wilms tumorok mikroRNS profiljából lehet-e következtetni a tumor kemoterápiára adott válaszra? Megváltoztatja-e a kemoterápia a blastémás Wilms tumorok mikroRNS profilját?

3 MÓDSZEREK

3.1 Hydronephrosis és VEGF

3.1.1 Betegek és módszerek

14 hydronephrosissal kezelt (vesemedence antero- posterior átmérője (APD) alapján diagnosztizált) páciens szövettani mintáit dolgoztuk fel.

Az átlagéletkor 7.1± 4.1 év, a fiú: lány arány 10:4 volt.

4 esetben a prenatálisan felismert rendellenesség postnatálisan is megerősíthető volt. 5 esetben hasi fájdalom, 3 esetben húgyúti infekció volt az első prezentációs tünet. 2 újszülöttnél a szűrő hasi ultrahangvizsgálat során fedezték fel a húgyúti üregrendszeri tágulatot.

A hydronephrosis súlyossága az SFU grading rendszer alapján grade IV-V volt mindegyik esetben.

3.1.2 Szövettani minták

11 esetben a pyeloureteralis junctio obstrukciója miatt az Anderson- Heynes - féle pyelonplasztika során eltávolított pyeloureteralis átmenetből (7 esetben a bal oldalon) történt a VEGF expresszió meghatározás.

3 esetben az eltávolított ureter alsó harmadából végeztünk VEGF meghatározást. Közülük 1 esetben a vesicoureteralis obstrukció miatt ureter neoimplantáció során eltávolított ureterrészlet, 1 esetben hátsó urethrabillentyű miatt vesicostomia és bilaterális ureterneoimplantáció során eltávolított ureterszakasz és 1 esetben vesicoureteralis reflux, grade IV hydronephrosis miatt jobb oldali ureteronephrectomia során eltávolított ureterrészlet került további feldolgozásra.

A kontroll csoportot 10 középidős korban végzett művi vetélés (20.6 hét± 2.2 SD) során nyert, vese– és húgyúti malformációt nem mutató magzat pyeloureteralis junctiojából nyert szövettani minta alkotta. A művi vetélés a szülők kérésére történt, élettel összeegyeztethetetlen magzati fejlődési rendellenesség miatt.

Teszt szövetnek, – amelyben a VEGF biztosan kifejeződik- placentát használtunk.

3.1.3 Immunhisztokémia

A vizsgálat során a szöveti VEGF fehérje specifikus immunológiai módszerrel történő in situ kimutatása történt.

Az eltávolított szövettani mintákat formalinban fixálást, kimosást, dehydrálást követően paraffinba (Paraplast) ágyazták [204]. Ezt követően immunhisztokémiai feldolgozás történt a Semmelweis Egyetem I. Sz. Patológiai és Kísérleti Rákkutató Intézetben. Szeletelést (4 um-re), deparaffinálást, hydrálást- PBS-sel (phosphate buffered saline) történt öblítést- követően 56 percig, 91 ºC-on citrát pufferoldatban (pH 6) inkubáltuk, antigénfeltárást végeztünk. Az endogén peroxidázt 3%-os H_2O_2-dal, 30 percig blokkoltuk, majd az aspecifikus kötődést 20 perces, 2,5%-os ready-to-use normál blokkoló szérummal gátoltuk.

Ezt követően ***primer monoklonális nyúl anti- human VEGF VG1 antitest*** hozzáadása történt, 48 percig, 37 ºC-on, 1:30 higításban (Dako, Dánia), mely a VEGF-re specifikus.

Majd ***szekunder antitesttel inkubálás*** (Ventana ultraview Universal HRP) (DAB 3,3'-Diaminobenzidin (***DAB***)- kromogénnel) történt, mely a primer antitesthez specifikusan kötődő másodlagos ellenanyag, ami hordoz egy kapcsoló molekulát is a HRP enzimekhez (horseradish peroxidáz). DAB hozzáadását követően a DAB peroxidáz jelenlétében barna precipitátumot képez.

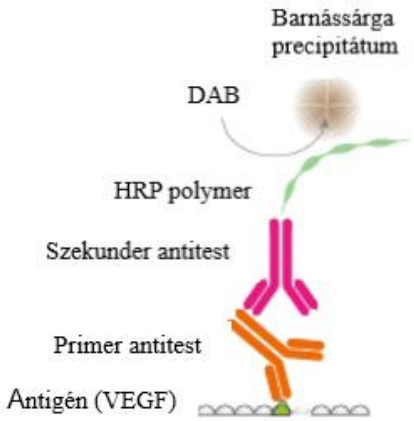

12. ábra Az indirekt immunhisztokémiai módszer lépései (forrás: [205])

Az **12. ábra** az indirekt immunhisztokémiai módszer lépéseit szemlélteti.

A vizsgálathoz Benchmark automata festőkészüléket használtunk.

Végül manuálisan pontoztuk (patológusok segítségével, akik a klinikopatológiai adatokat nem ismerték) a festődés intenzitását, morfológiáját.

Pozitív VEGF expresszió esetén barnássárga granulumok voltak jelen a citoplazmában. Amennyiben >30% pozitív festődésű sejt volt jelen az öt tetszőleges nagyfelbontású látótérben, ***pozitív***nak értékeltük. Amennyiben <30% -a festődött a sejteknek vagy nem festődött, ***negatív***nak értékeltük.

A páciensek (illetve szüleik) a vizsgálathoz felvilágosítást követően írásbeli beleegyezésüket adták. Etikai engedélyszám: ETT TUKEB 387/2013, 21300-4/2013/EKU.

3.2 Wilms tumor és mikroRNS

3.2.1 Betegek és módszerek

A Magyar Gyermektumor Regiszterben szereplő Wilms tumorral kezelt gyermekek adatait tekintettük át tíz évre visszamenőleg. Nyolc, blastémás szövettani típusú Wilms tumoros magyar gyermek szövettani mintáit vizsgáltuk, akik a Semmelweis Egyetem II. Sz. Gyermekklinikán kapták onkológiai kezelésüket.

Ők a diagnózis pillanatában 1 és 8 év közöttiek voltak (medián életkor: 2.5 év). Beválasztási kritérium volt, hogy az eltávolított tumorszövetben a blastémás legyen a domináló sejttípus (lásd A: **13. ábra** és B: **14. ábra**), valamint, hogy a formalinban- fixált-paraffinba ágyazott (továbbiakban FFPE- formalin-fixed, paraffin-embedded) minta hat évnél ne legyen régebbi.

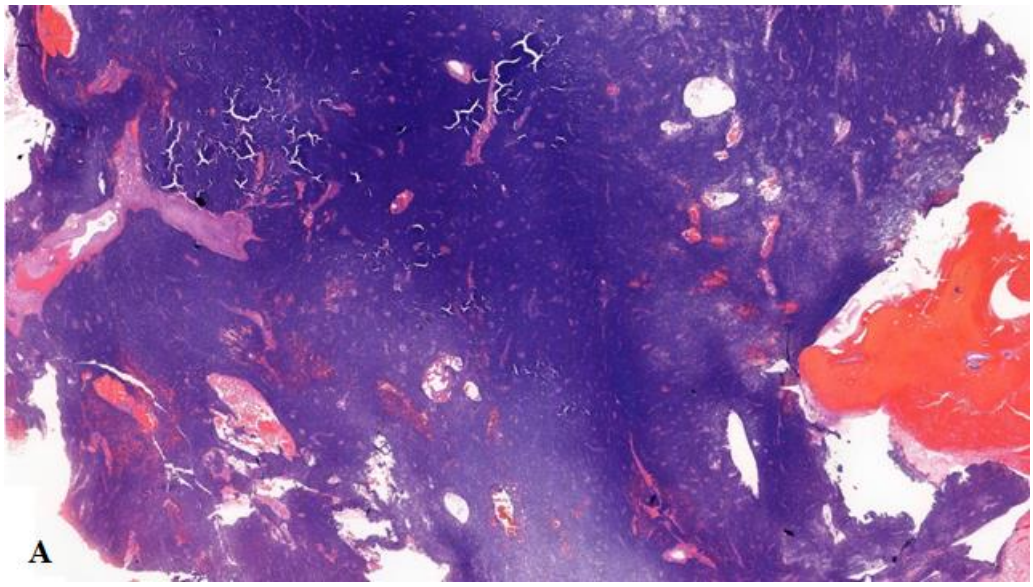

13. ábra. Blastémás Wilms tumor szövettani képe (10x) (2. Beteg).

Az **13. ábra (A)** mutatja 10x nagyítással a diffúz tumorszövetet bevérzett, nekrotikus elemekkel.

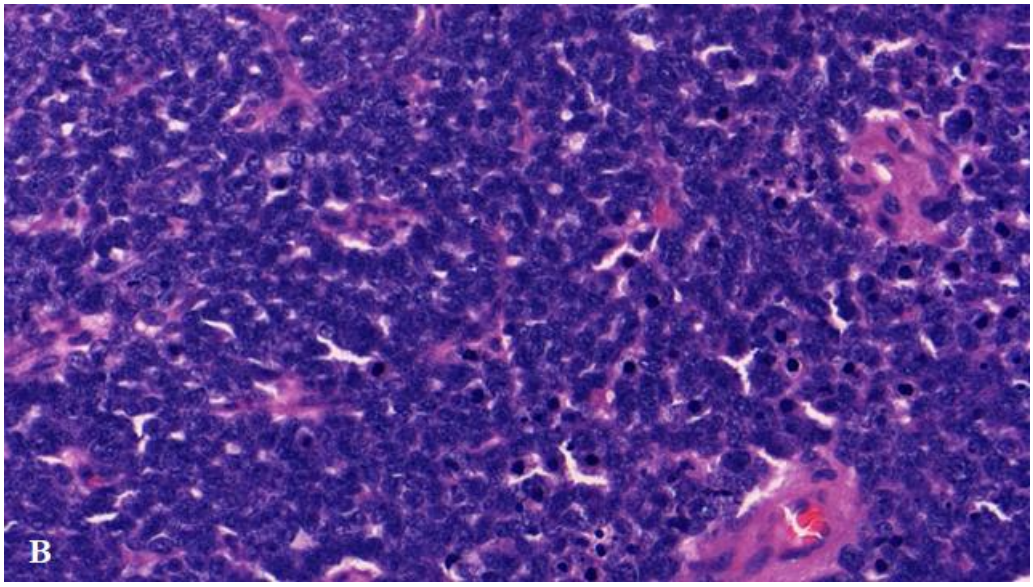

14. ábra. Blastémás Wilms tumor szövettani képe (400x) (2. Beteg).

A **14. ábra (B)** 400x nagyítással éretlen, differenciálatlan sejteket szemléltet, sok közülük mitotikus. Nekrotikus sejtek is láthatóak. A sejtmag a szokásosnál erősebben festődik, a citoplazma majdnem teljesen hiányzik.

A diagnózis rutin hasi ultrahang szűrővizsgálat, valamint klasszikus klinikai tünetek (tapintható hasi terime, hasi fájdalom, hematuria, véres vizelet, láz, anemia) alapján történt. Egy esetben (7. Beteg) polycystás vesebetegség követése során, egy másik esetben (5. Beteg) obezitás és cushingoid küllem kivizsgálása során (később a Wilms tumorban kortizol-termelő szigetek jelenléte volt igazolható) került felismerésre a Wilms tumor.

A Wilms tumor mind a nyolc esetben egyoldali volt. Kezelésük a SIOP WT 2001 protokoll alapján történt. A preoperatív kemoterápiát követően MRI vizsgálattal ítélték meg a tumor regresszióját, ezt követően történt a sebészi eltávolítás. Egy esetben (7. Beteg) a kezdeti diagnózis vesesejtes veserák volt, így preoperatív kemoterápia a sebészi excízió előtt nem történt.

A 2-5 éves utánkövetés során egy beteg (4. Beteg) kivételével mindenki remisszióban maradt, relapszus nem történt. A 4. Beteg a kezdeti diagnózis után kb. Egy évvel relabált, majd a relapszus- protokollnak megfelelően autológ csontvelőtranszplantációban részesült. Jelenleg (egy évvel az utolsó kezelést követően) Ő is remisszióban van.

3.2.2 Laboratóriumi módszerek

Nyolc blastémás típusú Wilms tumoros gyermek formalinban-fixált, paraffinba ágyazott (FFPE) szövettani mintája került feldolgozásra.

A FFPE minták hat évnél fiatalabbak voltak.

Minden pácienstől két helyről vettünk mintát: egyet a tumoros szövetből egyet pedig a tumormentes régióból. A tumoros minták nem tartalmaztak sem anaplasztikus fókuszokat, sem „nephrogen rest”-et. Külön figyelmet fordítottunk arra, hogy a csak blastémás szövetet tartalmazzanak a továbbiakban vizsgált minták.

A mikrotommal 20µm vastagságúra vágott metszetekből több lépésben (deparaffinálás- proteáz hozzáadása- teljes RNS izolálás- DNáz hozzáadása és végső RNS tisztítás) mikroRNS-t extraháltunk (a Quiagen miRNeasy FFPE Kit- jének segítségével- Cat. No.: 217504) [206].

Majd az izolált mikroRNS-ekből reverz transzkripciót végeztünk a miScript II RT Kitek segítségével (Quiagen, Cat. No.: 218160) a gyártó leírásának megfelelően. Miután a cDNS átírása megtörtént, a mintákat -20 °C fokon tároltunk.

3.2.3 Pilot vizsgálat

Lefuttattuk a 96 –féle mikroRNS-t tartalmazó miScript mikroRNS PCR Arrayt (kvantitatív reverz-transzkriciós PCR vizsgálat, Quiagen, Cat.No.: 331221MIHS-112ZF), melyet eredetileg emberi prosztatatumorok és egyéb húgy-és ivarszerveket érintő daganatok vizsgálatára terveztek. Ezek között 80 érett mikroRNS primer és 4 mikroRNS prekurzor primer volt melyeknek szerepét vizsgálni akartuk a Wilms tumor kialakulásában, valamint volt 6 endogén és 6 exogén kontroll.

A pilot kísérlethez, az expressziós analízishez az 1. Beteg tumoros és kontroll cDNS mintáit használtuk fel, a vizsgálatot Roche lightCyclert 96 PCR berendezéssel végeztük.

A ***ΔΔCt módszert*** alkalmaztuk az expresszióváltozások kimutatására, az irodalmi leírásnak megfelelően [207]. Egy endogén kontrollt alkalmaztunk, hogy biztosítsuk, hogy a pilot vizsgálat és a későbbi PCR vizsgálatok eredményei összehasonlíthatóak legyenek. Az általunk választott endogén kontroll gén egy kis magi RNS U61, a SNORD61 lett, mivel endogén kontrollok közül ez mutatott medián expressziót és megbízható

kontrollnak bizonyult az irodalmi – bár más szövetből származó- adatok alapján [208, 209].

Az alapján, hogy a PCR kísérlet során hány ciklus után ért a fluoreszcens jel egy olyan intenzitást, mely maghaladta a háttérzaj értékét, kaptuk a Ct értéket. (Ha később, azaz magas volt a Ct, az azt jelentette, hogy kevesebb a templát, vagyis gyengébb az expresszió.) Ezt követően kiszámoltuk a ***ΔCt*** értéket külön a tumoros és az egészséges szövetben: az adott mikroRNS-re jellemző Ct értékből kivontuk a kontrollgén (vizsgálatunkban a SNORD1) Ct értékét. Majd a ***ΔΔCt*** számításához a tumoros minta számított ΔCt értékéből kivontuk az egészséges szövet ΔCt értékét.

A kezdeti eredményeket alapul véve, 4 mikroRNS –t választottunk ki, melyeket mind a 8 betegben megvizsgáltunk. Ezek a miR-34c-5p, a miR-184, a miR-194-5p és a miR-203a voltak. A választás szempontjait a **MEGBESZÉLÉS** című fejezetben tárgyalom.

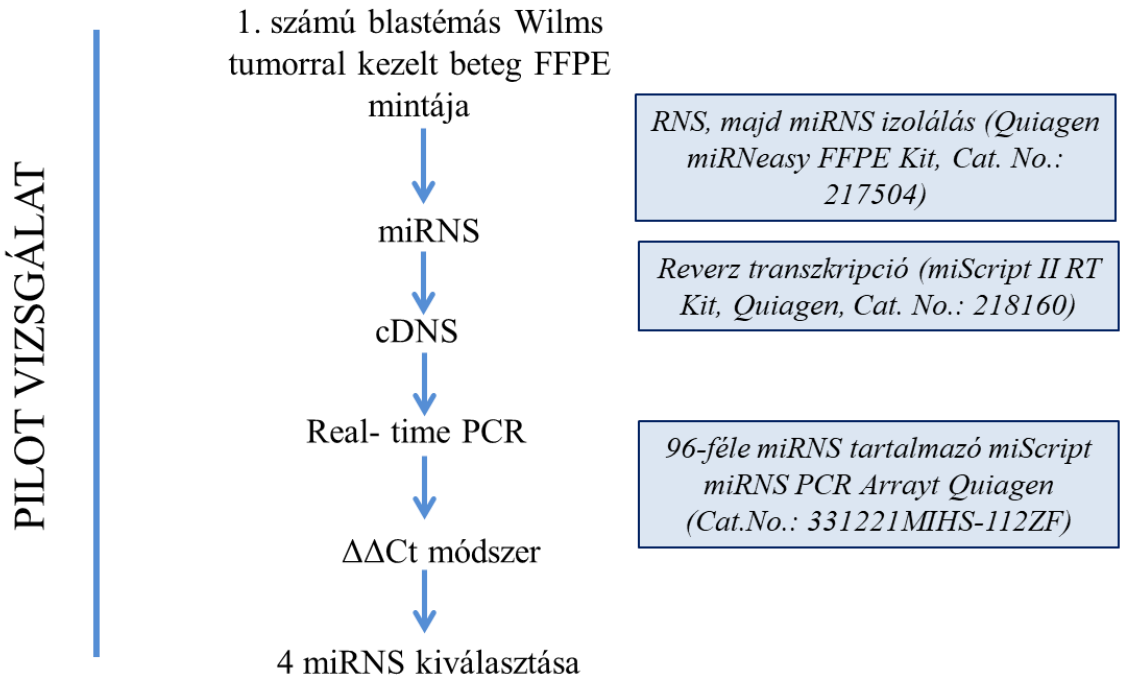

15. ábra. A Pilot vizsgálat lépései (1. Beteg).

A pilot vizsgálat egyes lépéseit a **15. ábra** foglalja össze. A módszereket és a Kit-ek neveit is feltüntettem.

3.2.4 Kvalitatív RT-PCR a négy kiválasztott primerrel

A kiválasztott négy mikroRNS-t (miR-34c-5p, a miR-184, a miR-194-5p és a miR-203a) vizsgáltuk a nyolc blastémás Wilms tumoros betegben.

Quiagen miScript Primer Assay-ket használtuk (Cat. No.: MS000033705, MS00003640, MS00006727, MS00003766, MS00033705) minden egyes választott mikroRNS-hez és a SNORD61-hez, mint kontrollhoz. A technikai triplikátumok medián Ct értékeit használtunk. Egyebekben a mikroRNS expresszió változását a korábban leírtaknak megfelelően vizsgáltuk.

Etikai engedély száma: SE RKEB: 27/2020.

4 EREDMÉNYEK

4.1 Hydronephrosis és VEGF

A vizsgált 14 hydronephrosissal kezelt betegből 4 csecsemőnél már prenatális diagnózis született, 5 esetben hasi fájdalom, 3 esetben visszatérő húgyúti infekciók és 2 újszülöttnél a rutin jellegű szűrő hasi ultrahangvizsgálat során került felismerésre a kongenitális húgyúti obstrukció.

11 esetben pyeloureteralis junctio szűkülete miatt, egy esetben vesicoureteralis obstrukció, egy esetben hátsó urethrabillentyű és egy esetben vesicoureteralis reflux miatt történt műtéti beavatkozás. A diagnózis és a műtéti beavatkozás időpontja változó volt. A hydronephrosis foka mindegyik esetben grade IV-V[1] volt.

A betegek klinikai adatait a **4. táblázat**ban tüntettem fel.

4. táblázat. A betegek klinikai adatai

Obstrukció típusa	Pyeloureteralis obstrukció	Vesicoureteralis obstrukció	Hátsó urethrabillentyű	Vesico-ureteralis reflux
Betegek száma	11	1	1	1
Életkor a műtétkor	Átlagosan 56.4 hónap (±51.4 SD)	6 hónap	12 hónap	60 hónap
Hydronephrosis foka	Grade IV-V	Grade IV-V	Grade IV-V	Grade V
Sebészi kezelés	Anderson-Heynes-féle pyelonplasztika	Ureter neoimplantáció	Vesicostomia és ureter neoimplantáció	Jobb oldali nephrectomia
Szövettani minta	Pyeloureteralis átmenet	Ureter	Ureter	Ureter
VEGF expresszió	Nincs festődés, negatív	Nincs festődés, negatív	Nincs festődés, negatív	Nincs festődés, negatív

[1] Megfelel a korábban ismertetett Society of Fetal Urology (SFU) besorolás alapján grade III-IV-nek.

VEGF expresszió egyik beteg mintájából sem volt kimutatható.

A következő fénymikroszkópos ábrákon az immunhisztokémiai vizsgálat eredményei kerülnek ismertetésre.

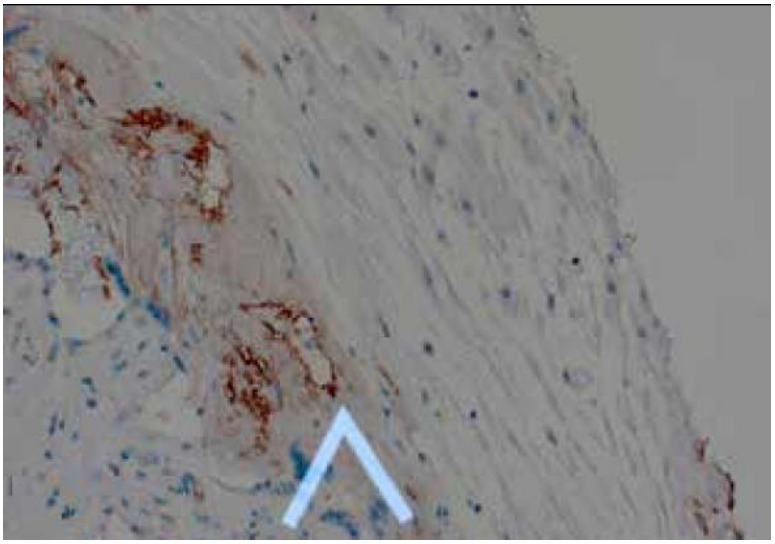

16. ábra. Pozitív VEGF expresszió a placentában.

A **16. ábra** mutatja be, hogy a teszt szövetben (placenta) láthatóak az endothel sejtek citoplazmájában a barnássárga granulumok (pozitív VEGF expresszió, nyíllal jelölve).

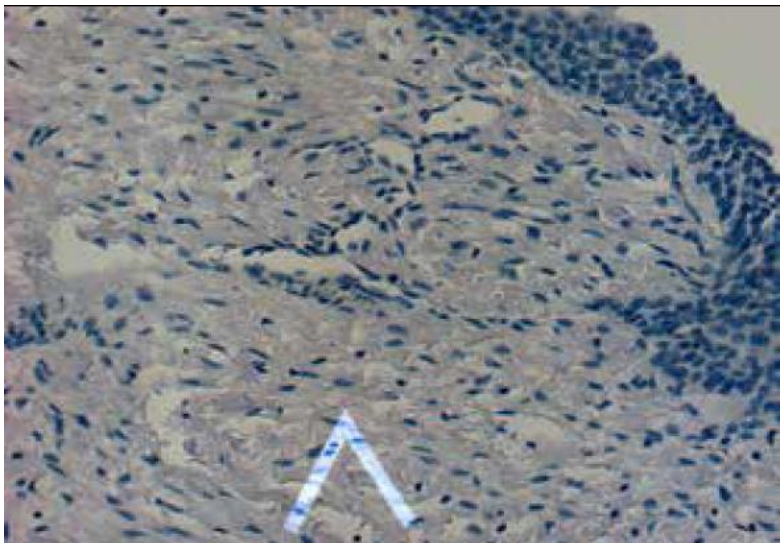

17. ábra. Az pyeloureteralis átmenetben VEGF expresszió nem látható.

A **17. ábra** egy hydronephrosisos, ötéves kisfiú szövettani mintája, melyben az pyeloureteralis junctio mucosalis felszínén nem látható VEGF kifejeződés.

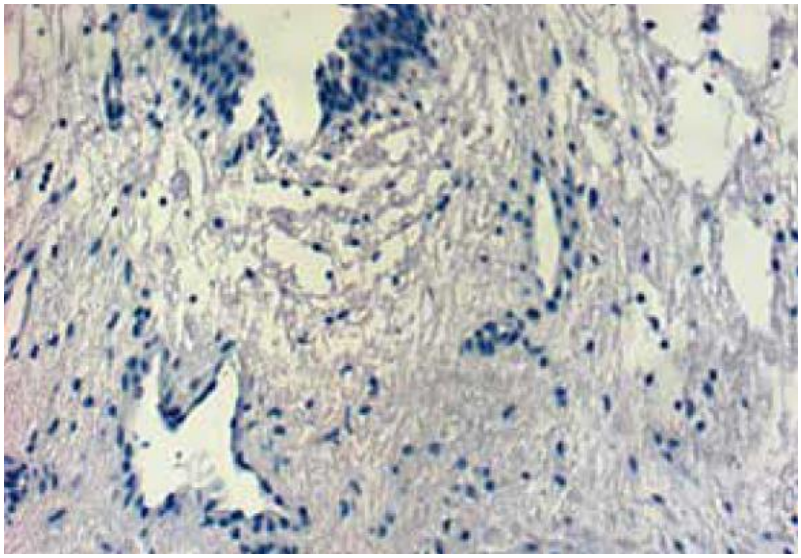

18. ábra. A kontroll csoportban festődés (VEGF expresszió) nem látható.

A **18. ábra** mutatja, hogy a kontroll csoportban (magzatok, húgyúti tágulat nélkül) a magzati pyeloureteralis szövet subserosa rétegében nincsen festődés, nem látható a cytoplasmában barnássárga granulum, nincsen VEGF expresszió.

4.2 Wilms tumor és mikroRNS

Minden mintából megfelelő mennyiségű mikroRNS- t sikerült kivonni.

Az **5. táblázatban** a nyolc blastémás Wilms tumoros beteg tumoros, illetve tumormentes (kontroll) FFPE szövettani mintájából izolált mikroRNS koncentráció értékek vannak feltüntetve.

5. táblázat. A vizsgálatba bevont tumoros és kontroll szövettani minták mikroRNS koncentrációi

Betegek	Életkor	Nem	Műtét időpontja	A tumor mikroRNS koncentrációja (ng/µl)	A kontroll mikroRNS koncentrációja (ng/µl)
1.	3 év	Lány	2012.01.	>75	>75
2.	2 év	Fiú	2012.02.	>75	>75
3.	1 év	Fiú	2013.05.	>75	>75
4.	3 év	Lány	2014.06.	>75	>75
5.	5 év	Lány	2014.07.	>75	>75
6.	2 év	Fiú	2014.10.	48,4	70,1
7.	8 év	Fiú	2013.12.	>75	28,8
8.	1 év	Lány	2015.12.	>75	>75

A blastémás Wilms tumorok mikroRNS profiljának meghatározása.

4.2.1 Pilot vizsgálat

Az 1. Betegben 4 prekurzor és 80 érett mikroRNS expresszióját vizsgáltuk PCR Array-jel ugyanazon minta tumormentes régiójához képest a tumoros szövetben ΔΔCt módszerrel.

A ***Ct érték*** azt jelenti, hogy hány ciklus után éri el a fluoreszcens jel a háttérzajt meghaladó intenzitást. A ***ΔCt*** értéket külön számoltuk ki a tumoros és az egészséges

szövetben (az adott mikroRNS-re jellemző Ct értékből kivontuk a kontrollgén (vizsgálatunkban a SNORD1) Ct értékét).
A ***ΔΔCt*** számítása során a tumoros minta számított ΔCt értékéből kivontuk az egészséges szövet ΔCt értékét. Ha ez pozitív lett, akkor a tumorban az adott mikroRNS alulexpresszált, ha pedig negatív, akkor felülexpresszált az egészséges szövethez képest.

Az 1. számú blastémás Wilms tumoros beteg tumoros és egészséges (tumormentes) FFPE mintájából végzett pilot vizsgálat eredményei, a Ct, ΔCt és ΔΔCt értékek szerepelnek a **FÜGGELÉK** című fejezetben, a **8. táblázat**ban. (A kontroll mikroRNS-ek esetén ΔCt és ΔΔCt értéket nem számoltunk, ezért nem tüntettem fel.)

A ΔΔCt értékekből $2^{-\Delta\Delta Ct}$ számítással kaptuk a relatív génexpresszióváltozás értékeit („fold change”).

Az expresszió-változások láthatóak a következő oldalon lévő **6. táblázat**ban.
A **6. táblázat**ban látható, hogy a lilával jelölt mikroRNSek közül a miR-93-5p-t és miR-96-5p-t a kontroll szövetben nem tudtunk detektálni.
A miR-26 overexpressziója olyan valószerűtlenül nagymértékű volt, hogy artefactumnak gondoltuk (az irodalom alapján inkább alulexpresszált [210]).
A miR-184 és a miR-203a alulexpresszáltsága új eredménynek tűnik.
A miR-34c-5p-nek kifejezett és szokatlan overexpresszióját észleltük.
A miR-194-5p alulreguláltságát – mely az irodalomból jól ismert- észleltük.
Bővebben lásd a **MEGBESZÉLÉS** című fejezetben.

6. táblázat. A tumoros szövet mikroRNS expresszió változása („fold change”) a tumormentes régióhoz képest az 1. Beteg mintájából, PCR array-t követően.

mikroRNS	Expresszió változás	mikroRNS	Expresszió változás	mikroRNS	Expresszió változás
Let-7a-5p	-1.62	*miR-182-5p*	11.96	*miR-29b-3p*	-5.78
Let-7b-5p	-2.85	*miR-183-5p*	7.36	*miR-30c-5p*	-3.97
Let-7c	-2.68	*miR-184*	-78.79	*miR-31-5p*	-1.47
Let-7f-5p	1.16	*miR-194-5p*	-59.30	*miR-3163*	-1.07
miR-100-5p	1.40	*miR-195-5p*	-1.42	*miR-32-5p*	-1.04
miR-101-3p	-1.60	*miR-196a-5p*	4.53	*miR-330-3p*	1.09
miR-106b-5p	3.05	*miR-19b-3p*	2.13	*miR-331-3p*	1.24
miR-125a-5p	-1.27	*miR-200b-3p*	-12.55	*miR-34a-5p*	5.21
miR-125b-5p	-2.04	*miR-200c-3p*	-24.59	*miR-34b-3p*	-5.90
miR-126-3p	-31.34	*miR-203a*	-10.85	*miR-34c-5p*	2957.17
miR-126-5p	-2.46	*miR-205-5p*	-1.48	*miR-361-5p*	1.53
miR-128	3.66	*miR-20a-5p*	2.99	*miR-365a-3p*	-2.31
miR-133a	-2.06	*miR-20b-5p*	1.96	*miR-3662*	1.71
miR-135a-5p	2.45	*miR-21-5p*	1.71	*miR-3666*	-1.49
miR-135b-5p	15.03	*miR-218-5p*	1.42	*miR-374b-5p*	1.11
miR-141-3p	-25.99	*miR-22-3p*	-3.73	*miR-375*	-2.30
miR-143-3p	-2.57	*miR-221-3p*	-1.91	*miR-425-5p*	1.39
miR-145-5p	-3.41	*miR-222-3p*	-2.23	*miR-449a*	2.71
miR-146a-5p	-1.01	*miR-223-3p*	1.21	*miR-455-5p*	-3.68
miR-146b-5p	3.76	*miR-224-5p*	1.51	*miR-494*	-1.39
miR-148a-3p	-1.45	*miR-23b-3p*	-1.46	*miR-616-3p*	1.27
miR-15a-5p	-1.27	*miR-24-3p*	-1.17	*miR-7-5p*	1.65
miR-15b-5p	1.68	*miR-25-3p*	3.76	*miR-9-3p*	-2.95
miR-16-5p	-1.06	*miR-26a-5p*	316095.29	*miR-92a-3p*	1.21
miR-17-5p	3.29	*miR-26b-5p*	-1.06	*miR-93-5p*	-
miR-17-3p	4.29	*miR-27a-3p*	-1.99	*miR-96-5p*	-
miR-181a-5p	4.86	*miR-27b-3p*	-1.77	*miR-99a-5p*	-2.85
miR-181b-5p	4.17	*miR-296-5p*	4.38	*miR-99b-5p*	-1.07

4.2.2 Kvantitatív RT-PCR a négy kiválasztott primerrel

A blastémás Wilms tumorok mikroRNS profilja és a klinikai lefolyás össszefüggésének vizsgálata.

A mikroRNS profil ismeretének klinikai jelentősége és következtetés a tumor kemoterápiára adott válaszára.

A **7. táblázat** a nyolc betegben mutatja a kiválasztott négy mikroRNS expresszió változást a tumoros szövetben a tumormentes szövetrészlethez képest.

Az expresszióváltozások minden esetben a ΔΔCt értékek átlagából lettek számolva. A ΔΔCt értékekből $2^{-\Delta\Delta Ct}$ számítással kaptuk a relatív génexpresszióváltozás értékeit („fold change"). Pl. az 1. Betegnél a -78 azt jelenti, hogy a tumoros szövetben 78-ad annyi a miR-184 expressziója a tumormentes régióhoz viszonyítva.

Mivel a 7. Beteg nem részesült preoperatív kemoterápiás kezelésben, a ΔΔCt értékekből átlagot számoltunk a 7. Beteg értékeinek kihagyásával is a könnyebb összehasonlíthatóság érdekében. Külön átlagot számoltunk azoknál a betegeknél, akik preoperatív kemoterápiás kezelésben részesültek.

7. táblázat. mikroRNS expresszió változása („fold change") tumoros szövetben a tumormentes régióhoz képest a vizsgálat nyolc betegben.

	miR-184	miR-203a	miR-34c-5p	miR-194-5p
1. Beteg	-78.79	-10.85	2957.17	-59.30
2. Beteg	-97.01	-79.89	-1.24	-10.93
3. Beteg	-95.67	-12.47	-1.64	-25.63
4. Beteg	-81.01	-17.39	14.12	-21.71
5. Beteg	-5.90	-2.87	1.09	-2.53
6. Beteg	-28.05	-9.99	2.43	-76.11
7. Beteg	-200.85	-97.01	-2.13	-35.26
8. Beteg	-154.34	-148.06	-23.92	-398.93
Összes eset átlaga	-64.61	-22.96	2.39	-31.53
Preoperatív kemoterápiában részesült betegek átlaga	-54.95	-18.69	3.02	-31.03

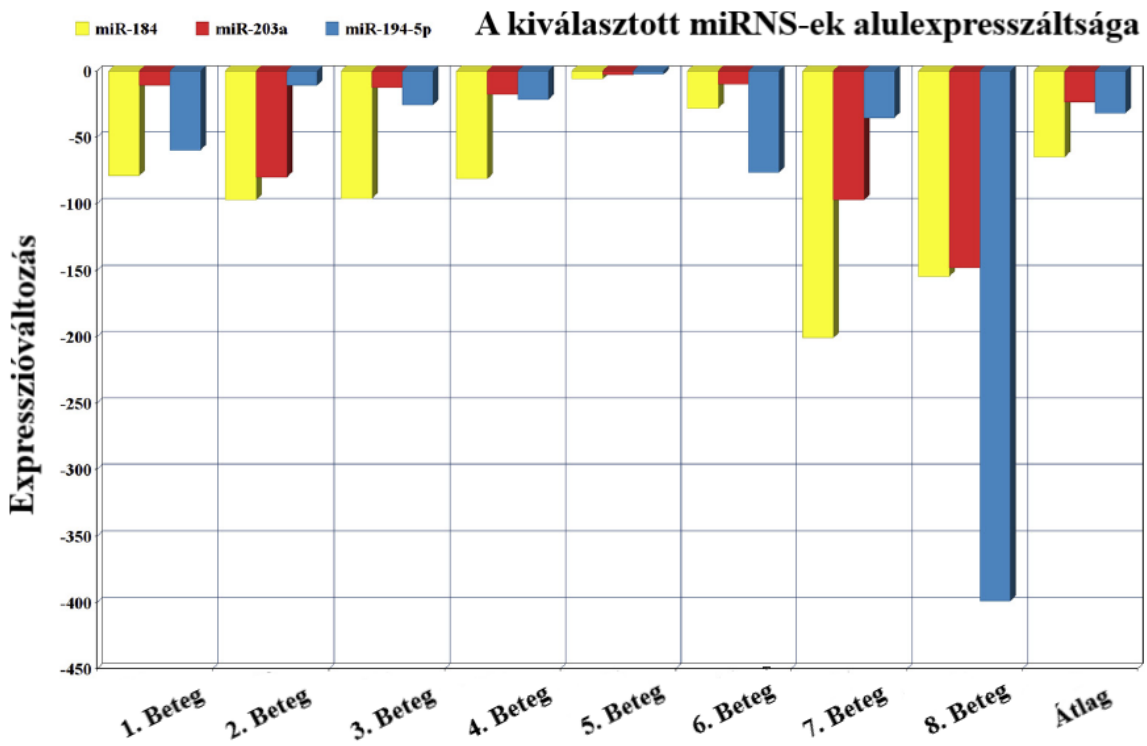

19. ábra. A kiválasztott mikroRNS-ek (miR-184, miR-203, miR-194-5p) alulexpresszáltsága nyolc vizsgált esetünkben.

A **19. ábra** a három következetes — egyértelmű, egyirányú — változást mutató mikroRNS alulexpresszáltságát mutatja be.

Az 1-3. Beteg és az 5-8. Beteg remisszióban maradt, míg a 4. Beteg relabált. Az 5. Betegnek szokatlan megjelenésű, immunhisztokémiai módszerrel azonosított kortizol-termelő tumora igazolódott.

Az 1-6. Beteg preoperatív kemoterápiát követően különböző mértékű regressziót mutatott, míg a 7. Beteg nem részesült preoperatív kemoterápiában, mivel a kezdeti diagnózis helytelennek (vesesejtes veserák) bizonyult.

A 8. Beteg egyáltalán nem reagált a kemoterápiára.

5 MEGBESZÉLÉS

Tudományos munkám részeként két betegség, a hydronephrosis és a Wilms tumor patogenezisének jobb megismerését tűztem ki célul.

5.1 Hydronephrosis és VEGF

Emberben is fokozódik a VEGF termelődése obstruktív uropathiában?

A vesék és a húgyutak rendellenességei az esetek nagy részében már prenatálisan, a második, vagy harmadik trimeszterben felismerhetőek. A *prenatálisan felismert hydronephrosis* súlyos eseteiben számos módszer (ultrahangvizsgálat, magzati szérum, vizelet és magzatvízből mérhető biomarkerek) létezik a magzat veseműködésének felmérésére, de egyik sem alkalmazható egyedül megbízhatóan. Egyes szerzők ezek kombinált vizsgálatát javasolják annak megítélésében, hogy szükség van-e prenatális intervenció végzésére, pl. kétoldali súlyos hydronephrosis, LUTO esetén vesicoamnialis shunt behelyezésére. Az intervenció megoldást jelent az oligohydramnion, illetve a tüdőhypoplasia ellen, valamint megelőzheti a későbbi veseműködés romlását. Azonban a 2013-ban Lancet-ben publikált PLUTO study (Percutaneous shunting in Lower Urinary Tract Obstruction) eredménye sem erősíti meg a vesicoamnialis shuntbehelyezés nyomán a hosszútávú jó vesefunkcióval történő túlélést.

A fejlődésben lévő vesében a vese válasza a húgyúti obstrukcióra összetett. Interstíciális gyulladás, tubuláris apoptosis és interstíciális fibrosis, nephronvesztés alakul ki [211, 212]. A jelentős obstrukció vese hypodysplasiához vezet: csökken a normál parenchyma, a glomerulusok száma, a glomerulusok és tububusok cystákká alakulása kezdődik a nephron teljes hosszában, a gyűjtőcsatornácskák is átalakulnak, a vese interstíciuma pedig expandál, fibrotizál [213].

A sejtszintű és molekuláris történésekben az interstíciális sejteknek, illetve a lokálisan és szisztémásan termelődő jelátviteli útvonalban résztvevő molekuláknak, citokineknek van szerepe (TGFβ1, angiotenzin II, NFκβ- Nukleáris Faktor κβ és TNFα). A citokinek a sejtproliferáció, sejthalál, differenciáció, az érett vese működésében vesznek részt, valamint az obstruktív uropathiák patogenezisében is [211].

Az ureterben az akutan fellépő obstrukció hatására, a vese hemodynamikai válasza, hogy azonnal ***megnő a nyomás***, nő a veseerek vascularis rezisztenciája. A folyamatot a renin-angiotenzin-aldoszteron rendszer szabályozza [214]. A válasz nem teljesen ismert, de

állatmodellekben vasoaktív mediátorok, mint angotenzin, endothelin, thromboxan szerepét leírták [215-217]. Ezt követően egy ***interstíciális gyulladásos állapot*** alakul ki makrofágok infiltrációjával, tubulusok dilatációjával [214]. A makrofágok működését számos citokin serkenti, valamint vannak olyanok is melyek gátolják, A makrofág is termel citokineket és növekedési faktorokat (pl. TGFβ1, TNFα, PDGF- platelet-derived growth factor) [211]. Az epithelialis sejtek mechanikai megnyúlása stimulálja a TGFβ1 és TNFα indukált apoptózist a tubulus sejtekben [218]. A ***tubuláris apoptózist*** számos molekula gátolja így az iNOS (indukálható nitrogén-monoxid szintáz), az EGF (epidermal growth factor) és az IGF-1 (insulin-like growth factor) [211]. Az ***interstíciális fibrosis*** kialakulása úgy zajlik, hogy a vese tubulussejtjei az epithelio-mesenchymalis transzformáció során fibroblasttá alakulnak [219]. Az TGFβ1-nek központi szerepe van ezekben a folyamatokban. A TGFβ1-t az angiotenzin II is stimulálja [220].

A diagnosztikus és terápiás felhasználhatóság szempontjából jobbak az olyan ***biomarkerek***, melyek gyakorlati haszna nagyobb a betegség előrejelzésében, esetleg terápiás célpont lehet.

Optimális esetben a biomarker információt ad a vese károsodás mértékéről.
Postnatálisan a pyeloureteralis junctio szűkülete során a vizeletből mért TGFβ1, EGF, endothelin-1, MCP-1 (monocyte-chemotactic peptide-1) és különböző tubuláris proteinek a legjobban ismert markerek [220]. Egyes szerzők a vizeletből meghatározható TGFβ1-t pyelonplasztikát követően hosszú távú követésre javasolják [221].

A ***VEGF szerepéről*** egyre több ismeretünk van.
A VEGF az endothelsejt proliferáció szabályozásában, a vasculogenesisben, angiogenesisben, a vascularis permeabilitásban és a glomerulus normális fejlődésében is kulcsszerepet játszik [222, 223].
A VEGF expressziója szorosan szabályozott. Sokféle sejttípus termeli, termelését indukálja a *hypoxia* [224]. Normál körülmények között mediálja az angiogenesist (embrionális fejlődés során új erek fejlődése) és a neoangiogenesist (mely sérülést, fizikai terhelést követően jelenti az új erek képződését), így elősegíti a kollaterális keringés kialakulását a hypoxiás területeken. Hypoxia esetén a sejtek hypoxia- indukáló faktort (HIF) termelnek, mely egy transzkripciós faktor. A HIF stimulálja VEGF-A felszabadulását, mely az endothelialis sejtek VEGF receptorához kötődik, triggereli a tirozin-kináz útvonalat, mely végső soron angiogenesishez vezet.

A VEGF amellett, hogy egy nagyon potens angiogén faktor, multifunkciós *citokin* is. Az egészséges emberi szövetekben is megtalálható, mint a szívben, tüdőben, vesében, húgyhólyagban. Ilyen esetekben alacsony a szintje, éppen elég, hogy fenn tudja tartani a normális vérér denzitást és alapvető áteresztőképességet, hogy elősegítse a tápanyagok transzportját.

A VEGF-t tumorsejtek, például húgyhólyag tumor sejtjei is szekretálják.

A tüdőben és az erekben a nyúlás stimulust jelent különböző molekulák, így a kollagén-1α, a lizil-oxidáz és a VEGF-A termelésére. A nyúlás a sejtfunkciók változásához, valamint surfactant termelés növekedéséhez is vezet [225].

Számos vesebetegség kialakulásában írták le a VEGF szerepét.

A VEGF-A megnövekedett expressziója vesében glomeruláris hypertrófiához vezet, mely proteinuriával is járhat [226].

Az emberi vesében a VEGF termelés a podocytákban és a proximális és disztális tubulusokban zajlik. A VEGFR1 (Flt-1) és VEGFR2 (Flk-1) a glomeruláris endothelsejtekben és a pre - és postglomeruláris erekben expresszálódik.

Polycystás vesebetegségekben is igazolták a VEGF szerepét. Ugyanis az angiogenesis fontos szerepet játszik a cysták kialakulásában és a cystát körülvevő veseparenchyma strukturális változásaiban, mely végül végstádiumú veseelégtelenség kialakulásához vezethet. A PKD1 és PKD2 gén szintén expresszálódik a simaizomsejtekben és az érendothel sejtekben. Hatásaikat a VEGF-a potencírozza, fontos szerepet töltve be ezzel a migrációban, permeabilitásban, erek dilatációjában. A VEGF immunhisztokémiai módszerekkel a cysták falában is kimutatható. A cysták mérete korrelál a VEGF szinttel. A betegség korai fázisában a cysták kialakulásának idején magas VEGF koncentráció mérhető, majd később, amikor a veseerek végső károsodása is bekövetkezik, a VEGF alacsony [156].

Állatkísérletekben, egérben a VEGF glomerulus- szelektív delációja, vagy VEGF overexpresszója vesebetegséghez vezet. Urogenitális obstrukciókban az endogén veseeredetű VEGF szint magas. Patkányban az urethra gyógyulásakor is magasabb VEGF szintek mérhetőek [163, 227].

Az eddigiek alapján tehát a keringő, szolubilis VEGF mérhető parenchymás vesebetegségekben a vérben és a vizeletben, melynek terápiás jelentősége lehet.

Több tanulmány is szól arról, hogy emberekben a vizeletben mért citokinszintek jól korrelálnak a veseparenchyma szintekkel (ez alapján feltételezhető a renalis eredet) [228].

Vizsgálatunk tudomásunk szerint az első emberi húgyúti eredetű szövettani mintákon végzett vizsgálat, mely során VEGF jelenlétének immunhisztokémiai módszerrel történő kimutatása volt a cél.

Vizsgálatunk alapfeltevését, hogy a fokozott VEGF expressziót a megnyúlás, mechanikai stressz, így a hydronephrosis is kiválthatja, a vizsgált 14 hydronephrosissal kezelt csecsemő- és kisded szövettani mintájában kimutatni nem sikerült.

Ennek oka lehet többek között a kis esetszám.

Elképzelhető egyéb magyarázat is a háttérben. Irodalmi adatok alapján akut veseelégtelenségben magasabb VEGF szintek mérhetőek [229]. Krónikus veseelégtelenségben (macskákban) a fibrózis által károsodott struktúrájú peritubuláris kapillárisok miatt kialakuló hypoxia tubuláris sejthalálhoz, dysfunkcióhoz vezet. Végstádiumú veseelégtelenségben a VEGF szintje csökkent. Hogy ez protektív mechanizmus, vagy a VEGF is proinflammatórikus citokin-e, tisztázatlan. A prognózis előrejelzésére és a terápia nyomonkövetésére javasolják a VEGF vizeletből való mérését [230]. A krónikus obstrukció (krónikus megnyúlás, a krónikus mechanikus stressz) nyomán a VEGF fokozott kifejeződése is eltűnik. Ezt a jelenséget Medsen és munkatársai megfigyelték kísérletes állatmodellben is, ahol az akutan előidézett pyeloureteralis obstrukció során a szérumban és a vizeletben mért IL-1β, IL-6, TNF-α és IL-10 szignifikáns eltérést mutattak ez egészséges kontrollokhoz képest, míg a krónikus obstrukció alkalmával már csak a vizelet Il-6 koncentrációjában észleltek eltérést [220].

Kevésbé valószínű elképzelés, hogy a háttérben az állatmodellek és emberi szervezet működése közötti különbség okozhatta volna, hogy VEGF kifejeződést nem észleltünk.

Habár a klinikumban a koraszülöttek retinopathiájának (ROP- Retinopathy of prematurity) kezelésében és egyes gyermekkori tumorokban (pl. hepatocelluláris carcinoma) már elterjedten alkalmazott az anti-VEGF antitest: a bevacizumab, ranibizumab [231, 232], a VEGF, mint biomarker a saját vizsgálataim szerint a hydronephrosis esetén kérdéses, az átnézett irodalmi adatokban sem találtam összefüggést bizonyító közleményt.

5.2 Wilms tumor és mikroRNS

Az FFPE mintákat lehet-e használni mikroRNS forrásként?

Egy közelmúltban végzett nagy esetszámú tanulmány jobban megvilágította a Wilms tumor kialakulásának genetikai hétterét. Eredményeik alapján azt a következtetést vonták le, hogy a diverz szomatikus és csírasejtes mutációk többé-kevésbé „downstream" deregulációs mintázat kialakulásához vezetnek (beleértve a mikroRNS mintázatot is) a korai veseprogenitor sejtekben [233]. Wilms tumorokban bizonyos mikroRNS családok alulexpresszáltsága közös tulajdonság (pl let-7 [234]), az egyéni mikroRNS profil meghatározására régóta történnek próbálkozások [194, 235].

A frissen fagyasztott minták mellett irodalmi adatok állnak rendelkezésünkre arról, hogy a perifériás vérminta is megbízható mikroRNS forrás. Perifériás vérminta levételére leginkább újonnan diagnosztizált betegeknél van lehetőség [236]. Ezzel ellentétben, FFPE minták alkalmazásával lehetővé válhat régebbi minták vizsgálata is. Tudomásunk szerint, Wilms tumor tekintetében a mienk az első ezzel kapcsolatos publikáció.

Sebészeti beavatkozás során a leggyakoribb, hogy az eltávolított szövettani minta formalin-fixálására, paraffinba ágyazására kerül sor.

Az ***FFPE*** mintákból történő mikroRNS kivonásáról módszertani tanulmányok rendelkezésünkre állnak. A szövettani minták fixálásakor, és beágyazásakor, - melynek célja a klinikai minta megőrzése-, a RNS-ek fragmentálódnak, kémiailag módosulnak, a formalinban kémiai keresztkötések alakulnak ki. A mikroRNS rövid hossza és magas stabilitása miatt a degradációnak jobban ellenáll, mindez lehetővé teszi azt, hogy 7-10 éves FFPE mintákból elegendően hatásosan, a frissen fagyasztott mintával összehasonlíthatóan vonjunk ki mikroRNS-t [206, 237, 238]. Mégis, ezek a módszerek nem terjedtek el, pedig a FFPE minták rendelkezésre állnak a patológiai archívumokban. Retrospektív vizsgálatokhoz, illetve utánkövetésben hasznosak lehetnek.

A blastémás Wilms tumorok mikroRNS profiljának meghatározása. Mely mikroRNS-ek alul és felülreguláltak a tumormentes szövethez képest? Jellemző-e az alulreguláltság, melyet az irodalomban is említenek?

A Wilms tumor ***mikroRNS profilja*** irodalmi adatok alapján különbözik a tumormentes, normál veseszövet mikroRNS profiljától. A miR-192, a miR-215 és a miR-194 a Wilms tumor minden altípusában downreguláltnak bizonyult. Emellett a Wilms

tumor egyes altípusai is különböznek a mikroRNS-ek expresszáltságában. Az SIOP WT 2001 protokoll alapján alkalmazott preoperatív kemoterápia nem minden Wilms tumoros betegben egyformán hatásos. A blastémás típusú Wilms tumor kevésbé kemoszenzitív. A kezelés előtti biopsziás minta mikroRNS profiljának meghatározása prediktív lehet a terápiás válasz szempontjából. A miR-193a-5p, a miR-27a downreguláltságát és miR-483-5p, a miR-628-5p, a miR-590-5p, miR-302a és a miR-367 upreguláltságát észlelték a magas rizikójú blastémás Wilms tumorokban is, hasonlóan egyéb kemoterápiára rezisztens tumorokhoz [239]. Egy 2016-os tanulmányban a miR-183, miR-301a/b és miR- 335 szignifikáns upregulációt mutatott a blastémás altípusban, míg a regresszív altípusban a miR-181b, a miR-223 és a miR-630 fokozott kifejeződését észlelték. A deregulált mikroRNS-ek száma háromszor akkora volt a regresszív tumoroknál, mint a blastémás tumoroknál [194].

Volt az általunk a PCR Array során vizsgált mikroRNS-ek között olyan, amely az irodalomban eddig alig volt említve, de említésre méltó expresszióváltozást mutatott a pilot kísérletben. Ilyen mikroRNS a ***miR-184***, ami vizsgálatunkban erősen alulregulált volt, míg az irodalomban eddig változást nem írtak le [235], vagy enyhe alulexpresszáltságot, főként blastémás tumorokban [194].

A ***miR-203***a downregulációja is új megfigyelésnek tűnt, ugyanis a korábbi tanulmányokban inkább enyhén elevált Wilms tumorban. Blastémás Wilms tumorokban a miR-203a-t még tudomásunk szerint nem vizsgálták [235].

A ***miR-34c-5***p extrém upregulációja szintén figyelemfelkeltő volt.

Az előbb említett három mikroRNS-t választottuk (***miR-184, miR-203***a, ***miR-34c-5***p), valamint a **miR-194-5p**-t további vizsgálatainkhoz. Ez utóbbit azért, mert ez ismerten az egyik leginkább downregulált mikroRNS blastémás és egyéb Wilms tumorokban, így pozitív kontrollként szolgálhat ahhoz is, hogy összevethessük FFPE mintáinkból izolált mikroRNS expressziót az irodalmi adatokkal [194, 235].

Ahogy a **7. táblázat**ban bemutatásra került, a ***miR-34c-5p*** nem mutatott egyértemű egyirányú expresszióváltozást a nyolc betegnél, ezért következtetést levonni nehéz, a továbbiakban nem is vizsgáltuk. (Az 1. Betegnél észlelt valószínűtlenül nagy upreguláció artefaktumnak tűnik.)

A ***miR-203a és a miR-184*** mind a nyolc mintában downregulációt mutatott, mely megerősíti a kezdeti eredményeket.

A ***miR-184*** expressziója a pilot kísérlethez viszonyítva a hat mintában (2-4 és 6-8 Beteg) hasonló, vagy magasabb expresszióváltozást észleltünk, míg egy mintában (5. Beteg) szintén alulexpresszáltság volt jellemző, de alacsonyabb amplitúdóval. Ez megközelítette a Ludwig és munkatársai által (2016) blastémás Wilms tumorok esetében talált értéket (-4.00) [194]. Mivel a szerzők nem nyilatkoztak a mintáik közötti varianciákról, egymintás t-próbát alkalmaztunk, hogy összehasonlítsuk a mintáinkban kapott expresszióváltozásokat a -4.00-val (logaritmikus transzformációt követően). A különbség szignifikánsnak bizonyult (p=0.0002). Irodalmi adatok alapján a miR-184 tumorszuppresszor nasopharyngeális carcinomában [240] és kissejtes tüdőtumorban is [241]. Eredményeink alapján tumorszuppresszornak tűnik blastémás Wilms tumorban is, akkor is, ha figyelembe vesszük a kis esetszámot.

A ***miR-203a*** downregulációja is érdekes kérdéseket vet fel. Egy in silico hálózati analízis során felvetették, hogy az E2F3 transzkripciós faktor a miR-203a célpontja lehet. A miR-203a tumorszuppresszor szerepét erősítették meg a gyomor tumor esetében [242], valamint nasopharyngeális carcinomában [243]. Az E2F3 túlzott expresszióját Wilms tumorban is felvetette néhány szerző [195, 196], mi vetettük fel elsőként, hogy ennek hátterében a miR-203a elvesztése állhat. A let-7, mely a mikroRNS prekurzor családjába tartozik és szerepet játszik a Wilms tumorok kialakulásában [233, 234], szintén az E2F3 transzkripciós faktor kontrollja alatt lehet [244].

A blastémás Wilms tumorok mikroRNS profilja mutat-e összefüggést a klinikai lefolyással?

Milyen klinikai jelentősége lehet a mikroRNS profil ismeretének? Blastémás Wilms tumorok mikroRNS profiljából lehet-e következtetni a tumor kemoterápiára adott válaszra? Megváltoztatja-e a kemoterápia a blastémás Wilms tumorok mikroRNS profilját?

A tumorok kemoterápiára való rezisztenciája lehet intrinsic, veleszületett (mely már a kezelés előtt jellemző), vagy szerzett. Egyre több evidencia áll rendelkezésünkre arra vonatkozóan, hogy a bizonyos mikroRNS-ek megváltozott kifejeződésének szerepe van a konvencionális kemoterápia adása nyomán észlelt rezisztenciában, ugyanis számos tumorban leírtak kemoterápia-rezisztenciáért felelős mikroRNS-eket. A miR-184 alulexpresszáltsága kissejtes tüdőtumorban összefüggésbe hozható a ciszplatin adását követően észlelt rezisztenciával [245]. Az általunk is vizsgált miR-203a egyéb emberi daganatokban, pl. nasopharyngeális carcinomában is tumorszuppresszor szerepet tölt be. A miR-203a expressziójának gátlása (pl. ZEB2) fokozta a kemorezisztenciát. A miR-203a overexpressziója nyomán fokozott érzékenységet észleltek a kemoterápiára, valamint csökkent a radiorezisztencia is az IL-8/AKT jelátviteli útvonal közreműködésével, melynek terápiás jelentősége lehet [243]. Irodalmi adatok alapján a vérben keringő mikroRNS-ek egyéb gyógyszerek iránti rezisztenciában is szerepet játszhatnak (pl. az általunk vizsgált miR194-5p terápia-rezisztens epilepsziában szignifikáns downregulációt mutatott a gyógyszerre jól reagáló, valamint az egészséges kontroll csoporthoz képest [246]).

A kemoszenzitivitást befolyásoló új biológiai ágensek feltételezéseink szerint hamarosan helyet kapnak a daganatellenes terápiában. A mikroRNS-ek két fő felhasználási iránya a mikroRNS antagonisták és a mimikrik használata. Segítségükkel helyreállíthatóak a jelátviteli útvonalak és a tumorsejtek proliferációjának gátlásával, illetve a kemoterápia iránti szenzitivitás növelésével optimalizálni és individualizálni lehet a daganatellenes terápiát [247].

Bár az esetszám nagyon alacsony ahhoz, hogy következtetést vonjunk le a kemoterápia iránti érzékenységgel kapcsolatban, érdekes felismerésnek tűnik, hogy a 7. Beteg, aki nem kapott preoperatív kemoterápiát (mert első körben vesetumorát vesesejtes veseráknak gondolták), nagyobb mértékű mikroRNS deregulációt mutatott a preoperatív

kemoterápiában részesültekkel szemben. Hasonlóan nagyobb mértékű deregulációt észleltünk a 8. Betegnél, aki egyáltalán nem reagált a kemoterápiás kezelésre (nem mutatott regressziót a sebészi eltávolítás pillanatában).

A Wilms tumoros betegek a kezelés befejezését követően is gondozást igényelnek. Monitorozni szükséges a relapszus, a másodlagos malignitás kialakulását, valamint a szervtoxicitást.

A mikroRNS profil ismerete segítséget nyújthat a korai felismeréshez, individualizált, célzott kezeléshez.

5.3 Vizsgálatunk korlátai

A tizennégy SFU grade IV-V. hydronephrosissal kezelt csecsemő- és kisded pyeloreteralis átmenetéből és ureterrészletéből történő VEGF meghatározásnak számos korlátja van. Az állatkísérletek alapján a fokozott nyomásnak kitett húgyutakban fokozott VEGF termelődés várható, mely vizsgálatunkban nem volt igazolható. Korlátként említendő a kis esetszám. A VEGF kifejeződésének diagnosztikus és terápiás értéke a korai felismerés esetén lenne, olyankor szövettani minta általában nem áll rendelkezésre.

A blastémás Wilms tumoros betegeink vizsgálata során (a Wilms tumor 10.000 gyermekből egyet érint) is a vizsgálat limitációját képezi a kis esetszám. Összesen nyolc beteget vizsgáltunk. A betegcsoport nem volt teljesen homogén (kortizol-termelő szigetek igazolódtak az 5. Betegnél, a 7. Beteg nem részesült preoperatív kemoterápiás kezelésben). Tekintettel arra, hogy hazánkban a diagnosztika és a kezelés jelenleg a SIOP WT 2001 protokoll alapján történik - mely során 4-6 hét preoperatív kemoterápia után következik a regresszió megítélése és a sebészi rezekció-, a kemoterápia mikroRNS profilt módosító hatását nehéz megítélni. Az 1-1 esetben észlelt fokozott downreguláció figyelemfelkeltő, további vizsgálatok kiindulópontjául szolgálhat. Diagnosztikus értéke akkor lenne, ha a kemoterápia megkezdése előtt ismernénk a mikroRNS profilt. Jelen tanulmányban összesen 80 -féle mikroRNS-t (és négy prekurzort) vizsgáltunk, melyek szerepét prosztatarák, illetve egyéb húgy-ivarszerveket érintő tumorokban már leírták. Ezeken felül más mikroRNS-eknek is lehet szerepe.

5.4 Jövőbeli tervek

Jövőbeli terveink között szerepel a Magyar Gyermektumor Regiszterben szereplő, szintén Semmelweis Egyetem, II. Sz. Gyermekklinikán kezelt regresszív (vagyis kemoterápiára megfelelő választ mutató) Wilms tumoros gyermekek FFPE szövettani mintáinak feldolgozása, mikroRNS profiljának meghatározása. A pilot kísérlet készen van.

Az E2F3 transzkripciós faktor a sejtproliferációban, a sejtciklus szabályozásában játszik szerepet, az S fázisba lépést regulálja. Túlzott expresszióját számos emberi daganattípusban leírták, többek között Wilms tumorban is [195, 196]. Az E2F3 célgén lehet a vizsgálatunk alapján feltehetően tumorszuppresszor szerepet betöltő miR-203a számára. Feltételezésünk alapján a miR-203 elvesztése az E2F3 túlzott expressziójához, így Wilms tumor kialakulásához vezethet. A miR-203 és E2F3 expressziójának vizsgálata terveink között szerepel.

Hydronephrosissal kezelt betegeinket tekintve, terveink között szerepel nagyobb esetszámú vizsgálat végzése, a VEGF mellett esetleg egyéb citokinek meghatározása, akár perifériás vérmintából is.

6 KÖVETKEZTETÉSEK

A hydronephrosissal, valamint Wilms tumorral kezelt gyermekek vizsgálata során a következő új megállapításokat tehetjük:

1. Az irodalomból ismert állatmodelleken végzett vizsgálatokkal ellentétben, tudomásunk szerint első alkalommal emberi mintákon, 14 obstruktív uropathiás csecsemő és kisded mintáiban a fokozott VEGF aktivitást nem sikerült kimutatni. A vizsgálat limitációit is figyelembe véve, a VEGF, mint diagnosztikában és terápiában hasznos biomarker szerepe kétséges. Reményeink szerint a kis esetszámú pilot vizsgálatunk kiindulópontként szolgálhat további vizsgálatokhoz.

2. Tudomásunk szerint először állapítjuk meg, hogy hat évnél nem régebbi, blastémás Wilms tumoros gyermekekből származó FFPE mintát lehet mikroRNS nyerésre használni. Bár a feldolgozás során a kémiai változások történnek (formalinnal keresztkötés), ez a kisméretű, nem-kódoló mikroRNS-eket alig érinti. Mintáinkból megfelelő koncentrációban tudtunk mikroRNS-t izolálni. A friss fagyasztott mintából és perifériás vérből mért mikroRNS szintek meghatározása bevett gyakorlat, azonban a mintavételtől a feldolgozásig nem telhet el sok idő. A FFPE minták évekkel később is eredménnyel vizsgálhatóak, melynek klinikai jelentősége lehet.

3. FFPE minták vizsgálata alapján, a kiválasztott négy mikroRNS közül három esetben downregulációt észleltünk blastémás Wilms tumorban. Ez a miR-184 és miR-203a esetében új megállapításnak tűnik, további vizsgálatok ezt megerősíthetik.

A kis esetszámot is figyelembevéve, a miR-184 és a miR-203a tumorszuppresszor szerepe valószínűsíthető blastémás Wilms tumor esetén.

4. Bár az esetszám nagyon alacsony ahhoz, hogy következtetést vonjunk le a kemoterápia iránti érzékenységgel kapcsolatban, érdekes felismerés lehet, hogy a preoperatív kemoterápiában nem részesülőnél nagyobb mértékű a mikroRNS dereguláció, mint a preoperatív kemoterápiában részesülteknél. Hasonlóan magas expresszióváltozásokat észleltünk annál a betegnél, aki egyáltalán nem reagált a kemoterápiás kezelésre.

7 ÖSSZEFOGLALÁS

A vese- és húgyúti fejlődési rendellenességek a gyermekkori krónikus veseelégtelenség fő okai. Napjainkban nagy arányban a prenatális ultrahangvizsgálat során felismerésre kerülnek és bizonyos esetekben prenatális intervenció is történik. A magzati vesefunkció megítélésében számos biomarker segíthet, de önmagában egyik sem elég megbízható. Állatkísérletekben a hydronephrosis a tubulus epithelsejtjeinek megnyúlása mechanikai stresszt jelent, mely a renin-angiotenzin-aldoszteron rendszer aktivációján keresztül fokozott citokin elválasztáshoz, így vaszkuláris endotheliális növekedési faktor (VEGF) termeléséhez vezet. A Wilms tumor a leggyakoribb gyermekkori szolid daganat. Európában a SIOP WT 2001 protokoll szerint történik a kezelés. Az egyik leggyakoribb szövettani típus a blastémás típusú Wilms tumor rosszul reagál kemoterápiára, kedvezőtlen prognózisú. A mikroRNS-eknek szerepe lehet a Wilms tumor patogenezisében és a kemoterápiára adott választ is befolyásolhatják.

Célunk volt meghatározni, hogy a hydronephrosissal kezelt csecsemők- kisdedek szövettan mintáiban is fokozott-e a VEGF expresszió. Arra is kerestem választ, hogy a blastémás Wilms tumor eltávolítását követően a FFPE (formalinban fixált, paraffinba ágyazott) mintákat lehet-e használni mikroRNS forrásként. Célunk volt a blastémás Wilms tumorok mikroRNS profiljának meghatározása, összefüggésének vizsgálata a klinikai lefolyással.

14 hydronephrosissal kezelt kisded eltávolított ureterrészletéből végeztünk VEGF meghatározást immunhisztokémiai módszerrel. A kontroll csoport 10 középidős korban végzett művi vetélés során nyert magzat pyeloureteralis junctiojából nyert szövettani mintából állt. A 8 blastémás Wilms tumoros gyermek eltávolított daganatából és a tumormentes régióból vett FFPE mintákból mikroRNS izolálás, majd valósidejű PCR vizsgálat történt. A pilot vizsgálat során 96 mikroRNS-t vizsgáltunk, közülük négyet választottunk ki. Ezt a 4 mikroRNS-t a vizsgáltuk mind a nyolc gyermeknél.

Egyik hydronephrosissal kezelt esetben sem tudtunk VEGF expressziót igazolni, mely alapján a VEGF mint biomarker szerepe kétséges. A Wilms tumoros FFPE minták jól használhatók mikroRNS nyerésre. A miR-184 és miR-203a tumorszuppresszor szerepe valószínűsíthető. Valószínű, hogy a preoperatív kemoterápia befolyásolja a mikroRNS profilt és a kemoterápiára nem reagáló tumorok elkülöníthetőek egymástól mikroRNS profiljuk alapján.

8 SUMMARY

Congenital anomalies of the urinary tract (CAKUT) are the leading cause of chronic kidney disease in childhood. Nowdays, most cases of CAKUT are diagnosed prenatally, though prenatal intervention can occur. Several biomarkers are available for evaluating the fetal renal function, however none of them is reliable enough on its own. In animal models, the experimental urinary obstruction is associated with stretching of tubular cells and activations of the renin-angiotensine-aldosterone system. This results in the upregulation of cytokines such as vascular endothelial growth factor (VEGF). Wilms tumor is the most common abdominal malignancy in childhood. In Europe, treatment protocol is in accordance with the recommendations by the International Society of Paediatric Oncology (SIOP WT 2001). One of the most frequently seen subtype is blastemal Wilms tumor which is less responsive to chemotherapy and has unfavourable outcome. The microRNAs can have a role in the pathogenesis of the Wilms tumor and may influence its response to chemotherapy.

The aim of present study was to determine the VEGF expression in the tissues originate from hydronephrotic infants. Other goal was to evaluate the clinical usefullness of FFPE (formalin-fixed, paraffin-embedded) specimens as microRNA sources. Furthermore, I proposed to specify the microRNA profile of blastemal Wilms tumors and to find correspondance between the tumor's microRNA profile and its clinical course and the response to chemotherapy.

Tissue samples from urinary tract obstruction were collected and immunohistochemistry was performed in 14 patients. The control group consisted of ureteropelvic junction tissues from ten fetuses after midtrimester arteficial abortion. We used two FFPE samples per patient with blastemal Wilms tumor: one from the tumor tissue and one from the tumor-free region beside this. We extracted microRNAs and than real-time PCR was performed. By the pilot study, we chose 4 from 96 microRNAs.

Our study was the first evaluation of VEGF expression in hydronephrosis in humans. We could not present any VEGF expression in our samples, so the VEGF's role as biomarker is doubtful. FFPE samples from Wilms tumor are useful microRNA sources. The tumorsuppressor role of miR-184 és miR-203a is possible. We suppose that the preoperative chemotherapy affects the microRNA profile and non-responsive tumors can be distinguished by their microRNA profile.

9 IRODALOMJEGYZÉK

1. Fonyó A, Ligeti E. Az orvosi élettan tankönyve. Medicina Könyvkiadó Zrt., Budapest, 2008: 302-374.
2. Gloeckler RLA, Smith MA, Gurney JG, Linet M, Tamra T, Young JL, Bunin GR. (1999) Cancer incidence and survival among children and adolescents: United States SEER Program 1975-1995, SEER Program. Bethesda, MD, National Cancer Institute: 79.
3. Schedl A. (2007) Renal abnormalities and their developmental origin. Nat Rev Genet, 8(10): 791-802.
4. Memo L. (2010) The newborn infant with a suspected malformation syndrome. Minerva Pediatr, 62(3 Suppl 1): 197-8.
5. Tulassay T. Klinikai Gyermekgyógyászat. Medicina Könyvkiadó Zrt., Budapest, 2018: 587-630.
6. Chan JC, Williams DM, Roth KS. (2002) Kidney failure in infants and children. Pediatr Rev, 23(2): 47-60.
7. North American Pediatric Renal Translant Cooperative Study The EMMES Corporation, Rockville. NAPRTSCS (2008) Annual Report, Transplantation, Dialysis, Chronic Renal Insufficiency.
8. Barakat AJ. (2012.) Presentation of the child with renal disease and guidelines for referral to the pediatric nephrologist. Int J Pediatr.: 1-5.
9. Keller G, Zimmer G , Mall G, Ritz E, Amann K. (2003) Nephron number in patients with primary hypertension. N Engl J Med, 348(2): 101-8.
10. Zohdi V, Sutherland MR, Lim K, Gubhaju L, Zimanyi MA, Black MJ. (2012) Low Birth Weight due to Intrauterine Growth Restriction and/or Preterm Birth: Effects on Nephron Number and Long-Term Renal Health. Int J Nephrol, 2012: 136942.
11. Truong LD, Gaber L, Eknoyan G. (2011) Obstructive uropathy. Contrib Nephrol, 169: 311-26.
12. MacDonald MG Seshia MMK. Avery's Neonatology. Pathophisiology and Management of The Newborn. Wolters Cluver, Philadelphia, 2016: 712-717.
13. Raffensperger J. (2015) Max Wilms and his tumor. J Pediatr Surg, 50(2): 356-9.

14. Irtan S, Ehrlich PF, Pritchard-Jones K. (2016) Wilms tumor: "State-of-the-art" update, 2016. Semin Pediatr Surg, 25(5): 250-256.
15. Song R, Yosypiv IV. (2011) Genetics of congenital anomalies of the kidney and urinary tract. Pediatric Nephrology, 26(3): 353-364.
16. Costantini F, Kopan R. (2010) Patterning a complex organ: branching morphogenesis and nephron segmentation in kidney development. Dev Cell, 18(5): 698-712.
17. Sadler TW. Langman Orvosi Embriológia. Medicina Könyvkiadó Zrt., Budapest, 2008: 239-268.
18. Kliegman RM, Behrman RE, Jenson HB, Stanton BF. Nelson textbook of Paediatrics. 20th Edition. Elsevier, Philadelphia, 2016: 2554-2556.
19. Hatini V, Huh SO, Herzlinger D, Soares VC, Lai E. (1996) Essential role of stromal mesenchyme in kidney morphogenesis revealed by targeted disruption of Winged Helix transcription factor BF-2. Genes Dev, 10(12): 1467-78.
20. Dudley AT, Godin RE, Robertson EJ. (1999) Interaction between FGF and BMP signaling pathways regulates development of metanephric mesenchyme. Genes Dev, 13(12): 1601-13.
21. Wilson JG, Warkany J. (1948) Malformations in the genito-urinary tract induced by maternal vitamin A deficiency in the rat. Am J Anat, 83(3): 357-407.
22. Hohenstein P, Pritchard-Jones K, Charlton J. (2015) The yin and yang of kidney development and Wilms' tumors. Genes Dev, 29(5): 467-82.
23. Renal System Development. Embriology. 2019.10.26.; Available from: https://embryology.med.unsw.edu.au/embryology/index.php/Renal_System_Development#Ureteric_Bud.
24. GR Dressler. (2006) The cellular basis of kidney development. Annu Rev Cell Dev Biol, 22: 509-29.
25. Merksz M. Gyermekurológia. Semmelweis Kiadó és Multimédia Kft., Budapest, 2007: 8-19.
26. Abrahamson DR. (1987) Structure and development of the glomerular capillary wall and basement membrane. Am J Physiol, 253(5 Pt 2): F783-94.

27. Abrahamson DR, Wang R. 16 - Development of the Glomerular Capillary and Its Basement Membrane, in The Kidney, P.D. Vize, A.S. Woolf, and J.B.L. Bard, Editors. Academic Press, San Diego, 2003: 221-249.
28. William O, Michel B, Richard AP. Nephrology and Fluid/Electrolyte physiology. Neonatology questions and Controversies. Third Edition. Elsevier, Philadelphia, 2019: 139-150.
29. Sadler TW. Langman Orvosi embriológia. Medicina Könyvkiadó Zrt., Budapest, 2008.: 79-80.
30. Risau W, Sariola H, Zerwes HG, Sasse J, Ekblom P, Kemler R, Doetschman T. (1988) Vasculogenesis and angiogenesis in embryonic-stem-cell-derived embryoid bodies. Development, 102(3): 471-8.
31. Nagata M. (2018) Glomerulogenesis and the role of endothelium. Curr Opin Nephrol Hypertens, 27(3): 159-164.
32. MacDonald MG Seshia MMK. Avery's Neonatology. Pathophysiology and Management of The Newborn. Seventh Edition. Wolters Cluver, Philadelphia, 2016.: 806-837.
33. Welham SJ, Riley PR, Wade A, Hubank M, Woolf AS. (2005) Maternal diet programs embryonic kidney gene expression. Physiol Genomics, 22(1): 48-56.
34. Buckler AJ, Pelletier J, Haber DA, Glaser T, Housman DE. (1991) Isolation, characterization, and expression of the murine Wilms' tumor gene (WT1) during kidney development. Mol Cell Biol, 11(3): 1707-12.
35. Armstrong JF, Pritchard-Jones K, Bickmore WA, Hastie ND, Bard JB. (1993) The expression of the Wilms' tumour gene, WT1, in the developing mammalian embryo. Mech Dev, 40(1-2): 85-97.
36. Kreidberg JA, Sariola H, Loring JM, Maeda M, Pelletier J., Housman D, Jaenisch R. (1993) WT-1 is required for early kidney development. Cell, 74(4): 679-91.
37. Williamson KA, Van Heyningen V. (1994) Towards an understanding of Wilms' tumour. Int J Exp Pathol, 75(3): 147-55.
38. Tang MJ, Worley D, Sanicola M, Dressler GR. (1998) The RET-glial cell-derived neurotrophic factor (GDNF) pathway stimulates migration and chemoattraction of epithelial cells. J Cell Biol, 142(5): 1337-45.

39. Shakya R, Watanabe T, Costantini F. (2005) The role of GDNF/Ret signaling in ureteric bud cell fate and branching morphogenesis. Dev Cell, 8(1): 65-74.
40. Costantini F, Kopan R, Shakya R. (2006) GDNF/Ret signaling and the development of the kidney. Bioessays, 28(2): 117-27.
41. Tang MJ, Cai Y, Tsai SJ, Wang YK, Dressler GR. (2002) Ureteric bud outgrowth in response to RET activation is mediated by phosphatidylinositol 3-kinase. Dev Biol, 243(1): 128-36.
42. Skinner MA, Safford SD, Reeves JG, Jackson ME, Freemerman AJ. (2008) Renal aplasia in humans is associated with RET mutations. Am J Hum Genet, 82(2): 344-51.
43. Ruf RG, Xu PX, Silvius D, Otto EA, Beekmann F, Muerb U, Kumar S, Neuhaus TJ, Kemper MJ, Raymond RM Jr., Brophy PD, Berkman J, Gattas M, Hyland V, Ruf EM, Schwartz C, Chang EH, Smith RJ, Stratakis CA, Weil D, Petit C, Hildebrandt F. (2004) SIX1 mutations cause branchio-oto-renal syndrome by disruption of EYA1-SIX1-DNA complexes. Proc Natl Acad Sci U S A, 101(21): 8090-5.
44. Majumdar A, Vainio S, Kispert A, McMahon J, McMahon AP. (2003) Wnt11 and Ret/Gdnf pathways cooperate in regulating ureteric branching during metanephric kidney development. Development, 130(14): 3175-85.
45. Yu OH, Murawski IJ, Myburgh DB, Gupta IR. (2004) Overexpression of RET leads to vesicoureteric reflux in mice. Am J Physiol Renal Physiol, 287(6): F1123-30.
46. Schwarz RD, Stephens FD, Cussen LJ. (1981) The pathogenesis of renal dysplasia. II. The significance of lateral and medial ectopy of the ureteric orifice. Invest Urol, 19(2): 97-100.
47. Zhang M, Liu Y, Fu J, Hu Y, Sun Z. (2017) Functional analysis of RET with multiple endocrine neoplasia type 2. J Cancer Res Ther, 13(5): 823-828.
48. Batourina E, Gim S, Bello N, Shy M, Clagett-Dame M, Srinivas S, Costantini F, Mendelsohn C. (2001) Vitamin A controls epithelial/mesenchymal interactions through Ret expression. Nat Genet, 27(1): 74-8.
49. Takahashi M. (2001) The GDNF/RET signaling pathway and human diseases. Cytokine Growth Factor Rev, 12(4): 361-73.

50. Graham PC, Stewart HV, Downie I, Lindop GB. (1990) The distribution of renin-containing cells in kidneys with renal artery stenosis--an immunocytochemical study. Histopathology, 16(4): 347-55.
51. Schutz S, Le Moullec JM, Corvol P, Gasc JM. (1996) Early expression of all the components of the renin-angiotensin-system in human development. Am J Pathol, 149(6): 2067-79.
52. Mounier F Hinglais N, Sich M, Gros F, Lacoste M, Deris Y, Alhenc-Gelas F, Gubler MC. (1987) Ontogenesis of angiotensin-I converting enzyme in human kidney. Kidney Int, 32(5): 684-90.
53. William O, Michel B, Richard AP. Nephrology and fluid/electrolyte physiology. Neonatology Question and Controversies. Third Edition. Elsevier, Philadelphia, 2019: 391-409.
54. Reidy KJ, Rosenblum ND. (2009) Cell and molecular biology of kidney development. Semin Nephrol, 29(4): 321-37.
55. Miyazaki Y, Oshima K, Fogo A, Hogan BL, Ichikawa I. (2000) Bone morphogenetic protein 4 regulates the budding site and elongation of the mouse ureter. J Clin Invest, 105(7): 863-73.
56. Michos O, Panman L, Vintersten K, Beier K, Zeller R, Zuniga A. (2004) Gremlin-mediated BMP antagonism induces the epithelial-mesenchymal feedback signaling controlling metanephric kidney and limb organogenesis. Development, 131(14): 3401-10.
57. Sanyanusin P, McNoe LA, Sullivan MJ, Weaver RG, Eccles MR. (1995) Mutation of PAX2 in two siblings with renal-coloboma syndrome. Hum Mol Genet, 4(11): 2183-4.
58. Devriendt K, Matthijs G, Van Damme B, Van Caesbroeck D, Eccles M, Vanrenterghem Y, Fryns JP, Leys A. (1998) Missense mutation and hexanucleotide duplication in the PAX2 gene in two unrelated families with renal-coloboma syndrome (MIM 120330). Hum Genet, 103(2): 149-53.
59. Clarke JC, Patel SR, Raymond RM Jr., Andrew S, Robinson BG, Dressler GR, Brophy PD. (2006) Regulation of c-Ret in the developing kidney is responsive to Pax2 gene dosage. Hum Mol Genet, 15(23): 3420-8.

60. Igarashi P, Somlo S. (2002) Genetics and pathogenesis of polycystic kidney disease. J Am Soc Nephrol, 13(9): 2384-98.
61. van Otterlo LC, Wladimiroff JW, Wallenburg HC. (1977) Relationship between fetal urine production and amniotic fluid volume in normal pregnancy and pregnancy complicated by diabetes. Br J Obstet Gynaecol, 84(3): 205-9.
62. William O, Mechel B, Polin RA. Nephrology and Fluid/electrolyte physiology. Neonatology questions and Controversies. Third Edition. Elsevier, Philadelphia, 2019: 3-18.
63. Rabinowitz R, Peters MT, Vyas S, Campbell S, Nicolaides KH. (1989) Measurement of fetal urine production in normal pregnancy by real-time ultrasonography. Am J Obstet Gynecol, 161(5): 1264-6.
64. Veille JC, Hanson RA, Tatum K, Kelley K. (1993) Quantitative assessment of human fetal renal blood flow. Am J Obstet Gynecol, 169(6): 1399-402.
65. Nicolaides KH, Cheng HH, Snijders RJ, Moniz CF. (1992) Fetal urine biochemistry in the assessment of obstructive uropathy. Am J Obstet Gynecol, 166(3): 932-7.
66. Turner AJ, Brown RD, Carlstrom M, Gibson KJ, Persson AE. (2008) Mechanisms of neonatal increase in glomerular filtration rate. Am J Physiol Regul Integr Comp Physiol, 295(3): R916-21.
67. Polin RA. Nephrology and Fluid/ Electrolyte physiology. Neonatology Questions and Controversies. Second Edition. Elsevier, Philadelphia, 2012: 117-135.
68. Portal Physiology e-learning. Kidney Net Filtration Pressure. 2019.09.06.; Available from: http://physiologyplus.com/kidney-net-filtration-pressure.
69. William O Mechel B, Polin RA. Nephrology and Fluid/ Electrolyte physiology. Neonatology questions and controversies. Third Edition. Elsevier, Philadelphia, 2019.
70. Stanier MW. (1972) Development of intra-renal solute gradients in foetal and post-natal life. Pflugers Arch, 336(3): 263-70.
71. Devuyst O, Burrow CR, Smith BL, Agre P, Knepper MA, Wilson PD. (1996) Expression of aquaporins-1 and -2 during nephrogenesis and in autosomal dominant polycystic kidney disease. Am J Physiol, 271(1 Pt 2): F169-83.

72. Nicolini U, Fisk NM, Rodeck CH, Beacham J. (1992) Fetal urine biochemistry: an index of renal maturation and dysfunction. Br J Obstet Gynaecol, 99(1): 46-50.
73. Mitra SC. (1999) Effect of cocaine on fetal kidney and bladder function. J Matern Fetal Med, 8(6): 262-9.
74. Pates JA, Dashe JS. (2006) Prenatal diagnosis and management of hydronephrosis. Early Hum Dev, 82(1): 3-8.
75. Lettgen B, Meyer-Schwickerath M, Bedow W. (1994) Prenatal ultrasound diagnosis in congenital abnormalities of the kidneys and efferent urinary tract from the pediatric nephrology viewpoint. Ultraschall Med, 15(2): 65-8.
76. Richter-Rodier M, Lange AE, Hinken B, Hofmann M, Stenger RD, Hoffmann W, Fusch C, Haas JP. (2012) Ultrasound screening strategies for the diagnosis of congenital anomalies of the kidney and urinary tract. Ultraschall Med, 33(7): E333-E338.
77. Melo BF, Aguiar MB, Bouzada MC, Aguiar RL, Pereira AK, Paixao GM, Linhares MC, Valerio FC, Simoes ESAC, Oliveira EA. (2012) Early risk factors for neonatal mortality in CAKUT: analysis of 524 affected newborns. Pediatr Nephrol, 27(6): 965-72.
78. Scott JE, Renwick M. (1993) Urological anomalies in the Northern Region Fetal Abnormality Survey. Arch Dis Child, 68(1 Spec No): 22-6.
79. Garne E, Loane M, Wellesley D, Barisic I. (2009) Congenital hydronephrosis: prenatal diagnosis and epidemiology in Europe. J Pediatr Urol, 5(1): 47-52.
80. Ryckewaert-D'Halluin A, Le Bouar G, Odent S, Milon J, D'Herve D, Lucas J, Rouget F, Loget P, Poulain P, Le Gall E, Taque S. (2011) Diagnosis of fetal urinary tract malformations: prenatal management and postnatal outcome. Prenat Diagn, 31(11): 1013-20.
81. Gonzalez R, Schimke CM. (2001) Ureteropelvic junction obstruction in infants and children. Pediatr Clin North Am, 48(6): 1505-18.
82. Martin MJ, Fanaroff AA, Walsh MC. Fanaroff and Martin's Neonatal and perinatal medicine. Diseases of The Fetus and Infants. 9th Edition. Elsevier, St. Louis, Missouri, 2011: 1681-1703.

83. Nguyen HT, Herndon CD, Cooper C, Gatti J, Kirsch A, Kokorowski P, Lee R, Perez-Brayfield M, Metcalfe P, Yerkes E, Cendron M, Campbell JB. (2010) The Society for Fetal Urology consensus statement on the evaluation and management of antenatal hydronephrosis. J Pediatr Urol, 6(3): 212-31.
84. Mure PY, Mouriquand P. (2008) Upper urinary tract dilatation: prenatal diagnosis, management and outcome. Semin Fetal Neonatal Med, 13(3): 152-63.
85. Shokeir AA. (2008) Role of urinary biomarkers in the diagnosis of congenital upper urinary tract obstruction. Indian J Urol, 24(3): 313-9.
86. Kliegman RM, Bonita FS, Joseph WSGIII, Nina FC. Nelson Textbook of Pediatrics. 20th Edition. Elsevier, Philadelphia, 2016: 2567-2578.
87. Nicole R, Amar B. (2007) Ultrasound prenatal diagnosis of structural abnormalities. Obstetrics, gynaecology and reproductive medicine, 17th.
88. Görbe É. (2002) A vesebetegségek megelőzésének lehetőségei a neonatológus szemszögéből. HYPPOCRATES, IV/2.: 91-93.
89. Papp Z. A szülészet- nőgyógyászat tankönyve. Semmelweis Kiadó, Budapest, 2009: 171-248.
90. Maródi L. Gyermekgyógyászat. Medicina Könyvkiadó Zrt., Budapest, 2013: 17-29.
91. Beke A, Eros FR, Pete B, Szabo I, Gorbe E, Rigo J.Jr. (2014) Efficacy of prenatal ultrasonography in diagnosing urogenital developmental anomalies in newborns. BMC Pregnancy Childbirth, 14: 82.
92. Éva G, Tibor V, Mihály S, Zsolt A, István M, János N, Zoltan P. (1997) Role of prenatal ultrasonography in the diagnosis and management of urinary tract abnormalities. Med Sci Monit, 3(4):: CR489-494.
93. Liu DB, Armstrong WR3rd, Maizels M. (2014) Hydronephrosis: prenatal and postnatal evaluation and management. Clin Perinatol, 41(3): 661-78.
94. Hanna MK. (2000) Antenatal hydronephrosis and ureteropelvic junction obstruction: the case for early intervention. Urology, 55(5): 612-5.
95. Babcook CJ, Silvera M, Drake C, Levine D. (1998) Effect of maternal hydration on mild fetal pyelectasis. J Ultrasound Med, 17(9): 539-44; quiz 545-6.

96. Leung VY, Chu WC, Metreweli C. (2009) Hydronephrosis index: a better physiological reference in antenatal ultrasound for assessment of fetal hydronephrosis. J Pediatr, 154(1): 116-20.

97. Anderson N, Clautice-Engle T, Allan R, Abbott G, Wells JE. (1995) Detection of obstructive uropathy in the fetus: predictive value of sonographic measurements of renal pelvic diameter at various gestational ages. AJR Am J Roentgenol, 164(3): 719-23.

98. Ismaili K, Hall M, Donner C, Thomas D, Vermeylen D, Avni FE. (2003) Results of systematic screening for minor degrees of fetal renal pelvis dilatation in an unselected population. Am J Obstet Gynecol, 188(1): 242-6.

99. Kent A, Cox D, Downey P, James SL. (2000) A study of mild fetal pyelectasia - outcome and proposed strategy of management. Prenat Diagn, 20(3): 206-9.

100. Brown C, Morris RK, Daniels J, Khan KS, Lilford RJ, Kilby MD. (2010) Effectiveness of percutaneous vesico-amniotic shunting in congenital lower urinary tract obstruction: divergence in prior beliefs among specialist groups. Eur J Obstet Gynecol Reprod Biol, 152(1): 25-9.

101. Morris RK, Kilby MD. (2011) Long-term renal and neurodevelopmental outcome in infants with LUTO, with and without fetal intervention. Early Hum Dev, 87(9): 607-10.

102. Morris RK, Malin GL, Khan KS, Kilby MD. (2009) Antenatal ultrasound to predict postnatal renal function in congenital lower urinary tract obstruction: systematic review of test accuracy. BJOG, 116(10): 1290-9.

103. Mouriquand PD, Troisfontaines E, Wilcox DT. (1999) Antenatal and perinatal uro-nephrology: current questions and dilemmas. Pediatr Nephrol, 13(9): 938-44.

104. Zhang PL, Peters CA, Rosen S. (2000) Ureteropelvic junction obstruction: morphological and clinical studies. Pediatr Nephrol, 14(8-9): 820-6.

105. Gill B, Bennett RT, Barnhard Y, Bar-Hava I, Girz B, Divon M. (1996) Can fetal renal artery Doppler studies predict postnatal renal function in morphologically abnormal kidneys? A preliminary report. J Urol, 156(1): 190-2.

106. Andriani G, Persico A, Tursini S, Ballone E, Cirotti D, Lelli Chiesa P. (2001) The renal-resistive index from the last 3 months of pregnancy to 6 months old. BJU Int, 87(6): 562-4.

107. Patti G, Menghini ML, Todini AR, Marrocco G, Calisti A. (2000) The role of the renal resistive index ratio in diagnosing obstruction and in the follow-up of children with unilateral hydronephrosis. BJU Int, 85(3): 308-12.

108. Rawashdeh YF, Djurhuus JC, Mortensen J, Horlyck A, Frokiaer J. (2001) The intrarenal resistive index as a pathophysiological marker of obstructive uropathy. J Urol, 165(5): 1397-404.

109. Yiee J, Wilcox D. (2008) Abnormalities of the fetal bladder. Semin Fetal Neonatal Med, 13(3): 164-70.

110. Maizels M, Alpert SA, Houston, JT, Sabbagha RE, Parilla BV, MacGregor SN. (2004) Fetal bladder sagittal length: a simple monitor to assess normal and enlarged fetal bladder size, and forecast clinical outcome. J Urol, 172(5 Pt 1): 1995-9.

111. Robyr R, Benachi A, Daikha-Dahmane F, Martinovich J, Dumez Y, Ville Y. (2005) Correlation between ultrasound and anatomical findings in fetuses with lower urinary tract obstruction in the first half of pregnancy. Ultrasound Obstet Gynecol, 25(5): 478-82.

112. Taghavi K, Sharpe C, Stringer MD. (2017) Fetal megacystis: A systematic review. J Pediatr Urol, 13(1): 7-15.

113. Fontanella F, Duin L, Adama van Scheltema PN, Cohen-Overbeek TE, Pajkrt E, Bekker M, Willekes C, Bax CJ, Bilardo CM. (2017) Fetal megacystis: prediction of spontaneous resolution and outcome. Ultrasound Obstet Gynecol, 50(4): 458-463.

114. Savelli S, Di Maurizio M, Perrone A, Tesei J, Francioso A, Angeletti M, La Barbera L, Ballesio L, de Felice C, Porfiri LM, Manganaro L. (2007) MRI with diffusion-weighted imaging (DWI) and apparent diffusion coefficient (ADC) assessment in the evaluation of normal and abnormal fetal kidneys: preliminary experience. Prenat Diagn, 27(12): 1104-11.

115. Morris RK, Quinlan-Jones E, Kilby MD, Khan KS. (2007) Systematic review of accuracy of fetal urine analysis to predict poor postnatal renal function in cases of congenital urinary tract obstruction. Prenat Diagn, 27(10): 900-11.

116. Biomarkers Definitions Working Group. (2001) Biomarkers and surrogate endpoints: preferred definitions and conceptual framework. Clin Pharmacol Ther, 69(3): 89-95.

117. Nolte S, Mueller B, Pringsheim W. (1991) Serum alpha 1-microglobulin and beta 2-microglobulin for the estimation of fetal glomerular renal function. Pediatr Nephrol, 5(5): 573-7.

118. Nicolini U, Spelzini F. (2001) Invasive assessment of fetal renal abnormalities: urinalysis, fetal blood sampling and biopsy. Prenat Diagn, 21(11): 964-9.

119. Dommergues M, Muller F, Ngo S, Hohlfeld P, Oury JF, Bidat L, Mahieu-Caputo D, Sagot P, Body G, Favre R, Dumez Y. (2000) Fetal serum beta2-microglobulin predicts postnatal renal function in bilateral uropathies. Kidney Int, 58(1): 312-6.

120. Berry SM, Lecolier B, Smith RS, Bercau G, Dombrowski MP, Puder KS, Kithier K, Bidat L, Johnson MP, Cotton DB. (1995) Predictive value of fetal serum beta 2-microglobulin for neonatal renal function. Lancet, 345(8960): 1277-8.

121. Muller F, Dommergues M, Mandelbrot L, Aubry MC, Nihoul-Fekete C, Dumez Y. (1993) Fetal urinary biochemistry predicts postnatal renal function in children with bilateral obstructive uropathies. Obstet Gynecol, 82(5): 813-20.

122. Tassis BM, Trespidi L, Tirelli AS, Bocconi L, Zoppini C, Nicolini U. (1996) In fetuses with isolated hydronephrosis, urinary beta 2-microglobulin and N-acetyl-beta-D-glucosaminidase (NAG) have a limited role in the prediction of postnatal renal function. Prenat Diagn, 16(12): 1087-93.

123. Johnson MP, Bukowski TP, Reitleman C, Isada NB, Pryde PG, Evans MI. (1994) In utero surgical treatment of fetal obstructive uropathy: a new comprehensive approach to identify appropriate candidates for vesicoamniotic shunt therapy. Am J Obstet Gynecol, 170(6): 1770-6; discussion 1776-9.

124. Eugene M, Muller F, Dommergues M, Le Moyec L, Dumez Y. (1994) Evaluation of postnatal renal function in fetuses with bilateral obstructive uropathies by proton nuclear magnetic resonance spectroscopy. Am J Obstet Gynecol, 170(2): 595-602.

125. Cohn BR, Joe BN, Zhao S, Kornak J, Zhang VY, Iman R, Kurhanewicz J, Vahidi K, Yu J, Caughey AB, Swanson MG. (2009) Quantitative metabolic profiles of

2nd and 3rd trimester human amniotic fluid using (1)H HR-MAS spectroscopy. MAGMA, 22(6): 343-52.

126. Muller F, Bernard MA, Benkirane A, Ngo S, Lortat-Jacob S, Oury JF, Dommergues M. (1999) Fetal urine cystatin C as a predictor of postnatal renal function in bilateral uropathies. Clin Chem, 45(12): 2292-3.

127. Mussap M, Fanos V, Pizzini C, Marcolongo A, Chiaffoni G, Plebani M. (2002) Predictive value of amniotic fluid cystatin C levels for the early identification of fetuses with obstructive uropathies. BJOG, 109(7): 778-83.

128. Johnson MP, Corsi P, Bradfield W, Hume RF, Smith C, Flake AW, Qureshi F, Evans MI. (1995) Sequential urinalysis improves evaluation of fetal renal function in obstructive uropathy. Am J Obstet Gynecol, 173(1): 59-65.

129. Nassr AA, Koh CK, Shamshirsaz AA, Espinoza J, Sangi-Haghpeykar H, Sharhan D, Welty S, Angelo J, Roth D, Belfort MA, Braun M, Ruano R. (2016) Are ultrasound renal aspects associated with urinary biochemistry in fetuses with lower urinary tract obstruction? Prenat Diagn, 36(13): 1206-1210.

130. William O, Jean-Pierre G, Stephen B, Polin RA. Nephrology and Fluid/Electrolyte physiology. Neonatology Questions and Controversies. Second Edition. Elsevier, Philadelphia, 2012: 335-359.

131. Stein R, Dogan HS, Hoebeke P, Kocvara R, Nijman RJ, Radmayr C, Tekgul S. (2015) Urinary tract infections in children: EAU/ESPU guidelines. Eur Urol, 67(3): 546-58.

132. Sinha A, Bagga A, Krishna A, Bajpai M, Srinivas M, Uppal R, Agarwa I. (2013) Revised guidelines on management of antenatal hydronephrosis. Indian J Nephrol, 23(2): 83-97.

133. Grignon A, Filion R, Filiatrault D, Robitaille P, Homsy Y, Boutin H., Leblond R. (1986) Urinary tract dilatation in utero: classification and clinical applications. Radiology, 160(3): 645-7.

134. Fernbach SK, Maizels M, Conway JJ. (1993) Ultrasound grading of hydronephrosis: introduction to the system used by the Society for Fetal Urology. Pediatr Radiol, 23(6): 478-80.

135. Onen A. (2007) An alternative grading system to refine the criteria for severity of hydronephrosis and optimal treatment guidelines in neonates with primary UPJ-type hydronephrosis. J Pediatr Urol, 3(3): 200-5.

136. Miller M, Korzets Z, Blumenfeld Y, Pomeranz M, Aviram R, Rathaus V, Pomeranz A. (2003) Fetal urinoma as a sign of a dysplastic kidney. Pediatr Nephrol, 18(1): 65-7.

137. Morris RK, Malin GL, Khan KS, Kilby MD. (2010) Systematic review of the effectiveness of antenatal intervention for the treatment of congenital lower urinary tract obstruction. BJOG, 117(4): 382-90.

138. Freedman AL, Johnson MP, Gonzalez R. (2000) Fetal therapy for obstructive uropathy: past, present.future? Pediatr Nephrol, 14(2): 167-76.

139. Blaicher W, Hausler M, Gembruch U, Bollmann R, Terinde R, Rempen A, Deutinger J, Bernaschek G. (2005) Feto-amniotic shunting -- experience of six centres. Ultraschall Med, 26(2): 134-41.

140. Morris RK, Malin GL, Quinlan-Jones E, Middleton LJ, Hemming K, Burke D, Daniels JP, Khan KS, Deeks J, Kilby MD. (2013) Percutaneous vesicoamniotic shunting versus conservative management for fetal lower urinary tract obstruction (PLUTO): a randomised trial. Lancet, 382(9903): 1496-506.

141. Vinit N, Gueneuc A, Bessieres B, Dreux S, Heidet L, Salomon R, Lapillonne A, De Bernardis G, Salomon LJ, Stirnemann JJ, Blanc T, Ville Y. (2019) Fetal Cystoscopy and Vesicoamniotic Shunting in Lower Urinary Tract Obstruction: Long-Term Outcome and Current Technical Limitations. Fetal Diagn Ther: 1-10.

142. Krajewski W, Wojciechowska J, Dembowski J, Zdrojowy R, Szydelko T. (2017) Hydronephrosis in the course of ureteropelvic junction obstruction: An underestimated problem? Current opinions on the pathogenesis, diagnosis and treatment. Adv Clin Exp Med, 26(5): 857-864.

143. Walsh TJ, Hsieh S, Grady R, Mueller BA. (2007) Antenatal hydronephrosis and the risk of pyelonephritis hospitalization during the first year of life. Urology, 69(5): 970-4.

144. Silay MS, Undre S, Nambiar AK, Dogan HS, Kocvara R, Nijman RJM, Stein R, Tekgul S, Radmayr C. (2017) Role of antibiotic prophylaxis in antenatal hydronephrosis: A systematic review from the European Association of

Urology/European Society for Paediatric Urology Guidelines Panel. J Pediatr Urol, 13(3): 306-315.

145. Ardissino G, Dacco V, Testa S, Bonaudo R, Claris-Appiani A, Taioli E, Marra G, Edefonti A, Sereni F. (2003) Epidemiology of chronic renal failure in children: data from the ItalKid project. Pediatrics, 111(4 Pt 1): e382-7.

146. Fivush BA, Jabs K, Neu AM, Sullivan EK, Feld L, Kohaut E, Fine R. (1998) Chronic renal insufficiency in children and adolescents: the 1996 annual report of NAPRTCS. North American Pediatric Renal Transplant Cooperative Study. Pediatr Nephrol, 12(4): 328-37.

147. Deleau J, Andre JL, Briancon S, Musse JP. (1994) Chronic renal failure in children: an epidemiological survey in Lorraine (France) 1975-1990. Pediatr Nephrol, 8(4): 472-6.

148. Eckardt KU, Berns JS, Rocco MV, Kasiske BL. (2009) Definition and classification of CKD: the debate should be about patient prognosis--a position statement from KDOQI and KDIGO. Am J Kidney Dis, 53(6): 915-20.

149. Harambat J, van Stralen KJ, Kim JJ, Tizard EJ. (2012) Epidemiology of chronic kidney disease in children. Pediatr Nephrol, 27(3): 363-73.

150. Gunn TR, Mora JD, Pease P. (1995) Antenatal diagnosis of urinary tract abnormalities by ultrasonography after 28 weeks' gestation: incidence and outcome. Am J Obstet Gynecol, 172(2 Pt 1): 479-86.

151. Sanna-Cherchi S, Ravani P, Corbani V, Parodi S, Haupt R, Piaggio G, Innocenti ML, Somenzi D, Trivelli A, Caridi G, Izzi C, Scolari F, Mattioli G, Allegri L, Ghiggeri GM. (2009) Renal outcome in patients with congenital anomalies of the kidney and urinary tract. Kidney Int, 76(5): 528-33.

152. Hedrick HL, Flake AW, Crombleholme TM, Howell LJ, Johnson MP, Wilson RD, Adzick NS. (2003) History of fetal diagnosis and therapy: Children's Hospital of Philadelphia experience. Fetal Diagn Ther, 18(2): 65-82.

153. Rodriguez MM, Gomez AH, Abitbol CL, Chandar JJ, Duara S, Zilleruelo GE. (2004) Histomorphometric analysis of postnatal glomerulogenesis in extremely preterm infants. Pediatr Dev Pathol, 7(1): 17-25.

154. Biard JM, Johnson MP, Carr MC, Wilson RD, Hedrick HL, Pavlock C, Adzick NS. (2005) Long-term outcomes in children treated by prenatal vesicoamniotic shunting for lower urinary tract obstruction. Obstet Gynecol, 106(3): 503-8.

155. Schrijvers BF, Flyvbjerg A, De Vriese AS. (2004) The role of vascular endothelial growth factor (VEGF) in renal pathophysiology. Kidney Int, 65(6): 2003-17.

156. Simon M, Grone HJ, Johren O, Kullmer J, Plate KH, Risau W, Fuchs E. (1995) Expression of vascular endothelial growth factor and its receptors in human renal ontogenesis and in adult kidney. Am J Physiol, 268(2 Pt 2): F240-50.

157. Nilsson M, Heymach JV. (2006) Vascular endothelial growth factor (VEGF) pathway. J Thorac Oncol, 1(8): 768-70.

158. Torres VE, Boletta A, Chapman A, Gattone V, Pei Y, Qian Q, Wallace DP, Weimbs T, Wuthrich RP. (2010) Prospects for mTOR inhibitor use in patients with polycystic kidney disease and hamartomatous diseases. Clin J Am Soc Nephrol, 5(7): 1312-29.

159. Christine M, Walko ES, Ashley ES. Basic Medical Key. Renal Cell Carcinoma. 2019.09.18.; Available from: https://basicmedicalkey.com/renal-cell-carcinoma-2/#ch115ref23.

160. Breen EC. (2000) Mechanical strain increases type I collagen expression in pulmonary fibroblasts in vitro. J Appl Physiol, 88(1): 203-9.

161. Gerber HP, Hillan KJ, Ryan AM, Kowalski J, Keller GA, Rangell L, Wright BD, Radtke F, Aguet M, Ferrara N. (1999) VEGF is required for growth and survival in neonatal mice. Development, 126(6): 1149-59.

162. Eremina V, Baelde HJ, Quaggin SE. (2007) Role of the VEGF--a signaling pathway in the glomerulus: evidence for crosstalk between components of the glomerular filtration barrier. Nephron Physiol, 106(2): p32-7.

163. Eremina V, Sood M, Haigh J, Nagy A, Lajoie G, Ferrara N, Gerber HP, Kikkawa Y, Miner JH. Quaggin SE. (2003) Glomerular-specific alterations of VEGF-A expression lead to distinct congenital and acquired renal diseases. J Clin Invest, 111(5): 707-16.

164. Veron D, Reidy K, Marlier A, Bertuccio C, Villegas G, Jimenez J, Kashgarian M, Tufro A. (2010) Induction of podocyte VEGF164 overexpression at different

stages of development causes congenital nephrosis or steroid-resistant nephrotic syndrome. Am J Pathol, 177(5): 2225-33.

165. Willetts IE. (2003) Jessop and the Wilms' tumor. J Pediatr Surg, 38(10): 1496-8.

166. Szychot E, Apps J, Pritchard-Jones K. (2014) Wilms' tumor: biology, diagnosis and treatment. Transl Pediatr, 3(1): 12-24.

167. Rivera MN, Haber DA. (2005) Wilms' tumour: connecting tumorigenesis and organ development in the kidney. Nat Rev Cancer, 5(9): 699-712.

168. Royer-Pokora B. (2013) Genetics of pediatric renal tumors. Pediatr Nephrol, 28(1): 13-23.

169. Beckwith JB. (1998) Nephrogenic rests and the pathogenesis of Wilms tumor: developmental and clinical considerations. Am J Med Genet, 79(4): 268-73.

170. Kliegman RM, Santon BF, Joseph WSGIII, Chor NF. Nelson Textbook of pediatrics. 20th Edition. Elsevier Philadelphia, 2016: 2464-2468.

171. Baird PN, Groves N, Haber DA, Housman DE, Cowell JK. (1992) Identification of mutations in the WT1 gene in tumours from patients with the WAGR syndrome. Oncogene, 7(11): 2141-9.

172. Kajtár P. (2001) Wilms Tumor (Nephroblastoma). Acta Bibl: 43-47.

173. Hu M, Fletcher J, McCahon E, Catchpoole D, Zhang GY, Wang YM, Algar EM, Alexander SI. (2013) Bilateral Wilms tumor and early presentation in pediatric patients is associated with the truncation of the Wilms tumor 1 protein. J Pediatr, 163(1): 224-9.

174. Knudson AGJr., Strong LC. (1972) Mutation and cancer: a model for Wilms' tumor of the kidney. J Natl Cancer Inst, 48(2): 313-24.

175. PKD Foundation. Truncation mutation. 2019.09.10.; Available from: https://pkdcure.org/resource/truncating-mutation.

176. Huff V. (1998) Wilms tumor genetics. Am J Med Genet, 79(4): 260-7.

177. Kliegman RM, Behrman RE, Jenson HB, Stanton BF. Nelson. Textbook of Pediatrics. 20th Edition. Elsevier, Philadelphia, 2016: 2750-2760.

178. Haber DA, Housman DE. (1992) The genetics of Wilms' tumor. Adv Cancer Res, 59: 41-68.

179. DeBaun MR, Siegel MJ, Choyke PL. (1998) Nephromegaly in infancy and early childhood: a risk factor for Wilms tumor in Beckwith-Wiedemann syndrome. J Pediatr, 132(3 Pt 1): 401-4.

180. Weksberg R, Shuman C, Beckwith JB. (2010) Beckwith-Wiedemann syndrome. Eur J Hum Genet, 18(1): 8-14.

181. Alessandri JL, Cuillier F, Ramful D, Ernould S, Robin S, de Napoli-Cocci S, Riviere JP, Rossignol S. (2008) Perlman syndrome: report, prenatal findings and review. Am J Med Genet A, 146A(19): 2532-7.

182. Tenorio J, Arias P, Martinez-Glez V, Santos F, Garcia-Minaur S, Nevado J, Lapunzina P. (2014) Simpson-Golabi-Behmel syndrome types I and II. Orphanet J Rare Dis, 9: 138.

183. Fukuzawa R, Heathcott RW, More HE, Reeve AE. (2007) Sequential WT1 and CTNNB1 mutations and alterations of beta-catenin localisation in intralobar nephrogenic rests and associated Wilms tumours: two case studies. J Clin Pathol, 60(9): 1013-6.

184. Ruteshouser EC, Robinson SM, Huff V. (2008) Wilms tumor genetics: mutations in WT1, WTX, and CTNNB1 account for only about one-third of tumors. Genes Chromosomes Cancer, 47(6): 461-70.

185. Bardeesy N, Falkoff D, Petruzzi MJ, Nowak N, Zabel B, Adam M, Aguiar MC, Grundy P, Shows T, Pelletier J. (1994) Anaplastic Wilms' tumour, a subtype displaying poor prognosis, harbours p53 gene mutations. Nat Genet, 7(1): 91-7.

186. Scott RH, Douglas J, Baskcomb L, Huxter N, Barker K, Hanks S, Craft A, Gerrard M, Kohler JA, Levitt GA, Picton S, Pizer B, Ronghe MD, Williams D, Cook JA, Pujol, P, Maher ER, Birch JM, Stiller CA, Pritchard-Jones K, Rahman N. (2008) Constitutional 11p15 abnormalities, including heritable imprinting center mutations, cause nonsyndromic Wilms tumor. Nat Genet, 40(11): 1329-34.

187. Foulkes WD, Bahubeshi A, Hamel N, Pasini B, Asioli, Baynam G, Choong CS, Charles A, Frieder RP, Dishop MK, Graf N, Ekim M, Bouron-Dal Soglio D, Arseneau J, Young RH, Sabbaghian N, Srivastava A, Tischkowitz MD, Priest JR. (2011) Extending the phenotypes associated with DICER1 mutations. Hum Mutat, 32(12): 1381-4.

188. Krutovskikh VA, Herceg Z. (2010) Oncogenic microRNAs (OncomiRs) as a new class of cancer biomarkers. Bioessays, 32(10): 894-904.

189. Zavadil J, Narasimhan M, Blumenberg M, Schneider RJ. (2007) Transforming growth factor-beta and microRNA:mRNA regulatory networks in epithelial plasticity. Cells Tissues Organs, 185(1-3): 157-61.

190. Cortez MA, Ivan C, Zhou P, Wu X, Ivan M, Calin GA. (2010) microRNAs in cancer: from bench to bedside. Adv Cancer Res, 108: 113-57.

191. Babashah S, Soleimani M. (2011) The oncogenic and tumour suppressive roles of microRNAs in cancer and apoptosis. Eur J Cancer, 47(8): 1127-37.

192. Watson JA, Bryan K, Williams R, Popov S, Vujanic G, Coulomb A, Boccon-Gibod L, Graf N, Pritchard-Jones K, O'Sullivan M. (2013) miRNA profiles as a predictor of chemoresponsiveness in Wilms' tumor blastema. PLoS One, 8(1): e53417.

193. Ludwig N, Nourkami-Tutdibi N, Backes C, Lenhof HP, Graf N, Keller A, Meese E. (2015) Circulating serum miRNAs as potential biomarkers for nephroblastoma. Pediatr Blood Cancer, 62(8): 1360-7.

194. Ludwig N, Werner TV, Backes C, Trampert P, Gessler M, Keller A, Lenhof HP, Graf N, Meese E. (2016) Combining miRNA and mRNA Expression Profiles in Wilms Tumor Subtypes. Int J Mol Sci, 17(4): 475.

195. An Q, Wang Y, An R, Li Y, Yao T, Zhai B, Sun X. (2013) Association of E2F3 expression with clinicopathological features of Wilms' tumors. J Pediatr Surg, 48(11): 2187-93.

196. Kort EJ, Farber L, Tretiakova M, Petillo D, Furge KA, Yang XJ, Cornelius A, Teh BT. (2008) The E2F3-Oncomir-1 axis is activated in Wilms' tumor. Cancer Res, 68(11): 4034-8.

197. Pinto E, Guignard JP. (1995) Renal masses in the neonate. Biol Neonate, 68(3): 175-84.

198. Glick RD Hicks MJ, Nuchtern JG, Wesson DE, Olutoye OO, Cass DL. (2004) Renal tumors in infants less than 6 months of age. J Pediatr Surg, 39(4): 522-5.

199. Vadeyar S, Ramsay M, James D, O'Neill D. (2000) Prenatal diagnosis of congenital Wilms' tumor (nephroblastoma) presenting as fetal hydrops. Ultrasound Obstet Gynecol, 16(1): 80-3.

200. Bhatnagar S. (2009) Management of Wilms' tumor: NWTS vs SIOP. J Indian Assoc Pediatr Surg, 14(1): 6-14.

201. Maródi L. Gyermekgyógyászat. Medicina Könyvkiadó Zrt., Budapest, 2013: 677-703.

202. Metzger ML, Dome JS. (2005) Current therapy for Wilms' tumor. Oncologist, 10(10): 815-26.

203. Kinoshita Y, Suminoe A, Inada H, Yagi M, Yanai F, Zaizen Y, Nishi M, Inomata Y, Kawakami K, Matsufuji H, Suenobu S, Handa N, Kohashi K, Oda Y, Hara T, Taguchi T. (2012) The prognostic significance of blastemal predominant histology in initially resected Wilms' tumors: a report from the Study Group for Pediatric Solid Tumors in the Kyushu Area, Japan. J Pediatr Surg, 47(12): 2205-9.

204. Csikós Gy, Kovács AL, Molnár K, László L, Pálfia Zs, Zboray G. Szövettani és sejtbiológiai vizsgálómódszerek. Eötvös Lóránd Tudományegyetem, Budapest, 2012: 13-41.

205. The human protein atlas. 2019.10.20.; Available from: Https://www.proteinatlas.org/learn/method/immunohistochemistry.

206. Howe K. (2017) Extraction of miRNAs from Formalin-Fixed Paraffin-Embedded (FFPE) Tissues. Methods Mol Biol, 1509: 17-24.

207. Livak KJ, Schmittgen TD. (2001) Analysis of relative gene expression data using real-time quantitative PCR and the 2(-Delta Delta C(T)) Method. Methods, 25(4): 402-8.

208. Sperveslage J, Hoffmeister M, Henopp T, Kloppel G, Sipos B. (2014) Establishment of robust controls for the normalization of miRNA expression in neuroendocrine tumors of the ileum and pancreas. Endocrine, 46(2): 226-30.

209. Zehentmay F, Hauser-Kronberger C, Zellinger B, Hlubek F, Schuster C, Bodenhofer U, Fastner G, Deutschmann H, Steininger P, Reitsamer R, Fischer T, Sedlmayer F. (2016) Hsa-miR-375 is a predictor of local control in early stage breast cancer. Clin Epigenetics, 8: 28.

210. Akpa MM, Iglesias D, Chu L, Thiebaut A, Jentoft I, Hammond L, Torban E, Goodyer PR. (2016) Wilms Tumor Suppressor, WT1, Cooperates with

MicroRNA-26a and MicroRNA-101 to Suppress Translation of the Polycomb Protein, EZH2, in Mesenchymal Stem Cells. J Biol Chem, 291(8): 3785-95.

211. Misseri R, Rink RC, Meldrum DR, Meldrum KK. (2004) Inflammatory mediators and growth factors in obstructive renal injury. J Surg Res, 119(2): 149-59.

212. Chevalier RL. (2006) Pathogenesis of renal injury in obstructive uropathy. Curr Opin Pediatr, 18(2): 153-60.

213. Peters CA, Carr MC, Lais A, Retik AB, Mandell J. (1992) The response of the fetal kidney to obstruction. J Urol, 148(2 Pt 2): 503-9.

214. Chevalier RL. (2006) Obstructive nephropathy: towards biomarker discovery and gene therapy. Nat Clin Pract Nephrol, 2(3): 157-68.

215. Frokiaer J, Knudsen L, Nielsen AS, Pedersen EB, Djurhuus JC. (1992) Enhanced intrarenal angiotensin II generation in response to obstruction of the pig ureter. Am J Physiol, 263(3 Pt 2): F527-33.

216. Whinnery MA, Shaw JO, Beck N. (1982) Thromboxane B2 and prostaglandin E2 in the rat kidney with unilateral ureteral obstruction. Am J Physiol, 242(3): F220-5.

217. Hegarty NJ, Young LS, O'Neill AJ, Watson RW, Fitzpatrick JM. (2003) Endothelin in unilateral ureteral obstruction: vascular and cellular effects. J Urol, 169(2): 740-4.

218. Cachat F, Lange-Sperandio B, Chang AY, Kiley SC, Thornhill BA, Forbes MS, Chevalier RL. (2003) Ureteral obstruction in neonatal mice elicits segment-specific tubular cell responses leading to nephron loss. Kidney Int, 63(2): 564-75.

219. Liu Y. (2004) Epithelial to mesenchymal transition in renal fibrogenesis: pathologic significance, molecular mechanism, and therapeutic intervention. J Am Soc Nephrol, 15(1): 1-12.

220. Madsen MG. (2013) Urinary biomarkers in hydronephrosis. Dan Med J, 60(2): B4582.

221. Taha MA, Shokeir AA, Osman HG, Abd El-Aziz Ael A, Farahat SE. (2007) Pelvi-ureteric junction obstruction in children: the role of urinary transforming growth factor-beta and epidermal growth factor. BJU Int, 99(4): 899-903.

222. Ferrara N, Gerber HP, LeCouter J. (2003) The biology of VEGF and its receptors. Nat Med, 9(6): 669-76.

223. Gao H, Qian J, Chen B. (2011) Probing mechanical principles of focal contacts in cell-matrix adhesion with a coupled stochastic-elastic modelling framework. J R Soc Interface, 8(62): 1217-32.

224. Cooper ME, Vranes D, Youssef S, Stacker SA, Cox AJ, Rizkalla B, Casley DJ, Bach LA, Kelly DJ, Gilbert RE. (1999) Increased renal expression of vascular endothelial growth factor (VEGF) and its receptor VEGFR-2 in experimental diabetes. Diabetes, 48(11): 2229-39.

225. Arold SP, Bartolak-Suki E, Suki B. (2009) Variable stretch pattern enhances surfactant secretion in alveolar type II cells in culture. Am J Physiol Lung Cell Mol Physiol, 296(4): L574-81.

226. Liu E, Morimoto M, Kitajima S, Koike T, Yu Y, Shiiki H, Nagata M, Watanabe T, Fan J. (2007) Increased expression of vascular endothelial growth factor in kidney leads to progressive impairment of glomerular functions. J Am Soc Nephrol, 18(7): 2094-104.

227. Hofer MD, Cheng EY, Bury MI, Park E, Xu W, Hong SJ, Kaplan WE, Sharma AK. (2014) Analysis of primary urethral wound healing in the rat. Urology, 84(1): 246 e1-7.

228. Bobkova IN, Chebotareva NV, Kozlovskaia LV, Varshavskii VA, Golitsyna EP. (2006) Urine excretion of a monocytic chemotaxic protein-1 and a transforming growth factor beta1 as an indicator of chronic glomerulonephritis progression. Ter Arkh, 78(5): 9-14.

229. Wang H, Liu N, Li R, Tian J, Hu W, Zhang J. (2018) Nephropreventing effect of hypoxia-inducible factor 1alpha in a rat model of ischaemic/reperfusion acute kidney injury. Clin Exp Pharmacol Physiol, 45(10): 1076-1082.

230. Mayer G. (2011) Capillary rarefaction, hypoxia, VEGF and angiogenesis in chronic renal disease. Nephrol Dial Transplant, 26(4): 1132-7.

231. Pasquale DE, de Ville de Goyet J, Monti L, Grimaldi C, Crocoli A, Castellano A. (2017) Bevacizumab Combined with Chemotherapy in Children Affected by Hepatocellular Carcinoma: a Single-center Experience. Anticancer Res, 37(3): 1489-1493.

232. Wu AL, Wu WC. (2018) Anti-VEGF for ROP and Pediatric Retinal Diseases. Asia Pac J Ophthalmol (Phila), 7(3): 145-151.

233. Gadd S, Huff V, Walz AL, Ooms A, Armstrong AE, Gerhard DS, Smith MA, Auvil JMG, Meerzaman D, Chen QR, Hsu CH, Yan C, Nguyen C, Hu Y, Hermida LC, Davidsen T, Gesuwan P, Ma Y, Zong Z, Mungall AJ, Moore RA, Marra MA, Dome JS, Mullighan CG, Ma J, Wheeler DA, Hampton OA, Ross N, Gastier-Foster JM, Arold ST, Perlman EJ. (2017) A Children's Oncology Group and TARGET initiative exploring the genetic landscape of Wilms tumor. Nat Genet, 49(10): 1487-1494.

234. Wegert J, Ishaque N, Vardapour R, Georg C, Gu Z, Bieg M, Ziegler B, Bausenwein S, Nourkami N, Ludwig N, Keller A, Grimm C, Kneitz S, Williams RD, Chagtai T, Pritchard-Jones K, van Sluis P, Volckmann R, Koster J, Versteeg R, Acha T, O'Sullivan MJ, Bode PK, Niggli F, Tytgat GA, van Tinteren H, van den Heuvel-Eibrink MM, Meese E, Vokuhl C, Leuschner I, Graf N, Eils R, Pfister S. M, Kool M, Gessler M. (2015) Mutations in the SIX1/2 pathway and the DROSHA/DGCR8 miRNA microprocessor complex underlie high-risk blastemal type Wilms tumors. Cancer Cell, 27(2): 298-311.

235. Liu M, Roth A, Yu M, Morris R, Bersani F, Rivera MN, Lu J, Shioda T, Vasudevan S, Ramaswamy S, Maheswaran S, Diederichs S, Haber DA. (2013) The IGF2 intronic miR-483 selectively enhances transcription from IGF2 fetal promoters and enhances tumorigenesis. Genes Dev, 27(23): 2543-8.

236. Schmitt J, Backes C, Nourkami-Tutdibi N, Leidinger P, Deutscher S, Beier M, Gessler M, Graf N, Lenhof HP, Keller A, Meese E. (2012) Treatment-independent miRNA signature in blood of Wilms tumor patients. BMC Genomics, 13: 379.

237. Liu A, Xu X. (2011) MicroRNA isolation from formalin-fixed, paraffin-embedded tissues. Methods Mol Biol, 724: 259-67.

238. Dijkstra JR, Mekenkamp LJ, Teerenstra S, De Krijger I, Nagtegaal ID. (2012) MicroRNA expression in formalin-fixed paraffin embedded tissue using real time quantitative PCR: the strengths and pitfalls. J Cell Mol Med, 16(4): 683-90.

239. Watson J A, Brya K, Williams R, Popov S, Vujanic G., Coulomb A, Boccon-Gibod L, Graf N, Pritchard-Jones K, O'Sullivan M. (2013) miRNA profiles as a predictor of chemoresponsiveness in Wilms' tumor blastema. PLoS One, 8(1): e53417.

240. Zhen Y, Liu Z, Yang H, Yu X, Wu Q, Hua S, Long X, Jiang Q, Song Y, Cheng C, Wang H, Zhao M, Fu Q, Lyu X, Chen Y, Fan Y, Liu Y, Li X, Fang W. (2013) Tumor suppressor PDCD4 modulates miR-184-mediated direct suppression of C-MYC and BCL2 blocking cell growth and survival in nasopharyngeal carcinoma. Cell Death Dis, 4: e872.

241. Zhou R, Zhou X, Yin Z, Guo J, Hu T, Jiang S, Liu L, Dong X, Zhang S, Wu G. (2015) Tumor invasion and metastasis regulated by microRNA-184 and microRNA-574-5p in small-cell lung cancer. Oncotarget, 6(42): 44609-22.

242. Yang H, Wang L, Tang X, Bai W. (2017) miR-203a suppresses cell proliferation by targeting E2F transcription factor 3 in human gastric cancer. Oncol Lett, 14(6): 7687-7690.

243. Jiang Q, Zhou Y, Yang H, Li L, Deng X, Cheng C, Xie Y, Luo X, Fang W, Liu Z. (2016) A directly negative interaction of miR-203 and ZEB2 modulates tumor stemness and chemotherapy resistance in nasopharyngeal carcinoma. Oncotarget, 7(41): 67288-67301.

244. Bueno MJ, Gomez de Cedron M, Laresgoiti U, Fernandez-Piqueras J, Zubiaga AM, Malumbres M. (2010) Multiple E2F-induced microRNAs prevent replicative stress in response to mitogenic signaling. Mol Cell Biol, 30(12): 2983-95.

245. Tung MC, Lin PL, Cheng YW, Wu DW, Yeh SD, Chen CY, Lee H. (2016) Reduction of microRNA-184 by E6 oncoprotein confers cisplatin resistance in lung cancer via increasing Bcl-2. Oncotarget, 7(22): 32362-74.

246. Wang J, Tan L, Tan L, Tian Y, Ma J, Tan CC, Wang HF, Liu Y, Tan MS, Jiang T, Yu JT. (2015) Circulating microRNAs are promising novel biomarkers for drug-resistant epilepsy. Sci Rep, 5: 10201.

247. Rolfo C, Fanale D, Hong DS, Tsimberidou AM, Piha-Paul SA, Pauwels P, Van Meerbeeck JP, Caruso S, Bazan V, Cicero G, Russo A, Giovannetti E. (2014) Impact of microRNAs in resistance to chemotherapy and novel targeted agents in non-small cell lung cancer. Curr Pharm Biotechnol, 15(5): 475-85.

10 SAJÁT PUBLIKÁCIÓK JEGYZÉKE

10.1 A disszertáció témájához kapcsolódó közlemények

1. **Zsófia Magyar**, Julianna Schönleber, Miklós Romics, Ervin Hruby, Bálint Nagy, Bálint Sulya, Artúr Beke, Ágnes Harmath, Judit Jeager, János Rigó Jr, Éva Görbe. Expression of VEGF in neonatal urinary obstruction: does expression of VEGF predict hydronephrosis? Medical Science Monitor, 2015 May, 8;21:1319-23.
Doi: 10.12659/MSM.894133.
IF: 1,405

2. **Gergely Buglyó, Zsófia Magyar**, Éva Romicsné Görbe, Rita Bánusz, Monika Csóka, Tamás Micsik, Zsanett Berki, Péter Varga P, Zoltán Sápi, Bálint Nagy. Quantitative RT-PCR-based miRNA profiling of blastemal Wilms' tumors from formalin-fixed paraffin-embedded samples.
Gergely Buglyó and Zsófia Magyar contributed equally to this work.
Journal of Biotechnology, 2019 Jun, 10;298:11-15.
Doi: 10.1016/j.jbiotec.2019.04.001. Epub 2019 Apr 5.
IF: 3,163

10.2 A disszertáció témájától független közlemények

1. Péter Varga, Botond Berecz, Barbara Pete, Tímea Kollár, **Zsófia Magyar** , Judit Jeager, Éva Romics Görbe, János Rigó, József Gábor Joó, Ákos Gasparics.
Trends in mortality and morbidity in infants under 500 grams birthweight: observations from our neonatal intensive care unit (NICU).
Medical Science Monitor. 2018 Jun 29;24:4474-4480. Doi: 10.12659/MSM.907652.
IF: 1,980

2. Péter Varga, Judit Jeager, Ágnes Harmath, Botond Berecz, Tímea Kollár, Barbara, **Zsófia Magyar**, János Rigó J Jr, Éva Romicsné Görbe.
Changes in the outcome for infants, with birth weight under 500 grams, at our department (First Department of Obstetrics and Gynecology, Semmelweis University, Budapest). Orvosi Hetilap, 2015 Mar 8;156(10):404-8.
Doi: 10.1556/OH.2015.30101.
IF: 0,291

3. Péter Varga, Botond Berecz, Ákos Gasparics, Zsófia Dombi, Zsuzsanna Varga, Judit Jeager, **Zsófia Magyar**, János Rigó Jr, József Gábor Joó, László Kornya.
Morbidity and mortality trends in very-very low birth weight premature infants in light of recent changes in obstetric care.
European Journal of Obstetrics and Gynecology Reproductive Biology. 2017 Jan 23;211:134-139. Doi: 10.1016/j.ejogrb.2017.01.051.
IF: 1,809

4. Vörös Krisztián, **Magyar Zsófia**, Kalabay László
Pszichoszociális problémákkal társult magasvérnyomás-betegség beállítása
Bibliogr.: p. 14. - Abstr. Hun.
Magyar Családorvosok Lapja. - ISSN 1789-607X. - 2012. 6. Sz., p. 11-14.

5. **Magyar Zsófia**, Mester-Holczinger Veronika, Dezsőfi Antal
Ártalmatlan-e a Gilbert-kór?
Gyermekgyógyászat 2017; 68. évfolyam, 2. szám, p. 76-78.

11 KÖSZÖNETNYILVÁNÍTÁS

Szeretnék köszönetet mondani **Prof. Dr. Rigó Jánosnak,** aki a Semmelweis Egyetem Szülészeti- és Nőgyógyászati Klinika, Baross utcai Részlegének igazgatója volt, mikor a doktori képzést elkezdtem, aki ösztönzött és lehetővé tette, hogy a klinikán dolgozhassak, csecsemő- és gyermekgyógyászat szakképzésemet megkezdhessem, hogy tudományos munkát folytathassak, valamint **Prof. Dr. Ács Nándornak,** a Klinika jelenlegi vezetőjének, aki támogatta a PhD képzésem folytatását, illetve befejezését.

Köszönöm **Dr. Romicsné Dr. Görbe Évának,** témavezetőmnek, hogy egyetemi tanulmányaim óta ellát szakmai tanácsokkal, előbb Tudományos Diákköri Munkámban, majd a doktori képzésben elindított és bárminemű felmerülő kérdésben segítségemre volt.

Köszönöm **Dr. Zalatnai Attilának**, hogy a hydronephrosis miatt eltávolított szövettani minták feldolgozásában, a VEGF immunhisztokémiai vizsgálatban vett részt.

Köszönöm **Dr. Sulya Bálint** gyermekurológusnak, hogy a hydronephrosissal kezelt gyermekek klinikai adatainak feldolgozásában segített.

Szeretnék köszönetet mondani **Dr. Buglyó Gergelynek és Dr. Nagy Bálint professzor úrnak,** hogy a Wilms tumoros gyermekek szövettani mintáinak feldolgozásában és az eredmények kiértékelésében segített.

Köszönöm **Dr. Csóka Monika egyetemi docens asszonynak,** hogy a Wilms tumoros esetek összegyűjtésében, klinikai adatok szolgáltatásában segítségemre volt.

Köszönet illeti **Polgár Zoltánné Ilonát,** a Semmelweis Egyetem az I. Sz. Patológiai- és Kísérleti Rákkutató Intézet munkatársát a Wilms tumoros szövettani minták kezdeti feldolgozásáért, türelméért, a metodika elmagyarázásáért, megtanításáért.

Köszönöm **Dr. Sápi Zoltán egyetemi tanárnak**, hogy a Wilms tumoros minták szövettani értékelésével segítette munkánkat.

Köszönöm **Dr. Micsik Tamás egyetemi tanársegéd** munkáját, aki a Wilms tumoros szövettani mikroszkópos képek kiválasztásában és az szövettani értékelésében segített.

Köszönöm a kutatáshoz hozzájáruló szülők és gyermekek beleegyezését.

Köszönöm a szigorlati bizottság elnökének, **Prof. Dr. Reusz Györgynek,** valamint a szigorlati bizottság tagjainak, **Prof. Dr. Ertl Tibornak és Dr. Szabó Miklós docens úrnak,** hogy a vizsgáztatást elvállalták és építő tanácsokkal láttak el.

Köszönöm **Dr. Hruby Ervin adjunktus úrnak**, hogy a házi védés opponensi feladatait elvállalta, hogy szakmai észrevételeivel, hasznos gyakorlati tanácsaival segített a dolgozat végső változatának elkészítésében.

Köszönöm a hivatalos bírálóknak, **Prof. Dr. Katona Mártának és Dr. Jermendy Ágnesnek**, valamint a bizottság többi tagjának**,** hogy Doktori védésemmel kapcsolatos feladatokat ellátták.

Köszönöm **Dr. Harmath Ágnes** osztályvezető adjunktus asszonynak, valamint a **Semmelweis Egyetem Szülészeti- és Nőgyógyászati Klinika, Baross utcai Részlegének Neonatális Intenzív Centrumának minden dolgozójának,** hogy osztályos munkám mellett jelen dolgozat megírásában támogattak.

Köszönöm **Varga Jánosnak** a bíztatást, valamint a dolgozat külalakjában nyújtott technikai segítségét.

Végül, de nem utolsó sorban köszönöm szüleimnek és nagyszüleimnek, hogy mind az egyetemi, mind a doktori képzés során a hátteret biztosították.

Külön köszönöm **Édesanyám** türelmét és minden nehézségen átsegítő szeretetét és támogatását.

ÁBRAJEGYZÉK

1. ábra. A vesefejlődés lépései [22]. 14
2. ábra. A vese fejlődésében szerepet játszó főbb szignalizációs útvonalak [54]. 20
3. ábra. Az ureterbimbó elágazódását moduláló faktorok [54]. 21
4. ábra. A Nettó Filtrációs Nyomást meghatározó tényezők [68]. 24
5. ábra. GFR változása a terhességi kor függvényében [69]. 24
6. ábra. A dilatált húgyhólyag és megacystis [110]. 32
7. ábra. Prenatálisan felismert hydronephrosis esetén javasolt postnatális kivizsgálás lépései (2013) [132]. 38
8. ábra. A csecsemőkori hydronephrosis osztályozása SFU alapján, az ultrahangvizsgálat során látható képpel [83]. 41
9. ábra. Alsó húgyúti obstrukció prenatális ellátásának javasolt lépései. 44
10. ábra. A VEGF szignáltranszdukciós útvonalai [157]. 48
11. ábra. A HIF-1α és a célgének fokozódó átírása hypoxiában [159]. 49
12. ábra Az indirekt immunhisztokémiai módszer lépései (forrás: [205]) 62
13. ábra. Blastémás Wilms tumor szövettani képe (10x) (2. Beteg). 64
14. ábra. Blastémás Wilms tumor szövettani képe (400x) (2. Beteg). 65
15. ábra. A Pilot vizsgálat lépései (1. Beteg). 68
16. ábra. Pozitív VEGF expresszió a placentában. 70
17. ábra. Az pyeloureteralis átmenetben VEGF expresszió nem látható. 70
18. ábra. A kontroll csoportban festődés (VEGF expresszió) nem látható. 71
19. ábra. A kiválasztott mikroRNS-ek (miR-184, miR-203, miR-194-5p) alulexpresszáltsága nyolc vizsgált esetünkben. 76

TÁBLÁZATJEGYZÉK

1. táblázat. A magzati vesefunkció felmérésére alkalmazott, kedvező prognózist jelentő biomarkerek koncentrációi [130]..... 35
2. táblázat. Az antenatális hydronephrosis besorolása a pyelon antero-posterior átmérője alapján [83]..... 40
3. táblázat. Stádiumbesorolás a Wilms tumor kiterjedése alapján [202]..... 57
4. táblázat. A betegek klinikai adatai..... 69
5. táblázat. A vizsgálatba bevont tumoros és kontroll szövettani minták mikroRNS koncentrációi 72
6. táblázat. A tumoros szövet mikroRNS expresszió változása („fold change”) a tumormentes régióhoz képest az 1. Beteg mintájából, PCR array-t követően. 74
7. táblázat. mikroRNS expresszió változása („fold change”) tumoros szövetben a tumormentes régióhoz képest a vizsgálat nyolc betegben..... 75
8. táblázat. A 96 –féle mikroRNS tartalmazó miScript mikroRNS PCR Array során számított Ct, ΔCt és ΔΔCt értékek a tumoros és nem tumoros szövetben (az 1. Betegben)..... 120

FÜGGELÉK

Az 1. számú blastémás Wilms tumoros beteg tumoros és egészséges (tumormentes) FFPE mintájából végzett pilot vizsgálat eredményei, a Ct, ΔCt és ΔΔCt értékek szerepelnek a **8. táblázat**ban (Kontroll mikroRNS esetén ΔCt és ΔΔCt értéket nem számoltunk.).

8. táblázat. A 96 –féle mikroRNS tartalmazó miScript mikroRNS PCR Array során számított Ct, ΔCt és ΔΔCt értékek a tumoros és nem tumoros szövetben (az 1. Betegben).

mikroRNS neve	Ct_tumor	Ct_normál	ΔCt_tumor	ΔCt_normál	ΔΔCt
Prekurzor mikroRNSek					
Let-7a-5p	19,88	19,76	0,26	-0,44	0,70
Let-7b-5p	20,70	19,77	1,08	-0,43	1,51
Let-7c	23,08	22,24	3,46	2,04	1,42
Let-7f-5p	20,78	21,58	1,16	1,38	-0,22
Érett mikroRNSek					
miR-100-5p	19,19	20,26	-0,43	0,06	-0,49
miR-101-3p	23,88	23,78	4,26	3,58	0,68
miR-106b-5p	21,55	23,74	1,93	3,54	-1,61
miR-125a-5p	18,57	18,81	-1,05	-1,39	0,34
miR-125b-5p	19,73	19,28	0,11	-0,92	1,03
miR-126-3p	24,86	20,47	5,24	0,27	4,97
miR-126-5p	22,45	21,73	2,83	1,53	1,30
miR-128	23,63	26,08	4,01	5,88	-1,87
miR-133a	31,18	30,72	11,56	10,52	1,04
miR-135a-5p	23,20	25,07	3,58	4,87	-1,29
miR-135b-5p	23,13	27,62	3,51	7,42	-3,91
miR-141-3p	29,17	25,05	9,55	4,85	4,70
miR-143-3p	23,29	22,51	3,67	2,31	1,36
miR-145-5p	21,51	20,32	1,89	0,12	1,77
miR-146a-5p	24,82	25,39	5,20	5,19	0,01
miR-146b-5p	22,61	25,10	2,99	4,90	-1,91

mikroRNS neve	Ct_tumor	Ct_normál	ΔCt_tumor	ΔCt_normál	ΔΔCt
miR-148a-3p	23,81	23,85	4,19	3,65	0,54
miR-15a-5p	24,63	24,87	5,01	4,67	0,34
miR-15b-5p	23,56	24,89	3,94	4,69	-0,75
miR-16-5p	21,08	21,57	1,46	1,37	0,09
miR-17-5p	21,45	23,75	1,83	3,55	-1,72
miR-17-3p	25,83	28,51	6,21	8,31	-2,10
miR-181a-5p	20,36	23,22	0,74	3,02	-2,28
miR-181b-5p	21,33	23,97	1,71	3,77	-2,06
miR-182-5p	25,26	29,42	5,64	9,22	-3,58
miR-183-5p	26,12	29,58	6,50	9,38	-2,88
miR-184	34,08	28,36	14,46	8,16	6,30
miR-194-5p	26,50	21,19	6,88	0,99	5,89
miR-195-5p	22,28	22,35	2,66	2,15	0,51
miR-196a-5p	21,61	24,37	1,99	4,17	-2,18
miR-19b-3p	22,31	23,98	2,69	3,78	-1,09
miR-200b-3p	24,65	21,58	5,03	1,38	3,65
miR-200c-3p	26,47	22,43	6,85	2,23	4,62
miR-203a	29,98	27,12	10,36	6,92	3,44
miR-205-5p	28,73	28,74	9,11	8,54	0,57
miR-20a-5p	20,56	22,72	0,94	2,52	-1,58
miR-20b-5p	23,25	24,80	3,63	4,60	-0,97
miR-21-5p	18,95	20,30	-0,67	0,10	-0,77
miR-218-5p	25,56	26,65	5,94	6,45	-0,51
miR-22-3p	23,74	22,42	4,12	2,22	1,90
miR-221-3p	23,82	23,47	4,20	3,27	0,93
miR-222-3p	24,49	23,91	4,87	3,71	1,16
miR-223-3p	24,28	25,14	4,66	4,94	-0,28
miR-224-5p	27,78	28,95	8,16	8,75	-0,59
miR-23b-3p	20,84	20,87	1,22	0,67	0,55
miR-24-3p	20,54	20,89	0,92	0,69	0,23

mikroRNS neve	Ct_tumor	Ct_normál	ΔCt_tumor	ΔCt_normál	ΔΔCt
miR-25-3p	21,67	24,16	2,05	3,96	-1,91
miR-26a-5p	18,64	37,49	-0,98	17,29	-18,27
miR-26b-5p	20,83	21,33	1,21	1,13	0,08
miR-27a-3p	22,96	22,55	3,34	2,35	0,99
miR-27b-3p	22,07	21,83	2,45	1,63	0,82
miR-296-5p	24,50	27,21	4,88	7,01	-2,13
miR-29b-3p	25,00	23,05	5,38	2,85	2,53
miR-30c-5p	21,61	20,20	1,99	0,00	1,99
miR-31-5p	30,04	30,06	10,42	9,86	0,56
miR-3163	34,76	35,24	15,14	15,04	0,10
miR-32-5p	25,20	25,73	5,58	5,53	0,05
miR-330-3p	28,37	29,08	8,75	8,88	-0,13
miR-331-3p	23,78	24,67	4,16	4,47	-0,31
miR-34a-5p	22,50	25,46	2,88	5,26	-2,38
miR-34b-3p	30,78	28,80	11,16	8,60	2,56
miR-34c-5p	31,48	43,59	11,86	23,39	-11,53
miR-361-5p	23,83	25,02	4,21	4,82	-0,61
miR-365a-3p	24,65	24,02	5,03	3,82	1,21
miR-3662	31,20	32,55	11,58	12,35	-0,77
miR-3666	32,54	32,54	12,92	12,34	0,58
miR-374b-5p	23,32	24,05	3,70	3,85	-0,15
miR-375	30,04	29,42	10,42	9,22	1,20
miR-425-5p	25,29	26,35	5,67	6,15	-0,48
miR-449a	30,75	32,77	11,13	12,57	-1,44
miR-455-5p	28,14	26,84	8,52	6,64	1,88
miR-494	23,16	23,27	3,54	3,07	0,47
miR-616-3p	31,82	32,74	12,20	12,54	-0,34
miR-7-5p	27,15	28,45	7,53	8,25	-0,72
miR-9-3p	30,99	30,01	11,37	9,81	1,56
miR-92a-3p	20,21	21,07	0,59	0,87	-0,28

mikroRNS neve	Ct_tumor	Ct_normál	ΔCt_tumor	ΔCt_normál	ΔΔCt
miR-93-5p	21,44	-	1,82	-	-
miR-96-5p	26,19	-	6,57	-	-
miR-99a-5p	22,83	21,90	3,21	1,70	1,51
miR-99b-5p	22,60	23,08	2,98	2,88	0,10
Kontroll mikroRNSek					
85. (kontroll)	35,80	35,54			
86. (kontroll)	34,74	35,89			
87. (kontroll)	19,62	20,20			
88. (kontroll)	18,77	-			
89. (kontroll)	22,55	24,05			
90. (kontroll)	19,39	19,73			
91. (kontroll)	19,84	20,80			
92. (kontroll)	18,17	18,42			
93. (kontroll)	25,32	24,00			
94. (kontroll)	25,39	24,08			
95. (kontroll)	19,86	20,10			
96. (kontroll)	19,90	20,03			