A direkt-ható antivirális kezelés májfibrózisra és portális hemodinamikára kifejtett hatásainak vizsgálata noninvazív vizsgálómódszerekkel májtranszplantált páciensek körében

Doktori értekezés

Dr. Korda Dávid Ádám

Semmelweis Egyetem
Elméleti és Transzlációs orvostudományok Doktori Iskola

Témavezető: Dr. Doros Attila, Ph.D., egyetemi docens

Hivatalos bírálók: Dr. Hagymási Krisztina, Ph.D., egyetemi docens
Dr. Végh Eszter, Ph.D., klinikai szakorvos

Szigorlati bizottság elnöke: Dr. Karlinger Kinga, Ph.D., tudományos főmunkatárs
Szigorlati bizottság tagjai: Dr. Rudas Gábor, Ph.D., egyetemi docens
Dr. Gervain Judit, Ph.D., osztályvezető főorvos

Budapest
2020

Tartalomjegyzék

I. Rövidítések jegyzéke ... 4
II. Bevezetés ... 8
II.1 A krónikus hepatitisz C vírus (HCV) fertőzés epidemiológiája ... 8
II.2 A HCV terjedése ... 9
II.3 A HCV szerkezete ... 10
II.4 A HCV fertőzés lefolyása ... 11
II.5 A krónikus HCV fertőzés szövődményei ... 13
II.5.1 Májfibrózis, májcirrózis ... 13
II.5.2 Zsírmáj ... 17
II.5.3 Portális hipertónia ... 18
II.5.4 Hepatorenális szindróma ... 19
II.5.5 Hepatikus enkefalopátia ... 19
II.5.6 Hepatopulmonális szindróma ... 21
II.5.7 Portopulmonális hipertónia ... 21
II.5.8 Hepatikus eredetű pleurális folyadék ... 21
II.5.9 Cirrotikus eredetű kardiomiopátia ... 22
II.5.10 Hepatocelluláris karcinóma (HCC) ... 22
II.6 A HCV fertőzés diagnosztikája ... 24
II.6.1 A vírusfertőzés kimutatása ... 24
II.6.2 A máj szövettani vizsgálata ... 24
II.6.3 A máfibrózis mértékének noninvazív meghatározása ... 26
II.6.4 A cirrózis morfológiai jelei ... 32
II.7 A portális hipertónia diagnosztikája ... 33
II.7.1 Direkt katéteres nyomásmérés ... 33
II.7.2 A portális hipertónia noninvazív vizsgálómódszerei ... 35
II.7.3 A portális hipertónia legfontosabb szövődményeinek diagnosztikája ... 37
II.8 HCC diagnosztika ... 40
II.8.1 Szűrés ... 40
II.8.2 Képalkotó diagnózis ... 41
II.8.3 Szövettani diagnózis ... 46

II.9 A krónikus HCV infekció és szövődményeinek kezelése 48
II.9.1 Gyógyszeres kezelés 48
II.9.2 Májtranszplantáció 50
II.9.3 A portális hipertónia és következményeinek kezelése 53
II.9.4 A HCC kezelése 55
II.10 A HCV rekurrencia és kezelése 61
III. Célkitűzések 62
IV. Módszerek 63
IV.1 Vizsgált páciensek 63
IV.2 Virológiai válasz 64
IV.3 Kétdimenziós nyíráshullám elasztográfiás (2D SWE) vizsgálatok 65
IV.4 CT-volumetriás mérések 67
IV.5 Denzitásmérések a natív CT sorozatokon 68
IV.6 Célzott hasi ultrahangvizsgálat 69
IV.7 Ultrahang és Doppler ultrahang mérések 70
IV.8 Laborvizsgálatok 74
IV.9 Szérum biomarkerek 74
IV.10 Statisztikai analízis 74
V. Eredmények 75
V.1 Terápiás válasz 75
V.2 Elasztográfiás mérések 76
V.3 CT-volumetriás mérések 78
V.4 Denzitásmérések a natív CT sorozatokon 79
V.5 Célzott hasi ultrahangvizsgálat 80
V.6 Ultrahang és Doppler ultrahang mérések 81
V.7 Laborvizsgálatok 83
V.8 Szérum biomarkerek 88
V.8.1 A májfibrózis szérum biomarkerei 88
V.8.2 A portális hipertónia szérum biomarkere 89
V.9 Az elaszticitás és a fibrózist jelző szérum biomarkerek korrelációja 90
VI. Megbeszélés 91
VII. Következtetések 101

VIII. Összefoglalás 102
IX. Summary 103
X. Irodalomjegyzék 104
XI. Saját publikációk jegyzéke 134
XI.1 A disszertációhoz kapcsolódó publikációk 134
XI.2 A disszertációtól független publikációk 134
XII. Köszönetnyilvánítás 136

I. Rövidítések jegyzéke

1D: egy dimenziós

2D SWE: két dimenziós nyíráshullám elasztográfia

AAR: alanin-aminotranszferáz/aszpartát-aminotranszferáz hányados

ADC: apparens diffúziós koefficiens

AFP: alfa-fetoprotein

ALP: alkalikus foszfatáz

ALT: alanin-aminotranszferáz

APRI: aszpartát-aminotranszferáz/vérlemezke hányados index

ARFI: acustic radiation force impulse

AST: aszpartát-aminotranszferáz

AUROC: area under receiver operating characteristic curve

BCLC: Barcelona Clinic Liver Cancer

CEUS: kontrasztanyagos ultrahang

CI: congestion index

CT: komputertomográfia

DAA: direkt-ható antivirális (direct-acting antiviral)

DEB: gyógyszerkibocsátó gyöngyök (drug-eluting beads)

ELF: enhanced liver fibrózis

ELISA: enzimhez kapcsolt immunszorbens vizsgálat (enzyme-linked immunosorbent assay)

EOT: end of treatment

FDG: 18-F-fluorodeoxiglükóz

FHVP: szabad vena hepatica nyomás (free hepatic venous pressure)

FIB-4: fibrózis-4

FNH: fokális noduláris hiperplázia

GABA: gamma-amino-vajsav

GGT: gamma-glutamil-transzferáz

GOT: glutamát-oxálacetát-transzamináz

GPT: glutamát-piruvát-transzamináz

HBV: hepatitisz B vírus

HCC: hepatocelluláris karcinóma

HCV: hepatitisz C vírus

HIV: human immunodeficiency virus

HRS: hepatorenális szindróma

HSP70: hőshock protein 70

HVPG: portális nyomásgrádiens (hepatic venous pressure gradient)

IASL: International Association for the Study of the Liver

IL-1: interleukin-1

INR: international normalised ratio

IPS-1: interferon-ß promóter stimulátor 1

kPa: kilopascal

MELD: Model For End-Stage Liver Disease

MHC: major hisztokompatibilitási komplex

MTP: mikroszomális triglicerid transzfer protein

MR: mágneses rezonancia

MRCP: mágneses rezonanciás cholecystopancreatographia

MRE: mágneses rezonancia alapú elasztográfiás vizsgálat

NK-sejtek: természetes ölősejtek (natural killer cells)

NO: nitrogén-monoxid

NTR: nem transzlálódó régió

ORF: open reading frame

PDGF: vérlemezke eredetű növekedési faktor (platelet-derived growth factor)

PEI: perkután etanol infiltráció

PET: pozitron emissziós tomográfia

PI: pulzatilitási index

PST: teljesítmény státusz teszt (performance status test)

pSWE: pontszerű nyíráshullám elasztográfia

RFA: rádiófrekvenciás abláció

RI: rezisztencia index

RNS: ribonukleinsav

ROI: region of interest

SVR: tartós virológiai válaszarány (sustained virologic response rate)

TACE: transzartériás kemoembolizáció

TE: tranziens elasztográfia

TGF-ß: transzformáló növekedési faktor béta (transforming growth factor beta)

TIMP-1: tissue inhibitor of metalloproteinase-1

TIPS: transzjuguláris portoszisztémás sönt

TNF-α: tumor nekrózis faktor alfa

TXA2: tromboxán A2

VEGF: vaszkuláris növekedési faktor

WHVP: vena hepatica éknyomás (wedge hepatic venous pressure)

II. Bevezetés

II.1 A krónikus hepatitisz C vírus (HCV) fertőzés epidemiológiája

A krónikus hepatitisz C vírus (HCV) fertőzés világszerte a vezető halálokok közé sorolható [1]. Az évente újonnan megfertőződöttek száma 3-4 millióra tehető világszerte és minden évben több mint 350 ezren halnak meg HCV fertőzés okozta szövődményekben [2]. A fertőzés által leginkább sújtott régiók közé Közép- és Kelet-Ázsia, valamint Észak-Afrika sorolható, itt a prevalencia 3,5% feletti. Európában a fertőzés előfordulása 1,5-3,5% közöttire tehető (1. ábra) [3]. Hazánkban körülbelül 50 000-re becsülhető a HCV ribonukleinsavat (RNS-t) hordozó egyének száma [4].

1. ábra: A hepatitisz C vírus fertőzés előfordulásának földrajzi megoszlása Forrás: Mohd Hanafiah K, Groeger J, Flaxman AD, Wiersma ST. Global epidemiology of hepatitisz C virus infection: new estimates of age-specific antibody to HCV seroprevalence. Hepatology. 2013 Apr;57(4):1333-42.

A HCV genom nagyfokú variabilitása miatt a vírustörzseket 7 genotípusba osztották. A különböző genotípusú törzsek genomja 30-35%-ban különbözik egymástól. A genotípusokon belül további szubtípusok különböztethetők meg, jelenleg összesen 67 szubtípus ismert [5]. Az egyes genotípusok és szubtípusok földrajzi megoszlása eltérő, Európában az 1-es genotípus (G1) a leggyakoribb, hazánkban epidemiológiai és kezelési adatok alapján az esetek 90%-ában az 1b genotípus mutatható ki [6].

II.2 A HCV terjedése

A HCV terjedésének leggyakoribb útja a fertőzött vérrel való érintkezés, vagyis a parenterális transzmisszió. A transzfúzió útján történő vírusátvitel esélye napjainkban minimális köszönhetően a vérkészítmények szűrésének [7]. Hazánkban a vérkészítmények HCV-szűrése 1992. júniusában kezdődött el [8], ezt megelőzően a HCV fertőződés egyik leggyakoribb oka a fertőzött vérrel való transzfúzió volt. További iatrogén okként megemlítendő a szervátültetés kapcsán történő vírusátvitel, melynek kockázata a szűrésnek köszönhetően szintén minimalizálódott. A vérkészítmények szűrése óta a leggyakoribb átviteli útvonal az intravénás droghasználat, melynek során a vírusátvitel a fertőzött vérrel szennyezett tű használata révén történik. Az intravénás droghasználók körében a fertőződés kockázata igen magas, előfordulása 5 éves droghasználatot követően 90% [9]. Kisebb kockázattal nem intravénás droghasználat során is megtörténhet a vírusátvitel, az inhalációs eszközök megosztásakor a vírus a sérült orrnyálkahártyán keresztül is bejuthat a véráramba [10]. Egészségügyi dolgozók is érintkezhetnek HCV-vel kontaminált eszközökkel, a fő kockázati tényezőt a véletlen tűszúrás jelenti. Ilyen esetekben a fertőződés kockázata igen alacsony, de nem elhanyagolható [11]. További ritka terjedési formák közé sorolható a szexuális transzmisszió [12] és az anyáról magzatra történő vertikális terjedés [13]. Az esetek 10%-ában a HCV fertőzés eredete ismeretlen [14].

II.3 A HCV szerkezete

A hepatitisz C vírus a Flavivírusok családjába, ezen belül a Hepacivírusok nemzetségébe sorolható [15]. A Flavivírusok családjának tagjai több közös strukturális és virológiai tulajdonsággal jellemezhetők. Mindegyik ebbe a családba tartozó vírus egy lipid kettősrétegből álló burokkal rendelkezik, melyhez különböző burok proteinek csatlakoznak. A burok egy nukleokapszid réteget vesz körül, ami core proteinekből áll és a virális genomot tartalmazza. A vírusgenom egy pozitív szálú RNS molekula (2. ábra).

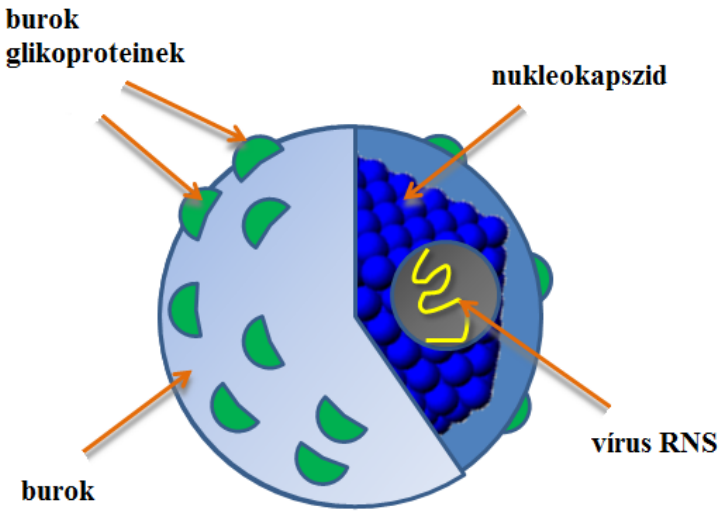

2. ábra: A hepatitisz C vírus szerkezete Forrás: Wikimedia Commons

A Flavivírusok sejtfelszíni receptor-komplexekhez kötődnek és receptor-mediált endocitózissal jutnak be a gazdasejtbe. A vírus burok fúzionál a gazdasejt sejtmembránjával, a nukleokapszid bejut a citoplazmába. A vírusgenom transzlációja a citoplazmában történik, elsőként egy prekurzor poliprotein jön létre, amit virális és gazdasejt proteázok strukturális és nem strukturális fehérjékre bontanak. A nem strukturális fehérjék létrehozzák a vírus replikációs komplexet, mely a replikációért felelős. A víruspartikulumok intracellularis membránokból szerelődnek össze, az érett virionok exocitózissal távoznak a gazdasejtből [16].

A hepatitisz C vírus genomja az átíródó géneket tartalmazó, úgynevezett „open reading frame”-ből (ORF) és az RNS szál 5’- és 3’-végén található nem transzlálódó régiókból (NTR) áll, melyek a replikáció szabályozásáért felelősek [17]. Az ORF által kódolt nem strukturális fehérjék közé sorolható a core protein, valamint az E1 és E2 glikoproteinek. A core protein a nukleokapszid alkotásáért felelős, de emellett számos sejtműködést befolyásoló hatása is ismert, szerepe van az apoptózis szabályozásában [18], a májfibrózis [19] és a szteatózis kialakulásában [20]. Az E1 és E2 glikoproteinek a vírusok sejtbe való bejutásában játszanak szerepet. Nem strukturális fehérjék az NS2, az NS3, az NS4A, az NS4B, az NS5A, valamint az NS5B. Az NS2 és az NS3 fehérjék proteáz aktivitással rendelkeznek, a HCV poliprotein hasításáért felelősek. Az NS4A fehérje az NS3 kofaktora [21]. Az NS4B fehérje legfontosabb szerepe a replikációs komplex membránokhoz való kihorgonyzása [22], míg az NS5A a replikáció szabályozásában játszik szerepet [23]. Az NS5B fehérje egy RNS-dependens RNS polimeráz [24].

II.4 A HCV fertőzés lefolyása

Az akut HCV fertőzés az esetek 70-80%-ában tünetmentes, ezért a vírusfertőzés ritkán kerül felfedezésre az akut stádiumban. Amennyiben az akut fertőzés klinikai tünetekkel jár, a tünetek megjelenése a vírus expozíciót követő 3-12. hétre tehető [25]. A leggyakoribb tünetek a rossz közérzet, a gyengeség, az étvágytalanság és a sárgaság. A máj nekroenzimek szérum szintje az expozíció után 2-8 héttel kezd emelkedni és gyakran meghaladja a normál tartomány felső határának tízszeresét. A HCV RNS a fertőzést követő első két hétben válik kimutathatóvá [26]. Az anti-HCV antitest csak hónapok után lesz kimutatható, és az akut fázisban az esetek 30%-ában álnegatív eredményt ad [27]. Az akut HCV fertőzés súlyos tünetekkel is járhat, de a fulmináns kórlefolyás igen ritka [28].

Krónikus HCV fertőzésről beszélünk, ha a vírus RNS az akut fertőzést követően legalább 6 hónapig perzisztál a véráramban. Krónikus fertőzés az esetek 75-85%-ában alakul ki, rizikófaktorai a 25 év feletti életkor, a férfi nem, a tünetmentes akut stádium, az afroamerikai rassz, a Human Immunodeficiency Virus (HIV) koinfekció, és az immunszupresszió [29]. A krónikus HCV fertőzés májfibrózist okozhat, melynek

progressziója egyénenként változó. A progressziót kedvezőtlenül befolyásoló tényezők közé sorolható az alkohol fogyasztás [30], a 40 év feletti életkor [31], a férfi nem, a HIV vagy hepatitisz B vírus (HBV) koinfekció [32] és különböző komorbiditások jelenléte [33]. Májcirrózis a HCV fertőzöttek 10-15%-ában alakul ki [34]. Kompenzált cirrózis esetén a páciensek 5 éves túlélése 90% körüli, míg dekompenzálódás esetén a túlélési ráta 50%-ra esik [35]. HCV cirrózis talaján hepatocelluláris karcinóma (HCC) is kifejlődhet, ennek gyakorisága 1-4%-ra tehető cirrhotikus betegek körében [36]. Krónikus HCV fertőzés szövődményeként extrahepatikus manifesztációk is előfordulnak, ezek gyakorisága 1-2%-ra tehető. A leggyakoribb extrahepatikus manifesztáció a kevert típusú krioglobulinémia [37]. A HCV fertőzés kórlefolyásának összefoglalását a 3. ábra tartalmazza.

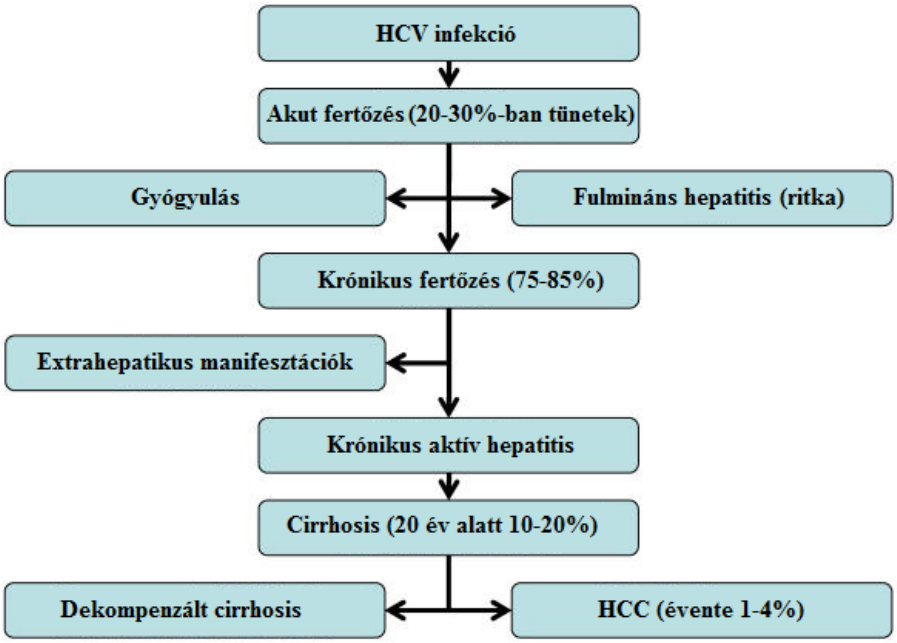

3. ábra: A hepatitisz C vírus fertőzés kórlefolyása Forrás: Chen SL, Morgan TR. The natural history of hepatitisz C virus (HCV) infection. Int J Med Sci. 2006;3(2):47-52. Epub 2006 Apr 1.

II.5 A krónikus HCV fertőzés szövődményei

A krónikus HCV fertőzés a máj kötőszövetes átépüléséhez vezethet, melynek végállapota a májcirrózis. A cirrózis májelégtelenség, hepatikus enkefalopátia, portális hipertónia, HCC, valamint egyéb szövődmények kialakulásához vezethet.

II.5.1 **Májfibrózis, májcirrózis**

Krónikus HCV fertőzéskor a májban megfigyelhető legfontosabb szövettani eltérések a portális és periportális terek limfocitás beszűrődése, limfocita-aggregátumok létrejötte, az epeutak károsodása, vaslerakódás a májsejtekben és a Kuppfer-sejtekben, valamint a szteatózis és a fibrózis kialakulása (4. ábra) [38].

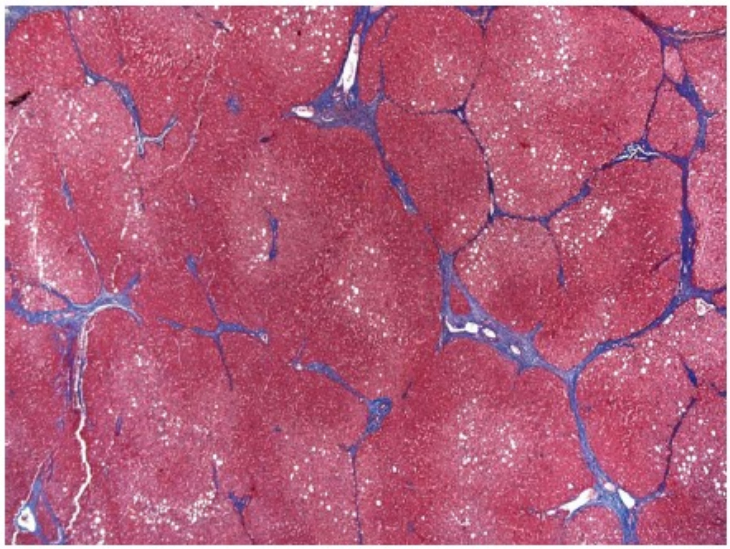

4. ábra: A HCV cirrózis szövettani képe Masson-féle trikróm festés, 40-szeres nagyítás. Forrás: Dhingra, S., S.C. Ward, and S.N. Thung, *Liver pathology of hepatitisz C, beyond grading and staging of the disease.* World J Gastroenterol, 2016. 22(4): p. 1357-66.

HCV fertőzés során a fibrózis kialakulásában szerepet játszó legfontosabb tényező a krónikus gyulladás. A HCV a véráramon keresztül jut a májba, ahol kapcsolódik a májsejtek felszínén lévő receptorokhoz, mint a scavenger-receptor B1, az Occludin, a Claudin-I, valamint a CD81 [39]. Ezt követően a vírus receptor-mediált endocitózissal

bejut a májsejtek citoplazmájába, ahol replikálódik. A fertőzés hatására mind a veleszületett, mind a szerzett immunitás aktiválódik. A veleszületett immunitás legfőbb szereplői a természetes ölősejtek (NK-sejtek), a dendritikus sejtek és a Kuppfer-sejtek, melyek interferonok és gyulladásos citokinek hatására aktiválódnak. Ezek a sejtek krónikus HCV fertőzéskor képtelenek a vírus eliminációjára, viszont hozzájárulnak a máj károsodásához [40]. A veleszületett immunitás kivédésében az NS3 és NS4A vírusfehérjék játszanak döntő szerepet, melyek hasítani képesek az interferon-β termeléséhez szükséges jelátviteli fehérjét, az interferon-β promóter stimulátor 1-et (IPS-1) [41], ezáltal gátolva az immunsejtek aktivációját. Az adaptív immunválaszban a citotoxikus T-sejtek játszanak főszerepet, melyek elpusztítják azokat a májsejteket, amelyek felszínén virális antigének prezentálódtak. A T-sejtes immunválasz kivédésének két fő mechanizmusa a major hisztokompatibilitási komplex (MHC) molekulák expressziójának csökkentése és a virális antigénprezentáció gátlása [42]. Az ineffektív immunválasz következményeként perzisztáló gyulladás jön létre, mely fibrózis kialakulásához vezet. A fibrózis patogenezisének döntő mozzanata a periszinuszoidális térben található, A-vitamin raktározó csillagsejtek aktiválódása. Különböző növekedési faktorok (PDGF, TGF-β) és gyulladásos eredetű citokinek (TNF-α, IL-1) hatására a csillagsejtek aktiválódnak és myofibroblastokká differenciálódnak [43]. A csillagsejtek aktivációja létrejöhet emellett HCV fehérjékkel való direkt interakció [44], a májsejtek apoptózisa során létrejövő apoptotikus testek [45], valamint oxidatív stressz hatására is [46]. Az aktiválódott csillagsejtek kollagént és extracelluláris mátrix fehérjéket termelnek, valamint gátolják a remodellációért felelős mátrix metalloproteinázokat [47].

A májcirrózis a fibrózis végállapota, szövettanilag regeneratív nodulusokkal jellemezhető, melyeket fibrotikus kötegek határolnak. A portális tér fibrotikusan átalakul, az endotél sejtek fenesztráltsága megszűnik, a Disse-teret extracelluláris mátrix tölti ki, a szinuszoidok kapillarizálódnak. A hepatociták szigeteket alkotnak, szeparálódnak a szinuszoidális erektől. A terminális portaágak és artériák, valamint a centrális vénák között söntök alakulnak ki. A leírt eltérések portális hipertóniához és a májfunkció romlásához vezetnek.

A cirrózis gyakran tünetmentes, a szövődmények kialakulásáig felfedezetlen marad. A tünetek és fizikális jelek nagy része a máj csökkent szintetikus és katabolikus funkciójára, illetve a portális hipertóniára vezethető vissza (1. táblázat) [48].

1. táblázat: A cirrózis tünetei és fizikális jelei, valamint azok etiológiája

Tünetek, fizikális jelek	Leírás	Etiológia
Sárgaság	A bőr, a cornea és a nyálkahártyák sárgás elszíneződése	Károsodott epekiválasztás
Póknaevus	Centrális arteriola, körülötte kisméretű radier irányú erek, főként a törzsön és az arcon fordul elő	Emelkedett ösztrogénszint a máj csökkent ösztrogén lebontása miatt
Göbös máj	Szabálytalan felület tapintáskor	Fibrózis
Szplenomegália	Megnagyobbodott lép tapintáskor	Portális hipertónia
Aszcitesz	Fehérjedús folyadék a hasüregben	Portális hipertónia
Caput medusae	A köldökből kiinduló prominens vénák	Portális hipertónia
Cruveilhier-Baumgarten szindróma	Epigastricus érzörej	A vena portae és az umbilicalis vénák közti söntrendszer
Palmáris erythema	A tenyér bőrpírja	Emelkedett ösztrogénszint

Tünetek, fizikális jelek	Leírás	Etiológia
Fehér körmök	Horizontális fehér csíkok a körmön	Hipalbuminémia
Hipertrófiás oszteoartropátia	A hosszú csöves csontok fájdalmas oszteoartropátiája	Jobb-bal sönt miatti hipoxia, portopulmonális hipertónia
Dupuytren kontraktúra	A palmáris fascia fibrózisa	Oxidatív stressz
Ginekomasztia	A férfi emlőmirigy jóindulatú proliferációja	Emelkedett ösztrogénszint a máj csökkent ösztrogén lebontása miatt
Hipogonadizmus	Férfiakban a szőrzet elvesztése	Az alkohol vagy vas direkt toxikus hatása
Flapping tremor (asterixis)	A dorzálflektált kezek aszinkron remegése	Hepatikus enkefalopátia
Foetor hepaticus	Édeskés szagú lehelet	Kilélegzett dimetil-szulfid
Étvágytalanság, fáradtság, súlycsökkenés, izomtömeg-csökkenés		Katabolikus irányba eltolódott metabolizmus
2-es típusú diabétesz		Glukózfelhasználás zavara és/vagy a máj csökkent inzulin lebontása

A krónikus májbetegség, illetve cirrózis súlyosságának megítélésére különböző klinikai pontrendszerek használhatók, melyek közül a legelterjedtebbek a Child-Pugh-Turcotte klasszifikáció (2. táblázat) és a Model For End-Stage Liver Disease (MELD) score.

2. táblázat: Child-Pugh-Turcotte klasszifikáció. Child A: 5-6 pont; Child B: 7-9 pont; Child C: 10-15 pont

Pontszám	**1 pont**	**2 pont**	**3 pont**
Szérum összbilirubin (mg/dl)	< 34	34-50	> 50
Szérum albumin (g/l)	> 35	28-35	< 28
Prothrombin idő vagy INR	< 4 < 1,7	4-6 1,7-2,3	> 6 > 2,3
Aszcitesz	nincs	enyhe / közepes	Súlyos
Hepatikus enkefalopátia	nincs	Grade 1-2	Grade 3-4

II.5.2 **Zsírmáj**

A zsírmáj vagy szteatózis lipidmolekulák felhalmozódását jelenti a májsejtekben. Számos májbetegség járhat szteatózissal, beleértve a krónikus HCV fertőzést. A zsírmáj patomechanizmus krónikus HCV fertőzésben nem pontosan tisztázott, főként a virális core protein és az NS5A fehérje kóroki szerepe merült fel, melyek a mikroszomális triglicerid transzfer protein (MTP) aktivitásának gátlásán és oxidatív stressz kiváltásán keresztül fejthetik ki hatásukat [49].

II.5.3 **Portális hipertónia**

A portális hipertónia definíciója a portális nyomásgrádiens megemelkedése, 5 Hgmm feletti érték esetén szubklinikus, 10 Hgmm felett szignifikáns portális hipertóniáról beszélünk [50]. A portális hipertónia etiológia szerint három osztályba sorolható, megkülönböztetünk prehepatikus, intrahepatikus és poszthepatikus formákat [51]. A HCV cirrózis az alkoholos eredetű májcirrózis mellett a leggyakoribb intrahepatikus kórok. A portális hipertónia kialakulásában a máj strukturális átépülése mellett hemodinamikai faktorok is szerepet játszanak. A szinuszoidalis endotél sejtek diszfunkciója következtében csökken a vazodilatátor hatású nitrogén-monoxid (NO) szintézise [52], míg a vazokonstriktor tromboxán A2 (TXA2) szintje növekedik [53]. A portális hipertónia kialakulása szempontjából a májban végbemenő leglényegesebb strukturális változások a csillagsejtek aktivációja és a fokozott érújdonképződés. Az aktiválódott csillagsejtek kontraktilis funkcióval rendelkeznek, az erek falát körbevéve növelik az érellenállást, a fokozott angiogenezis hatására pedig aberráns érkapcsolatok jönnek létre [54]. Cirrózisban az extrahepatikus változások közül a kollaterális érhálózatok kialakulása [55] és a splanchnikus erek tágulata játszik szerepet a portális hipertónia patomechanizmusában [56].

A májcirrózis és a következményes portális hipertónia legfenyegetőbb szövődménye a nyelőcsővarixok kialakulása. A varixok előfordulásának gyakorisága korrelál a betegség súlyosságával. Míg Child A stádiumú cirrózisban a páciensek 40%-ánál, addig Child C stádiumban 85%-uk esetén mutathatók ki nyelőcsővarixok [57]. A varixvérzés gyakorisága cirrózisban évente 5-15%-ra tehető. Annak ellenére, hogy a vérzés az esetek 40%-ában spontán eláll, a 6 hetes mortalitás meghaladja a 20%-ot [58]. A varixok a gyomorfalra is ráterjedhetnek, leggyakrabban a kisgörbület mentén fordulnak elő. Emellett úgynevezett ectopiás varixok a bélrendszer mentén bárhol, illetve egyéb hasüregi szervekben is kialakulhatnak [59].

A cirrotikus páciensek 60%-ában alakul ki aszcitesz 10 éves megfigyelés során [60], a fő etiológiai tényezők a portális hipertónia és a károsodott veseműködés. Nagy mennyiségű aszcitesz hasi feszülést, légzési nehezítettséget okozhat, valamint spontán bakteriális peritonitisz is kialakulhat [61].

A szplenomegália patomechanizmusa portális hipertóniában napjainkban sem teljesen tisztázott. A szplenomegália önmagában leggyakrabban tünetmentes, azonban a

megnagyobbodott lépben a vér alakos elemei tárolódhatnak, illetve lebontásuk fokozódhat trombocitopéniát, leukopéniát, anémiát, illetve ezek kombinációját okozva. Ezt az állapotot hiperszpléniának nevezzük [62].

II.5.4 **Hepatorenális szindróma**

A hepatorenális szindróma (HRS) a veseműködés reverzibilis károsodása előrehaladott cirrózisban vagy májelégtelenség esetén [63]. A szindróma jelentkezése kedvezőtlen prognosztikai faktor, kialakulásának kockázata cirrotikus páciensekben 1 év után 20%, 5 év után 40% [64]. A kórkép patomechanizmusa nem teljesen ismert, feltételezett oka, hogy a splanchnicus rendszer vazodilatációja következtében csökken a vesék vérellátottsága [65]. A HRS következtében kialakuló veseelégtelenség oliguriával, nátrium és vízretencióval, hiperkalémiával ás dilúciós hiponatrémiával jár. Két típusa különíthető el, az 1-es és a 2-es típusú HRS. Az 1-es típusú HRS gyorsan progrediáló veseelégtelenséggel jellemezhető, melyben a szérum kreatininszint megduplázódik, vagy a kreatinin clearence legalább 50%-kal csökken kevesebb mint két hét alatt. 1-es típusú HRS-ben a veseelégtelenséghez más szervek (szív, agy, máj és mellékvesék) funkciózavara is társulhat. Kezelés nélkül a kórkép mortalitása csaknem 100%-os [66]. A 2-es típusú HRS-t mérsékelt súlyosságú, stabil veseelégtelenség jellemzi, melynek fő tünete a terápiarefrakter aszcitesz [67].

II.5.5 **Hepatikus enkefalopátia**

A hepatikus enkefalopátia krónikus májbetegségben szenvedő pácienseknél jelentkező neurológiai és pszichiátriai tünetegyüttes, a cirrotikus páciensek 30-45%-át érinti [68]. A kórkép patomechanizmusa nem teljesen tisztázott, kialakulásában több faktornak is szerepet tulajdonítanak: a bélbaktériumok által termelt ammónia metabolizmusa a károsodott májműködés miatt csökken, valamint az ammónia portoszisztémás söntökön keresztül elkerüli a májat, így magas koncentrációban jut a szisztémás keringésbe. Az ammónia átjut a vér-agy gáton, az astrocyta sejtekben a glutamin-szintetáz glutaminná alakítja. A glutamin ozmotikusan aktív molekulaként agyödémát okoz, emellett részben az ammónia direkt hatására reaktív oxigéngyökök képződnek, melyek mitokondriális diszfunkciót okoznak az astrocyta sejtekben [69]. Továbbá az ammónia aktiválja a gamma-amino-vajsav (GABA) receptorokat, ami olyan neuropeptidek keletkezéséhez

vezet, melyek szintén hozzájárulnak a hepatikus enkefalopátia kialakulásához [70]. A magas ammóniaszint mellett kóroki szerepet tulajdonítanak a megemelkedett indol és oxindol koncentrációknak [71], az emelkedett kolinészteráz aktivitásnak [72] és a hiponatrémiának is [73].

Hepatikus enkefalopátiában neurológiai és pszichiátriai tünetek széles spektruma fordulhat elő. Kezdeti stádiumban csak a pszichometrikus tesztek mutatnak eltérést [74], később személyiségváltozás mehet végbe, a páciensek apátiássá, irritábilissá válhatnak, elveszthetik időbeli és térbeli orientációjukat. A legsúlyosabb stádiumok a tudat vigilitási zavaraival jellemezhetők, mint a szomnolencia, a stupor és a kóma. A motoros tünetek közül a legjellegzetesebb a flapping tremor vagy más néven asterixis, ami elsősorban a csukló hátrafeszítésével váltható ki a kezeken, de asterixis jelentkezhet emellett a lábakon, a nyelven és a szempillákon is [75]. A hepatikus enkefalopátia súlyossága a West-Haven kritériumrendszer szerint osztályozható (3. táblázat) [76].

3. táblázat: A West-Haven kritériumrendszer

Grade 1	Figyelemzavar Eufória vagy szorongás Figyelem felkelthetősége csökken Kivonási vagy összeadási műveleteknél teljesítménycsökkenés Alvászavar
Grade 2	Letargia vagy apátia Idő- és térbeli orientáció enyhe zavara Enyhe személyiségváltozás Inadekvát viselkedés Dyspraxia Asterixis
Grade 3	Szomnolencia vagy szemistupor Verbális ingerrel ébreszthető Konfúzió Teljes dezorientáció Bizarr viselkedés
Grade 4	Kóma

II.5.6 **Hepatopulmonális szindróma**

A hepatopulmonális szindróma egy májbetegségekben kialakuló artériás oxigenizációs zavar, amit a tüdőkapillárisok kóros tágulata és intrapulmonális arteriovenosus söntök okoznak. A kórkép fő tünete a légszomj, amely akár nyugalomban is felléphet, függőleges testhelyzeteben általában rosszabbodik [77].

II.5.7 **Portopulmonális hipertónia**

Portopulmonális hipertóniának nevezzük a portális hipertóniában kialakuló, más okkal nem magyarázható pulmonális artériás hipertóniát. A kórkép gyakorisága cirrotikus páciensek körében 0,7-2%, de a cirrózis mellett más portális hipertóniát okozó kórképekben is előfordulhat [78]. A portopulmonális hipertónia patogenezisében olyan vazoaktív anyagoknak tulajdonítanak szerepet (pl. szerotonin, endothelin-1, interleukin-1, tromboxán B2, szekretin), melyek fiziológiás körülmények között a májban metabolizálódnak, de portális hipertónia fennállása esetén portoszisztémás söntökön keresztül a tüdőkeringésbe jutnak [79]. A kórkép leggyakoribb tünete az effort diszpnoé, emellett előfordulhat fáradékonyság, palpitáció, ájulás, vérköpés és mellkasi fájdalom is [80].

II.5.8 **Hepatikus eredetű pleurális folyadék**

Cirrotikus páciensekben 500 ml-nél nagyobb mennyiségű pleurális folyadék jelentkezése esetén, amennyiben más ok kizárható, hepatikus eredetű pleurális folyadékról beszélünk. Az aszcitesz a rekesz defektusain keresztül a peritonealis térből a pleuralis térbe jut a negatív mellűri nyomás szívó hatásának köszönhetően. A kórkép tünetei a légszomj, a köhögés és a mellkasi diszkomfort [81].

II.5.9 **Cirrotikus eredetű kardiomiopátia**

Cirrotikus eredetű kardiomiopátia az előrehaladott cirrózisban szenvedő páciensek 50%-ánál jelentkezik. A szívizom kontraktilitási zavarához diasztolés diszfunkció is társulhat. A kórkép patomechanizmusa komplex, a hiperdinámiás splanchnikus keringés, a volumen-túlterhelés és a vegetatív idegrendszer működészavara egyaránt hozzájárul kialakulásához. A cirrotikus kardiomiopátia tünete lehet az effort diszpnoé, a csökkent terhelhetőség, a paroxizmális nokturnális diszpnoé, az ortopnoé és a végtagödéma. Ritka szövődmény a hosszú QT-szindróma, az aritmia és a hirtelen halál [60].

II.5.10 **Hepatocelluláris karcinóma (HCC)**

A krónikus HCV infekció a hepatocelluláris karcinóma (HCC) kialakulásának leggyakoribb oka a fejlett országokban [82]. A HCC kialakulásának kockázata a májfibrózis stádiumától függ. Cirrotikus páciensekben az éves kockázat 1-7%, míg enyhe fibrózis esetén a kockázat kifejezetten alacsony [83]. Bár a HCV-indukált HCC kialakulási mechanizmusa nem teljesen tisztázott, feltételezések szerint a HCV fő szerepe a karcinogenezisben, hogy hatására egy olyan cirrotikus szövet alakul ki, mely a tumor kialakulására hajlamosító mikrokörnyezetet jelent. Emellett több tanulmányban is beszámoltak a HCV proteinek direkt karcinogén hatásáról [84], valamint felmerült a krónikus gyulladás és a vele járó oxidatív stressz kóroki szerepe is [85]. A HCC a korai stádiumokban általában tünetmentes, előrehaladott stádiumban aspecifikus tünetekkel járhat. Gyakran megfigyelhető jelenség a cirrózisban előforduló tünetek súlyosbodása. A kórkép három leggyakoribb tünete a has jobb felső kvadránsában jelentkező fájdalom, a tapintható terime és a fogyás. További tünet illetve fizikális jel lehet a fáradékonyság, az étvágytalanság, az aszcitesz, a szplenomegália, a sárgaság, az egyenetlen tapintatú máj és a láz [86]. A HCC prognózisa a betegség stádiumától függ. Míg a korai a stádiumokban az öt éves túlélés 40-70%, előrehaladottabb stádiumokban 11-20 hónap, a végstádiumban kevesebb, mint 3 hónap. A legelterjedtebben használt stádiumbesoroló rendszer a Barcelonai kritériumrendszer (BCLC: Barcelona Clinic Liver Cancer) (5. ábra).

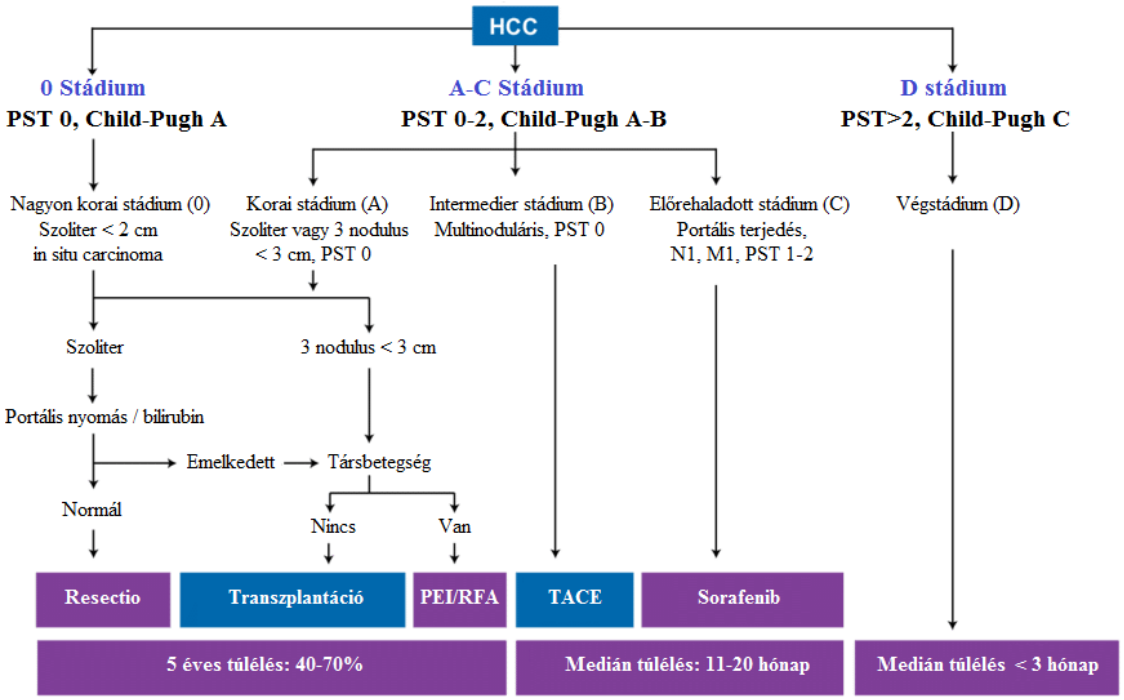

5. ábra: A Barcelonai kritériumrendszer (BCLC: Barcelona Clinic Liver Cancer)
PST: Performance status test (teljesítmény státusz teszt); PEI: perkután etanol infiltráció; RFA: rádiófrekvenciás abláció; TACE: transzartériás kemoembolizáció
Forrás: Kinoshita, A., et al., Staging systems for hepatocellular karcinóma: Current status and future perspectives. World J Hepatol, 2015. 7(3): p. 406-24.

II.6 A HCV fertőzés diagnosztikája

II.6.1 A vírusfertőzés kimutatása

A HCV fertőzés kimutatására szerológiai és vírusamplifikációs tesztek használatosak a klinikai gyakorlatban. Az automatizált enzimes immunvizsgálatok nagy számú minta feldolgozására alkalmasak, főként szűrővizsgálatként alkalmazott módszerek, segítségükkel kimutathatók a HCV-ellenes antitestek. A HCV-ellenes antitestek kimutatása általában ELISA (enzyme-linked immunosorbent assay) módszerrel történik. A vizsgálat immunkompromittált személyekben, veseelégtelenség, valamint HCV-asszociált krioglobulinémia esetén álnegatív eredményt adhat. Ha az antitest vizsgálat pozitív a HCV fertőzés megerősítése céljából HCV RNS amplifikációs teszt elvégzése szükséges. Többféle kvalitatív és kvantitatív vírusamplifikációs teszt létezik, a HCV RNS kópiaszám kvantitatív meghatározását elsősorban a terápiás válasz utánkövetésére használják. Negatív vírusamplifikációs teszt pozitív antitest vizsgálatot követően gyógyult HCV fertőzés, álpozitív antitest próba, valamint intermittáló virémia esetén fordulhat elő [87].

II.6.2 A máj szövettani vizsgálata

A szövettani vizsgálat fontos eljárás a májbetegségek diagnosztikájában. A diagnózis felállítása mellett biopsziás mintavétel segítségével a kórkép súlyossága is meghatározható. A szövettani vizsgálat alapján megállapított stádium a máj hegesedésének fokára utal, melynek végállapota a cirrózis. A szövettani grádus a májkárosodásért felelős alapbetegség súlyosságát fejezi ki, mely krónikus vírushepatitisz esetén a gyulladásos aktivitást jelenti. Többféle hisztológiai pontrendszer létezik, melyek közül az egyszerűbbek (IASL: International Association for the Study of the Liver, Batts-Ludwig és Metavir score) a klinikai gyakorlatban alkalmazhatók, míg a komplexebb pontrendszerek (Knodell és Ishak score) klinikai vizsgálatokhoz használhatók.

A gyulladásos aktivitás, vagyis a grádus meghatározásához az interface hepatitisz (a periportális tér limfocitás beszűrődése), valamint a parenchymasérülés (apoptózis és foltos nekrózis) mértékének vizsgálata szükséges. A fibrózis a kezdeti stádiumban csak a portális teret érinti, annak kiszélesedésével jár, előrehaladottabb stádiumban

kötőszövetes szeptumok képződnek a máj érstruktúrái között, végül cirrózisban a máj parenchymáját kötőszövettel körülvett nodulusok töltik ki (6. ábra).

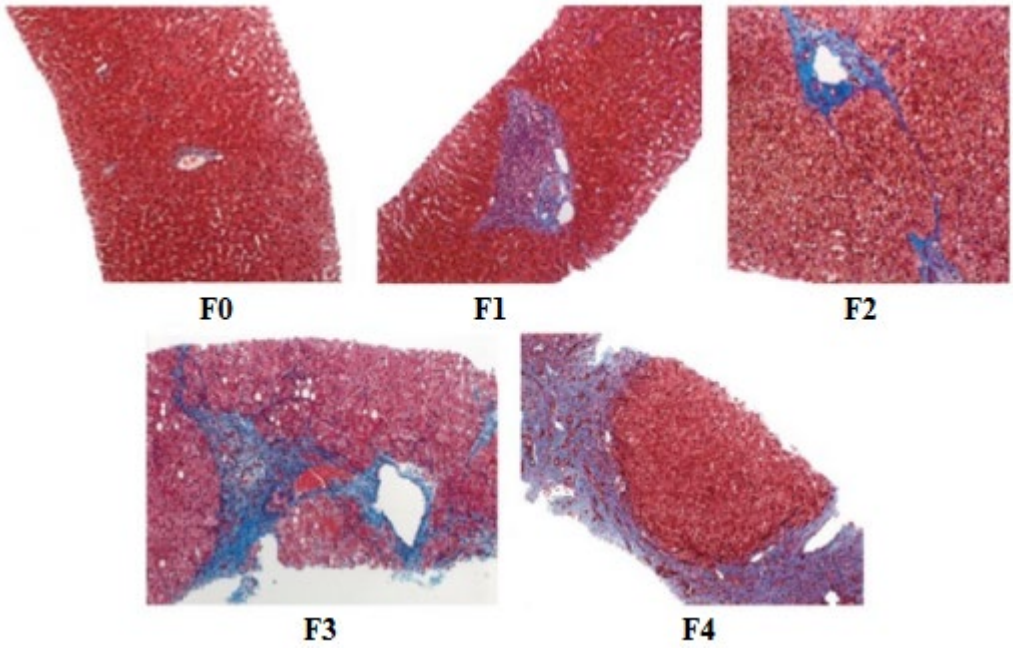

***6.* ábra: Metavir szerinti F-stádiumok hisztológiai képe** 40-szeres nagyítás, trikróm festés. Forrás: Faria S. C., Ganesan K., Mwangi I., et al. MR imaging of liver fibrózis: current state of the art. Radiographics. 2009;29(6):1615–1635.

A leggyakrabban használt grádus- és stádium-meghatározó rendszer a Metavir pontrendszer, mely a gyulladásos aktivitás 4 fokozatát, valamint a fibrózis mértékének 5 stádiumát különbözteti meg (4. táblázat) [88].

4. táblázat: A Metavir pontrendszer

Grade	Leírás
A0	Nincs aktivitás
A1	Enyhe aktivitás
A2	Közepes aktivitás
A3	Súlyos aktivitás
Stage	**Leírás**
F0	Nincs fibrózis
F1	Portális fibrózis szeptumok nélkül
F2	Portális fibrózis szeptumokkal
F3	Számos szeptum cirrózis nélkül
F4	Cirrózis

II.6.3 A máfibrózis mértékének noninvazív meghatározása

A májfibrózis mértékének meghatározásában a gold standard módszer a szövettani vizsgálat. Szövettani minta biopsziás mintavétellel nyerhető, ami egy invazív eljárás, potenciálisan életveszélyes szövődményekkel járhat [89]. Emellett kimutatták, hogy a szövettani minták értékelésekor magas az interobserver variabilitás [90]. Az antivirális terápia hatékonyságának utánkövetésekor a máj állapotának szoros kontrollja javasolt, a többszöri biopsziás mintavétel azonban jelentős megterhelést jelentene a pácienseknek. Az elmúlt évtizedekben számos noninvazív eljárás vált elérhetővé a májfibrózis mértékének meghatározására, mint a fibrózis szérum biomarkerei, valamint különböző radiológiai vizsgálómódszerek.

II.6.3.1 Elasztográfiás módszerek

A képalkotás-alapú elasztográfiás vizsgálómódszerekkel noninvazív módon mérhető a szövetek rugalmassága és egyéb mechanikai tulajdonságai. Ezek a módszerek a szöveti rugalmasságot indirekt módon, a szövetekben létrejövő deformáció, vagy a nyíráshullámok terjedési sebességének mérésével határozzák meg. A vizsgálatok fizikai háttere alapján megkülönböztetünk strain-alapú és nyíráshullám-alapú, képalkotó modalitás alapján ultrahang-alapú (7. ábra) és mágneses rezonancia (MR) alapú elasztográfiás módszereket [91, 92].

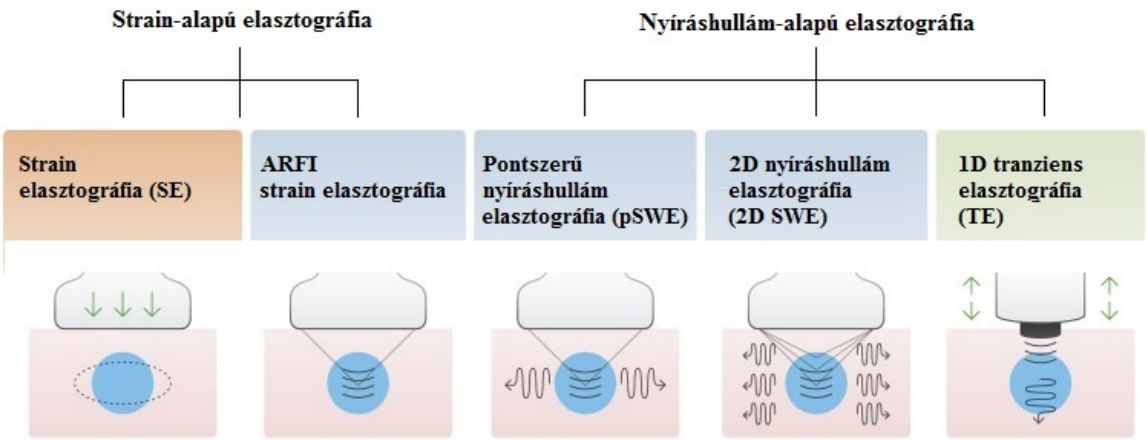

7. ábra: Ultrahang-alapú elasztográfiás módszerek Forrás: Sigrist RMS, Liau J, Kaffas AE, Chammas MC, Willmann JK. Ultrasound Elastography: Review of Techniques and Clinical Applications. Theranostics. 2017 Mar 7;7(5):1303-1329.

Strain-alapú elasztográfiás módszerek

Strain elasztográfia

A strain elasztográfia alapja a mechanikus stressz hatására létrejövő deformáció vizsgálata ultrahangos módszerrel. A strain elasztográfia két típusa ismert. Az első típusnál a vizsgáló mechanikai nyomást fejt ki a transzducerrel, ez a módszer felszínes szervek vizsgálatára alkalmas, mint a pajzsmirigy és az emlők. A második vizsgálattípusban a szövetek elmozdulását fiziológiás életjelenségek okozzák, mint a szívverés és a légzőmozgás. Ezzel a módszerrel mélyebben elhelyezkedő szervek is vizsgálhatók. A strain elasztográfia során alkalmazott mechanikus stressz nem mérhető, ezért a szövetek elaszticitása sem határozható meg pontosan, azonban különböző struktúrák, mint a körülírt elváltozások és a környező ép parenchyma

összehasonlíthatók egymással. A mérési eredmények egy úgynevezett elasztogrammon jeleníthetők meg, mely a B-módú képre rávetíthető színkódolt térkép. Emellett meghatározható a strain ratio, ami a normál szövet és a vizsgált elváltozás rugalmassági paraméterének hányadosát jelenti [92].

Acustic radiation force impulse (ARFI) strain elasztográfia

Egy magas intenzitású fókuszált ultrahangnyaláb hatására jön létre elmozdulás a vizsgált szövetekben. Az elmozdulás mérése és a mért adatok megjelenítése a strain elasztográfiához hasonló.

Nyíráshullám-alapú elasztográfiás módszerek

A nyíráshullám-alapú elasztográfiás módszerek alapja, hogy dinamikus stressz hatására nyíráshullámok jönnek létre a szövetekben, melyek gyorsabban terjednek merev, mint rugalmas szövetekben. A hullámok terjedési sebessége alapján meghatározható a vizsgált szövetek elaszticitása. Az ultrahang-alapú technikák esetén a nyíráshullámok detektálása ultrahangnyalábok segítségével történik, míg az MR elasztográfia során a hullámok mozgására érzékeny fáziskontraszt szekvenciákat alkalmaznak. A leggyakrabban meghatározott vizsgálati paraméterek a nyíráshullámok terjedési sebessége, a shear modulus nagysága, valamint a Young-féle elasztikus modulus, amely elaszticitásként is ismert [93].

1D tranziens elasztográfia (TE)

Az elsőként kifejlesztett nyíráshullám elasztográfiás eljárás az 1D tranziens elasztográfia, vagy ismertebb nevén Fibroscan, mely a májfibrózis mértékének mérésére legelterjedtebben használt vizsgálómódszer. A Fibroscan berendezés mérőfeje egy ultrahang transzducert és egy vibrációt létrehozó eszközt foglal magába. Annak ellenére, hogy a Fibroscan egy ultrahang-alapú eljárás, a vizsgálat B-módú vezérlés nélkül történik. A vizsgáló a mérésre alkalmas pontot (nagyobb erektől mentes májterület a bőrfelszíntől 2,5-6,5 cm-re) time-motion üzemmódban választja ki. Ezután működésbe lép a vibrációs eszköz, mely nyíráshullámokat hoz létre a vizsgált szövetekben. A gerjesztés irányára párhuzamos nyíráshullámok terjedési sebessége A-módú ultrahangnyalábokkal mérhető, a mért sebességi értékekből kiszámítható a szöveti elaszticitás [94].

Pontszerű nyíráshullám elasztográfia (pSWE)

Ennél a módszernél az ARFI strain elasztográfiához hasonlóan egy magas intenzitású fókuszált ultrahangnyaláb hatására jön létre elmozdulás a vizsgált szövetekben. Ebben az esetben azonban nem a szöveti elmozdulás mérése történik, hanem a fókuszált ultrahangnyaláb hatására létrejövő, arra merőleges irányú nyíráshullámok terjedési sebessége kerül meghatározásra. A Fibroscannel ellentétben a pontszerű nyíráshullám elasztográfiás vizsgálat hagyományos ultrahang készülékkel és ultrahang fejjel is elvégezhető. A módszer további előnye a Fibroscannel szemben, hogy a legmegfelelőbb mérési terület kiválasztásához B-módú vezérlés használható, valamint ebben az esetben a nyíráshullámok a májon belül jönnek létre, így a mérést az esetleges aszcitesz, vagy obezitás kevésbé befolyásolja [95].

2D nyírsáhullám elasztográfia (2D SWE)

A 2D nyíráshullám elasztográfia jelenleg a legújabb és legkorszerűbb elasztográfiás vizsgálómódszer. Az eljárás fizikai alapja annyiban különbözik a pontszerű nyíráshullám elasztográfiás vizsgálatétól, hogy több fókuszból indulnak ki a gerjesztő hullámok és rövid időn belül sokszor ismétlődnek. Ezáltal a nyíráshullámok terjedési sebessége egy nagyobb kiterjedésű területen real-time monitorozható. A mért adatokat általában egy B-módú képre rávetített kvantitatív elasztogrammon jelenítik meg, amelyen belül tetszőleges region of interest (ROI) választható ki [96].

MR elasztográfia (MRE)

Az MR elasztográfiás vizsgálat kivitelezéséhez egy 1,5T vagy 3T térerejű MR készülék, egy nyíráshullámok keltésére képes hardver és egy dedikált adatelemző szoftver szükséges. A nyíráshullámok keltésére többféle eszköz alkalmazható, a legelterjedtebben használt berendezés egy kívülről irányítható pneumatikus dob, melynek membránja közvetlen kapcsolatban áll a páciens bőrfelszínével. A nyíráshullámok által kiváltott szöveti elmozdulás képi megjelenítésére a nyíráshullámokkal azonos frekvenciájú mozgás-kódoló grádiensek alkalmazása szükséges egy hagyományos MR szekvencián belül. A mozgás-kódoló grádiensek egy specifikus irányban, vagy a tér mindhárom síkjában alkalmazhatók. A nyíráshullámok hatására létrejövő szöveti elmozdulás a spinek ciklikus mozgását okozza. Ez a mozgás a

mozgás-kódoló grádiensek jelenlétében fáziseltolódást hoz létre. A fáziseltolódási információk minden egyes voxelben megjeleníthetők, a létrejövő kép az úgynevezett hullám kép. Egy matematikai algoritmus segítségével a szoftver a hullám kép alapján voxelenként kiszámítja a shear modulust, ezáltal egy elasztogram jön létre (8. ábra). Az MR elasztográfiás technika a májfibrózis vizsgálatának jól reprodukálható, megbízható módszere. Hátránya az eljárás magas költsége, valamint, hogy vastúlterheléssel járó állapotokban a mérhető jel kifejezetten gyenge [97].

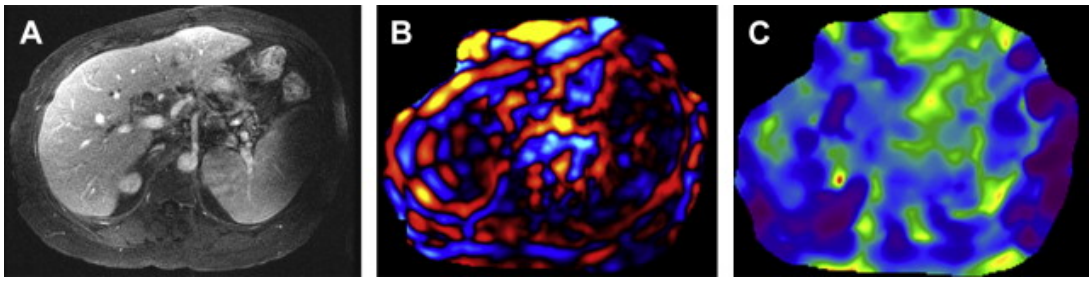

8. ábra: Egy májtranszplantált páciens MR elasztográfiás képe A: kontrasztanyagos T1-súlyozott axiális kép; B: hullám kép; C: elasztogram Forrás: Venkatesh, S.K. and R.L. Ehman, Magnetic resonance elastography of liver. Magn Reson Imaging Clin N Am, 2014. 22(3): p. 433-46.

II.6.3.2 Szérum biomarkerek

A májfibrózis szérum biomarkerei két nagyobb csoportra oszthatók, megkülönböztetünk direkt és indirekt biomarkereket. A direkt biomarkerek a máj extracelluláris mátrixának metabolizmusa során termelődnek, vagy a kötőszövetes átépülés szabályozó molekulái. Ezek a biomarkerek a rutin klinikai gyakorlatban ritkán kerülnek meghatározásra. Az indirekt biomarkerek a perifériás vérben mérhető biokémiai paraméterek, mint a véralvadási faktorok, a bilirubin, a koleszterin, az albumin és a transzaminázok. Mind a direkt, mind az indirekt biomarkerek kombinálhatók egymással, különböző score-ok számíthatók belőlük [98] [99]. A legelterjedtebben használt májfibrózist jelző szérum biomarkereket az 5. táblázat foglalja össze.

5. táblázat: A májfibrózis szérum biomarkerei

Direkt és kombinált biomarkerek	Komponensek
Hyaluronan [100]	Hialuronsav
Fibrotest [101]	GGT, bilirubin, haptoglobin, alfa-2-makroblobulin, apolipoprotein A1, életkor, nem
Fibrometer [102]	vérlemezkeszám, prothrombin index, AST, alfa-2-makroblobulin, hialuronsav, karbamid, életkor
Hepascore [103]	életkor, nem, bilirubin, GGT, hialuronsav, alfa-2-makroglobulin
Enhanced liver fibrózis (ELF) [104]	életkor, TIMP-1, hialuronsav, prokollagén-III
Indirekt biomarkerek	**Komponensek**
ALT/AST hányados (AAR) [105]	AST, ALT
AST/vérlemezke hányados index (APRI) [106]	AST, vérlemezkeszám
FIB-4 [107]	életkor, ALT, AST, vérlemezkeszám
Forns [108]	életkor, GGT, koleszterin, vérlemezkeszám

II.6.4 **A cirrózis morfológiai jelei**

A HCV fertőzés és a következményes cirrózis gyakran tünetmentes, ezért fontos a cirrózis morfológiai jeleinek ismerete, melyek rutin képalkotó vizsgálatokkor ábrázolódhatnak. A hagyományos röntgen vizsgálat lágyrészkontrasztja gyenge, ezért nincs szerepe a diffúz májbetegségek diagnosztikájában. Hasi ultrahangvizsgálattal, komputertomográfiás (CT), vagy MR vizsgálattal a máj mérete, alakja és szerkezete kitűnően megítélhető. A hasi ultrahangvizsgálat a cirrózis és szövődményeinek legfontosabb szűrő modalitása. Cirrózisban a máj felszíne egyenetlenné, szerkezete inhomogénné válik, gyakran nodulárisan átépül [109]. Cirrotikus májban észlelt körülírt eltérés esetén kiemelt fontosságú a regenerációs göbök, a diszplasztikus nodulusok és a HCC-s gócok elkülönítése, mely kontrasztanyagos képalkotó vizsgálattal [110], illetve szövettani vizsgálattal lehetséges. További gyakori morfológiai jel cirrózisban a máj bal lebenyének (főként lobus caudatusának) hipertrófiája és a jobb lebeny atrófiája. A leírt eltérések CT és MR vizsgálat során szintén megfigyelhetők (9. ábra), de ezen modalitások legfőbb szerepe a máj körülírt eltéréseinek karakterizálása.

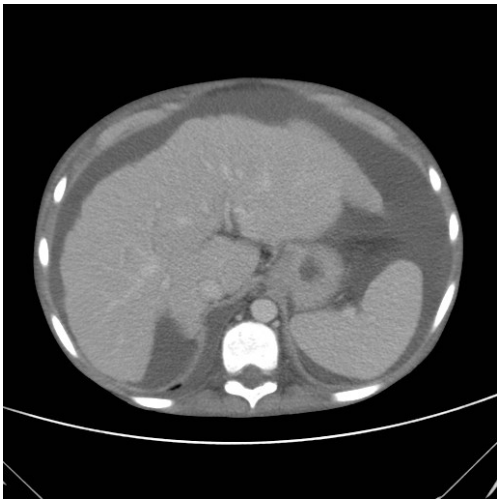

9. ábra: A cirrózis morfológiai képe CT vizsgálaton Axiális síkú portális fázisú CT felvétel. Megfigyelhető a máj megnagyobbodott bal lebenye, megkisebbedett jobb lebenye, az egyenetlen májkontúr és az aszcitesz. (A Semmelweis Egyetem Transzplantációs és Sebészeti Klinikájának képanyaga.)

A máj zsíros átépülése (szteatózisa) a cirrózis nem obligát velejárója. Szteatózisra utal ultrahangvizsgálatkor a máj jobb veséhez viszonyított fokozott reflektivitása, CT vizsgálatkor a máj csökkent natív denzitása, MR vizsgálatkor az out-of-phase mérésen ábrázolódó jelvesztés [111].

II.7 A portális hipertónia diagnosztikája

II.7.1 **Direkt katéteres nyomásmérés**

A portális hipertónia diagnózisának gold standard módszere a direkt katéteres nyomásmérés. A beavatkozás lokális anesztéziában történik, a behatolási kapu a véna jugularis interna, a véna femoralis, vagy a véna cubitalis lehet [112]. Az egyik vena hepatica ágat fluoroszkópos kontroll alatt ballonos végű katéterrel megkatéterezik. Amikor a katéter vége a véna hepaticában a véna cava inferiortól 2-4 cm távolságra van, a ballont felfújják, ezzel elzárják az adott véna hepaticában a vénás elfolyást. Egy-két perc elteltével a katéter végén mérhető nyomás egyenlővé válik a portális nyomással, az így mérhető nyomásértéket vena hepatica éknyomásnak (WHVP: wedge hepatic venous pressure) nevezik. A ballon leeresztését követően mérhető nyomás a szabad hepaticus vénás nyomás (FHVP: free hepatic venous pressure) (10. ábra).

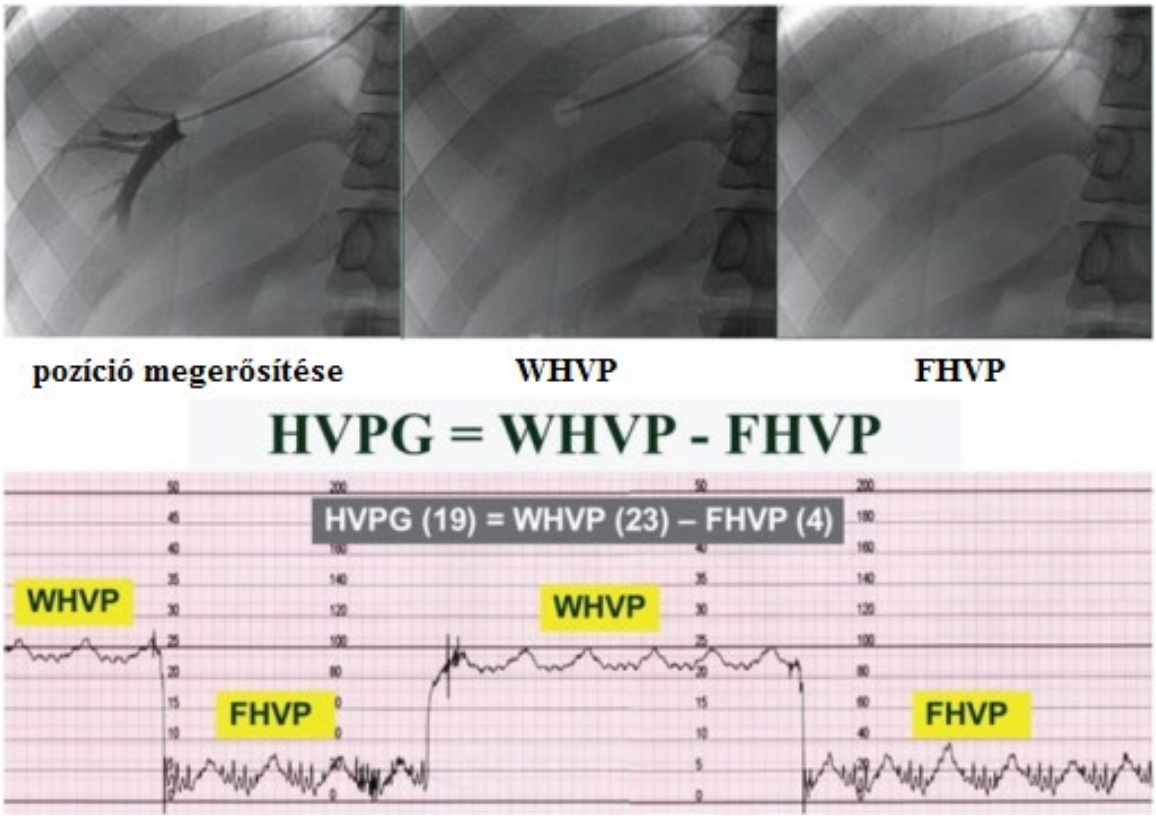

10. ábra: A portális nyomásgrádiens mérésének menete HVPG: portális nyomásgrádiens; WHVP: vena hepatica éknyomás; FHVP: szabad hepaticus vénás nyomás Forrás: Suk KT. Hepatic venous pressure gradient: clinical use in chronic liver disease. Clin Mol Hepatol. 2014 Mar;20(1):6-14.

A portális nyomásgrádiens (HVPG: hepatic vein pressure gradient) a vena hepatica éknyomás és a szabad hepaticus vénás nyomás különbsége, felső határértéke 5 Hgmm. 5-10 Hgmm közötti portális nyomásgrádiens érték esetén enyhe, 10 Hgmm feletti érték esetén szignifikáns portális hipertóniáról beszélünk. Amennyiben a mért portális nyomásgrádiens érték meghaladja a 12 Hgmm-t, magas a varixvérzés kockázata, míg 16 Hgmm feletti értéknél a páciensek magas mortalitásáról számoltak be [113].

II.7.2 A portális hipertónia noninvazív vizsgálómódszerei

A direkt katéteres nyomásmérés invazivitása miatt ritkán alkalmazott módszer a klinikai gyakorlatban, a vizsgálat számos noninvazív eljárással helyettesíthető.

II.7.2.1 Szérum markerek

A portális hipertónia mértékének becslésére számos laborparaméter hatékonyságát vizsgálták, mint például a thrombocytaszám, a szérum albuminszint, és az INR. A laborparaméterek felhasználásával különböző score-rendszereket hoztak létre, melyek közül a legismertebb a thrombocytaszám/lépátmérő hányados [114]. A vizsgált paraméterek és a létrehozott score-rendszerek hatékonysága összességében nem bizonyult megfelelőnek. Emiatt a szérum markerek meghatározása csupán tájékozódó jellegű vizsgálatként javasolt olyan pácienseknél, akiknél magas a klinikailag szignifikáns portális hipertónia kockázata.

II.7.2.2 Doppler ultrahangvizsgálat

Doppler ultrahangvizsgálat segítségével számos portális hipertóniát jelző keringési paraméter meghatározható noninvazív módon. Kimutathatók a portális hipertónia következményei, mint a kollaterális erek képződése, a lépmegnagyobbodás, és az aszcitesz. Cirrózisban változások figyelhetők meg a vena portae rendszerben: megnő a vena portae átmérője, megszűnik a vena portae áramlásának pulzatilitása, valamint csökken a vena portae lumenében mérhető áramlási sebesség [50]. Emellett a máj és a lép artériás áramlási paraméterei is megváltoznak: emelkedik a rezisztencia index és a pulzatilitási index [115]. A portális és artériás áramlási paramétereket kombinálva különböző portális hipertóniát jelző score-ok számíthatók [116].

II.7.2.3 Elasztográfiás vizsgálat

A máj elasztográfiás vizsgálata nemcsak a májfibrózis mértékének meghatározásában, hanem a szignifikáns portális hipertónia kimutatásában is hatékony módszer, leggyakrabban a tranziens elasztográfiát alkalmazzák. A tranziens elasztográfiás vizsgálattal mérhető elaszticitási érték nagy hatékonysággal képes kimutatni a klinikailag szignifikáns portális hipertóniát, 21 kPa-os cut-off érték mellett a ROC görbe alatti terület (AUROC) 0,945 volt [117]. Emellett kimutatták, hogy a máj elaszticitása korrelál a portális hipertónia mértékével [118]. Ennek magyarázata, hogy elsősorban a májfibrózis mértéke határozza meg mind a szöveti elaszticitást, mind az intrahepatikus rezisztenciát [119]. Ez az összefüggés azonban 10-12 Hgmm feletti portális nyomásgrádiens érték esetén már nem érvényes, mivel ilyenkor a portális hipertónia mértékét a hiperdinámiás splanchnikus keringés, a splanchnikus rendszer vazodilatációja és a portoszisztémás kollaterálisok ellenállása is befolyásolja [120]. Ezeknek a faktoroknak a becslésére a máj elaszticitásának vizsgálata nem alkalmas [121]. Összességében a tranziens elasztográfia a klinikailag szignifikáns portális hipertónia igazolására vagy kizárására érzékeny módszer, képes előre jelezni a portális hipertónia szövődményeit [122], de a portális nyomás becslésében nem elég hatékony, a direkt katéteres nyomásmérést nem váltja ki. A tranziens elasztográfiás vizsgálathoz hasonlóan a nyíráshullám elasztográfiás vizsgálat is képes a portális hipertónia kimutatására a máj elaszticitási értékének meghatározásával. Előnye a tranziens elasztográfiával szemben a B-módú vezérlés, aminek köszönhetően magasabb a mérés sikeres kivitelezésének aránya [123]. A módszer további előnye, hogy az elasztográfiás mérés Doppler ultrahangvizsgálattal is kiegészíthető, ami növeli a diagnosztikus hatékonyságot. Elasztográfiás vizsgálattal a máj mellett egyéb parenchymás szervek elaszticitása is meghatározható, mint a lép és a vesék. Colecchia és munkatársai kimutatták, hogy HCV cirrózisban a portális nyomásgrádiens kitűnő korrelációt mutat a lép elaszticitásával. Megfigyelték, hogy ez a korreláció 10 Hgmm feletti portális nyomásgrádiens értékek mellett is fennáll [124]. A máj elaszticitáshoz hasonlóan a lép elaszticitása is képes a portális hipertónia szövődményeinek előrejelzésére, valamint kimutatták, hogy májtranszplantációt követően a portális hipertónia megszűnésével csökken a lép elaszticitása [125]. Portális hipertóniában a lép megemelkedett elaszticitásának oka a lép pangása és szöveti hiperpláziája [126].

II.7.3 A portális hipertónia legfontosabb szövődményeinek diagnosztikája

II.7.3.1 A nyelőcsővarikozitás diagnosztikája

A nyelőcsővarixok diagnózisában az endoszkópos vizsgálaté a főszerep (11. ábra), a diagnózis felállítása mellett terápiás intervenciók is végezhetők. A nyelőcső varikozitás súlyosságának megítélésére számos klasszifikációs rendszert hoztak létre. Ezek közül a napjainkban elsősorban a Baveno konszenzus során elfogadott kritériumrendszer használatos, mely a nyelőcsővarixokat méretük és a „vörös jelek” megléte vagy hiánya alapján osztályozza.

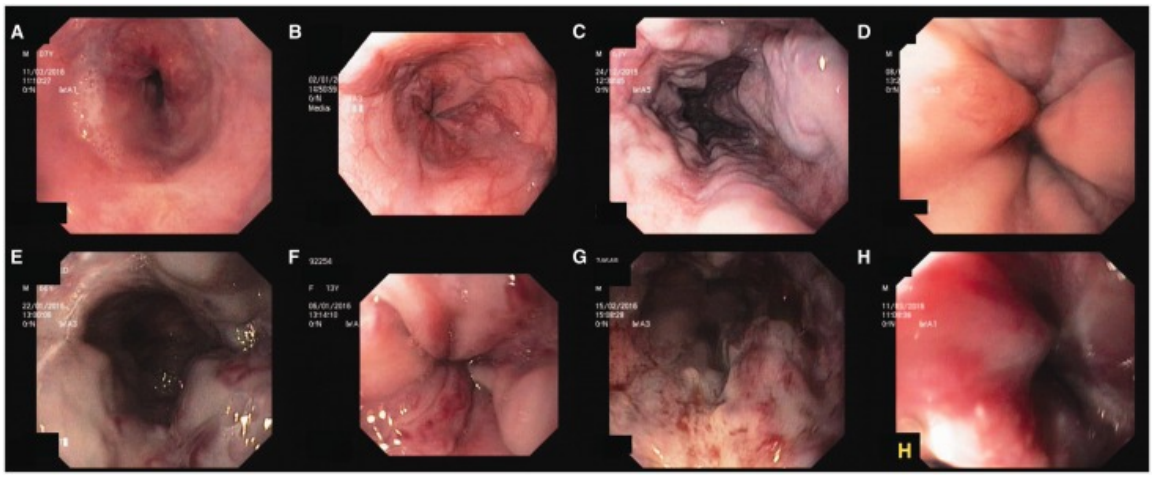

11. ábra: Nyelőcsővarixok endoscopos képe A: Kis méretű (Grade 1) varixok; B: Kis méretű, gyöngyszerű (Grade 2) varixok; C: Nagy méretű (Grade 3) varixok; D: Nagy méretű fehér varixok; E: Grade 3 varixok „vörös jelekkel”; F: Nagy méretű varixok „vörös jelekkel”; G: Diffúz „vörös jelek”; H: Nagy méretű varixok diffúz vörös elszíneződéssel Forrás: Abby Philips C, Sahney A. Oesophageal and gastric varices: historical aspects, classification and grading: everything in one place. Gastroenterol Rep (Oxf). 2016 Aug;4(3):186-95.

Az endoszkópos vizsgálat alternatívájaként a különböző noninvazív vizsgálati módszerek megbízhatóságát több munkacsoport is tanulmányozta. Egy rutin hasi ultrahangvizsgálat során a portális hipertónia egyes jelei nyelőcső varikozitás jelenlétére utalhatnak. Ilyen jel a tágult vena portae, a lépmegnagyobbodás, a gyomor és a lép

körüli kollaterális erek, valamint az aszcitesz jelenléte. A felsorolt ultrahangjelek a nyelőcső varikozitás meglétét 87,9%-os szenzitivitással képesek előrejelezni, hiányuk esetén az endoszkópos szűrővizsgálat elvégzése elkerülhető lehet [127]. Egyes szerzők szerint Color Doppler ultrahangvizsgálat segítségével is kimutatható a nyelőcső varikozitás. Nyelőcsővarixok jelenlétére utaló Doppler eltérések a vena hepatica ágak monofázisos vagy bifázisos áramlása [128] és a véna gastrica sinistraban mérhető magas áramlási sebesség értékek [129]. Kontrasztanyagos ultrahangvizsgálat segítségével a nyelőcső falának rétegei elkülöníthetők egymástól, megmérhető a tágult vénákat tartalmazó mucosalis és submucosalis réteg vastagsága, melyek a nyelőcső visszeresség érzékeny prediktorai [130]. A nyelőcsővarixok kontrasztanyagos CT vizsgálattal is kimutathatók (12. ábra), a varixok átmérője korrelációt mutat az endoszkópos vizsgálat során meghatározott grádussal [131].
További noninvazív vizsgálati alternatívát jelenthet a kapszulás endoszkópia [132].

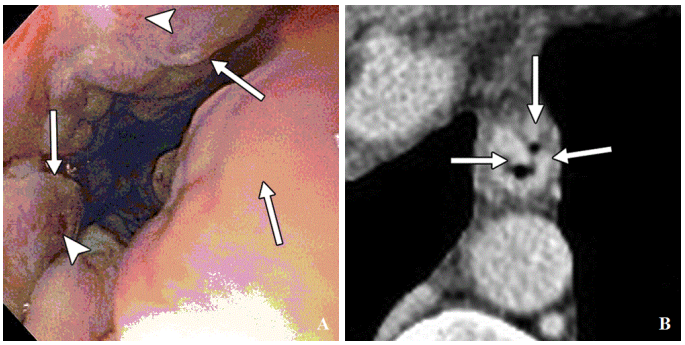

12. ábra: Nyelőcsővarixok endoszkópos és CT képe A: Grade 3 nyelőcsővarixok endoszkópos képe. Nagy méretű konfluáló varixok (nyilak) és „vörös jelek" (nyílhegyek) figyelhetők meg.; B: Ugyanezen páciens kontrasztanyagos CT vizsgálatának axiális síkú képe. A nyelőcső lumenébe domborodó körkörös varixok (nyilak). Forrás: Yu NC, Margolis D, Hsu M, Raman SS, Lu DS. Detection and grading of esophageal varices on liver CT: comparison of standard and thin-section multiplanar reconstructions in diagnostic accuracy. AJR Am J Roentgenol. 2011Sep;197(3):643-9.

II.7.3.2 A szplenomegália kimutatása

A lépmegnagyobbodás sok esetben fizikális vizsgálattal is kimutatható, felnőtt páciensek vizsgálatakor tapintható lép esetén szplenomegália véleményezhető. A lép pontos mérete csak képalkotó vizsgálatok segítségével határozható meg. Ultrahangvizsgálattal a lép hílusi átmérője és pólustávolsága a leggyakrabban mért paraméterek (13. ábra), míg CT és MR vizsgálattal ezek mellett a lép térfogata is meghatározható volumetriás módszerrel [133].

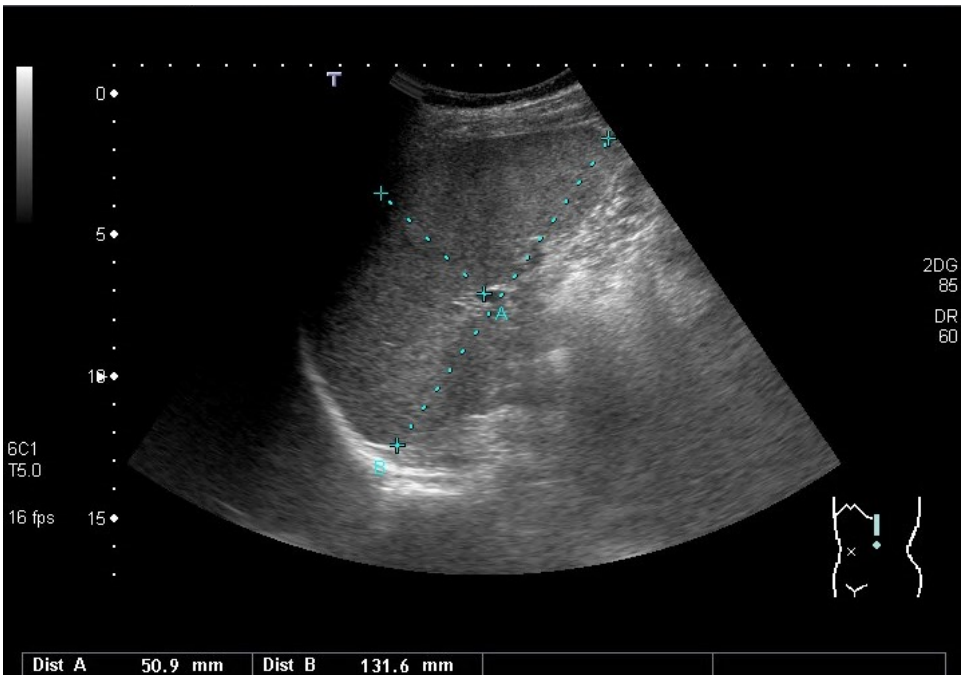

13. ábra: A lép ultrahangvizsgálattal meghatározott hílusi átmérője és pólustávolsága. (A Semmelweis Egyetem Transzplantációs és Sebészeti Klinikájának képanyaga.)

II.7.3.3 Az aszcitesz kimutatása

Fizikális vizsgálattal kb. 1500 ml a szabad hasi folyadék kimutathatóságának alsó határa, az alkalmazható technikák a kopogtatás és a fluktuáció kiváltása [134]. A képalkotó vizsgálatok érzékenysége ennél jóval nagyobb, ultrahang, CT vagy MR vizsgálattal akár néhány milliliternyi aszcitesz is kimutatható. Újkeletű aszcitesz esetén paracentesis végzése javasolt, így meghatározható a folyadék összetétele. Bakteriális peritonitisz gyanúja esetén mikrobiológiai tenyésztés is végezhető. A punkció történhet ultrahangvezérléssel, vagy anélkül. Az aszcitesz punkció leggyakoribb szövődménye a vérzés, amit az artéria epigastrica inferiorok sérülése okozhat.

II.8 HCC diagnosztika

II.8.1 **Szűrés**

A HCC a hatodik leggyakoribb daganatos megbetegedés és a második leggyakoribb daganatos halálok világszerte [135]. Az incidencia és a mortalitási adatok közti különbség a tumor agresszív viselkedésével magyarázható. A nyugati országokban a HCC legfőbb etiológiai faktora a krónikus HCV fertőzés talaján kialakult cirrózis. A betegség prognózisát nagyban befolyásolja a tumor stádiuma, ezért kiemelt jelentőségű a minél korábbi felismerés. Mivel a HCC a kezdeti stádiumban általában tünetmentes, ezért a fokozott rizikójú páciensek szűrése és szoros utánkövetése szükséges. A HCC kialakulásának legfontosabb rizikófaktora a cirrózis [136], ezért ez a szűrővizsgálatok legfőbb indikációja. Dekompenzált (Child C) cirrózisban szenvedő pácienseknél a terápiás lehetőségek limitáltak, ezért náluk a szűrés nem költséghatékony. Kivételt képeznek a májtranszplantációs várólistán lévő páciensek, akik körében a máj funkcionális státuszától függetlenül szűrővizsgálatok szükségesek annak megítélésre, hogy a tumoros státusz tekintetében a páciens teljesíti-e az alkalmassági kritériumokat. Bizonyos esetekben nem cirrotikus páciensek szűrő vizsgálata is indokolt lehet: krónikus HCV fertőzésben F3 stádiumú fibrózis esetén is kialakulhat HCC [137]. Emellett a krónikus HBV fertőzés cirrózis hiányában is fokozott tumorrizikót jelent [138]. Sikeres antivirális terápiát követően előrehaladott fibrózis vagy cirrózis esetén a páciensek további utánkövetése javasolt, mivel a HCC rizikó a víruseradikációval nem szűnik meg [139]. Szűrés céljából képalkotó és laboratóriumi vizsgálatok végezhetők. A leggyakrabban alkalmazott képalkotó eljárás az ultrahangvizsgálat, melynek hatékonysága a HCC kimutatásában 58-89% közöttire tehető [140]. A viszonylag alacsony diagnosztikus hatékonyság magyarázata sokrétű. Az ultrahangvizsgálat vizsgálófüggő eljárás, kivitelezhetőségét az obezitás és a belek gázossága korlátozhatja. A HCC akár a májállománnyal megegyező echogenitású is lehet, ebben az esetben ultrahangvizsgálattal nehezen ismerhető fel. A detektálást nehezítheti továbbá súlyos szteatózis vagy macronoduláris cirrózis jelenléte is. Az ultrahangos szűrés hatékonysága az alfa-fetoprotein (AFP) tumormarker kombinált meghatározásával 6-8%-kal növelhető [141], azonban a nagy számú álpozitív eset miatt az AFP szűrővizsgálatként való alkalmazása nem javasolt [142]. További szérum markerek, melyek rutinszerű

használata nem terjedt el a klinikumban a des-karboxi-prothrombin, a glikozilált/össz AFP hányados, az alfa-fukozidáz és a glipikán-3 [143]. A javasolt szűrési intervallum 6 hónap, mellyel 30-40% körüli mortalitáscsökkenés érhető el [144]. Ennél gyakoribb vizsgálatok a szűrés hatékonyságát nem növelik. Amennyiben a szűrő ultrahangvizsgálat során egy 1 cm alatti góc kerül felismerésre, 4 hónapos kontroll ultrahangvizsgálat indokolt. 1 cm-nél nagyobb góc felfedezése esetén CT vagy MR vizsgálat javasolt, amennyiben ezek során nem igazolódik malignitás, biopsziás mintavétel szükséges.

II.8.2 **Képalkotó diagnózis**

A 2000-es évekig a HCC diagnózisa kizárólag szövettani vizsgálat alapján volt lehetséges. A biopsziás mintavétel bizonyos tumor lokalizációk esetén nem kivitelezhető, vérzéses szövődményekkel járhat, valamint fennáll a tumorszóródás veszélye is [145]. A biopsziás minták értékelésekor kihívást jelenthet a high grade diszplasztikus nodulusok tumortól való elkülönítése [146]. Az első noninvazív vizsgálatokon alapuló kritériumrendszer 2001-ben került leírásra [147]. A jelenleg érvényben lévő európai ajánlás szerint cirrotikus páciensekben HCC gyanú esetén többfázisú kontrasztanyagos CT vagy MR vizsgálat elvégzése szükséges. Amennyiben a vizsgált góc vagy gócok kontrasztanyag-halmozási dinamikája HCC-re típusos, kimondható a HCC diagnózisa [142]. Bizonytalan vizsgálati eredmény esetén biopsziás mintavétel szükséges. A HCC-re típusos halmozási dinamikát az artériás fázisban megfigyelhető hipervaszkularizáltság és a portális vagy késői fázisú kimosódás jelenti (14. ábra) [148].

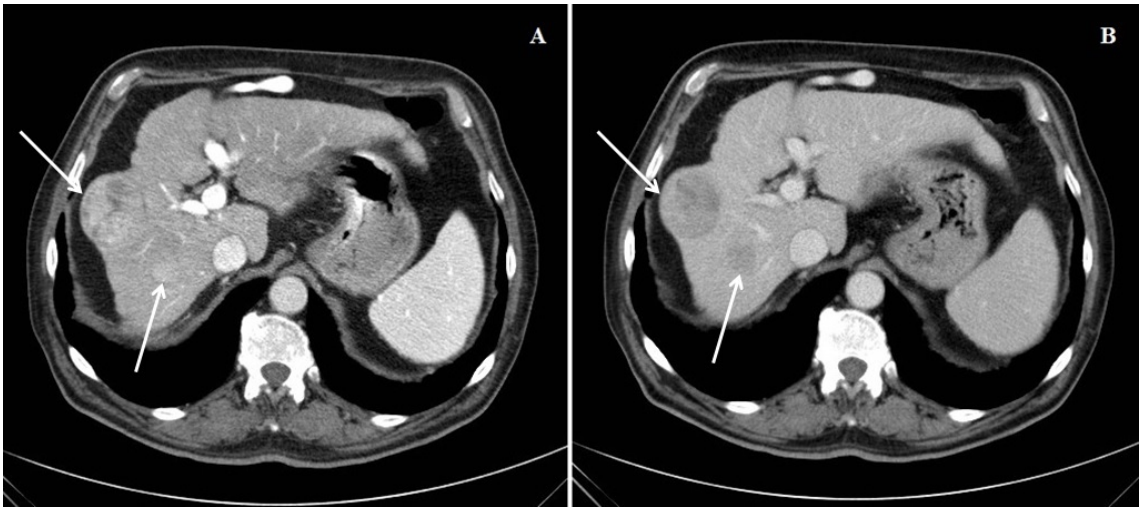

14. ábra: HCC-re jellemző CT morfológia. A máj jobb lebenyében kétgócú HCC látható (nyilakkal jelölve). Az artériás fázisú felvételen (A) a gócok élénk kontrasztanyag-halmozást, a vénás fázisú felvételen (B) kimosódást mutatnak. (A Semmelweis Egyetem Transzplantációs és Sebészeti Klinikájának képanyaga.)

A hepatobiliáris MR kontrasztanyagok tovább növelik a diagnosztikus hatékonyságot, segítségükkel nem csak a gócok vaszkularizációja, hanem a gócokban jelenlévő májsejtek funkciója is vizsgálható. A hepatobiliáris kontrasztanyagok a kevert típusú kontrasztanyagok közé sorolhatók, a beadást követően az extracelluláris térben oszlanak el, majd egy adott (a kontrasztanyag típusától függő) idő elteltével az OATP8 receptorokon keresztül bejutnak a májsejtekbe, ahonnan az eperendszeren keresztül választódnak ki [149]. A hepatobiliáris fázisú mérésen a májparenchyma erős halmozást mutat az intracelluláris kontrasztanyag-felvételnek köszönhetően, az epeutak kontrasztanyaggal kitöltöttek a biliáris excretio miatt, míg az erek alacsony jelintenzitásúak. A kontrasztanyag-felvételért felelős OATP8 receptor csak normális funkciójú májsejtekben van jelen, emiatt a dedifferenciált tumoros májsejteket tartalmazó HCC-s gócok alacsony jelintenzitást mutatnak a hepatobiliáris fázisú mérésen (15. ábra). Az OATP8 receptor expressziója a hepatocarcinogenesis során csökken, így a hepatobiliáris kontrasztanyagok alkalmasak lehetnek a HCC-s gócok prekurzor lézióktól való elkülönítésére is [150].

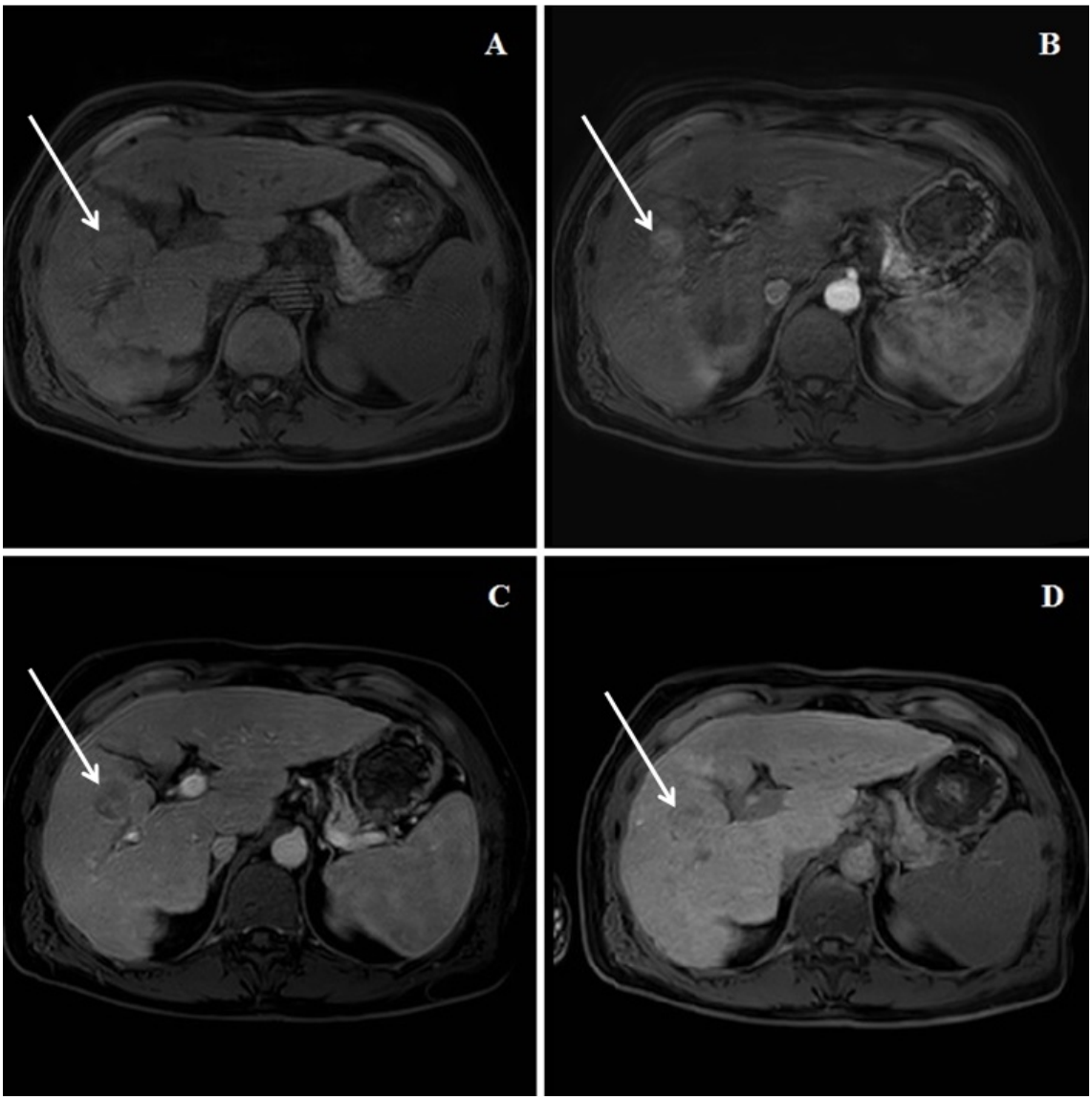

15. ábra: HCC képe májsejtspecifikus kontrasztanyagos MR vizsgálaton. A máj jobb lebenyében lévő góc (nyilakkal jelölve) a natív mérésen (A) a környező parenchymával isointens, az artériás fázisú mérésen (B) intenzív kontrasztanyag-halmozást, a vénás fázisú mérésen (C) kimosódást mutat, míg a hepatobiliáris fázisú mérésen (D) hipointenz. (A Semmelweis Egyetem Radiológiai Klinikájának képanyaga.)

A HCC kimutatásában a kontrasztanyagos mérések mellett a diffúzió súlyozott MR szekvenciák is segítséget nyújthatnak. A diffúzió súlyozás a vízmolekulák Brown-féle mozgásáról ad információt, diffúziógátlásról gátolt Brown-mozgás esetén beszélünk.

Tumoros szövetekben, így HCC-ben is magasabb a sejtsűrűség a normál szövetekhez viszonyítva, ami az extracelluláris tér beszűkülésén keresztül a vízmolekulák mozgásának gátlásához vezet. HCC-s gócokon belül a diffúziós mérésen magas, míg az apparens diffúziós koefficiens (ADC) térképen alacsony jeladás figyelhető meg (16. ábra). A számszerűsített ADC érték a tumor grádusáról is információt adhat, de ennek igazolására további tanulmányok szükségesek [151].

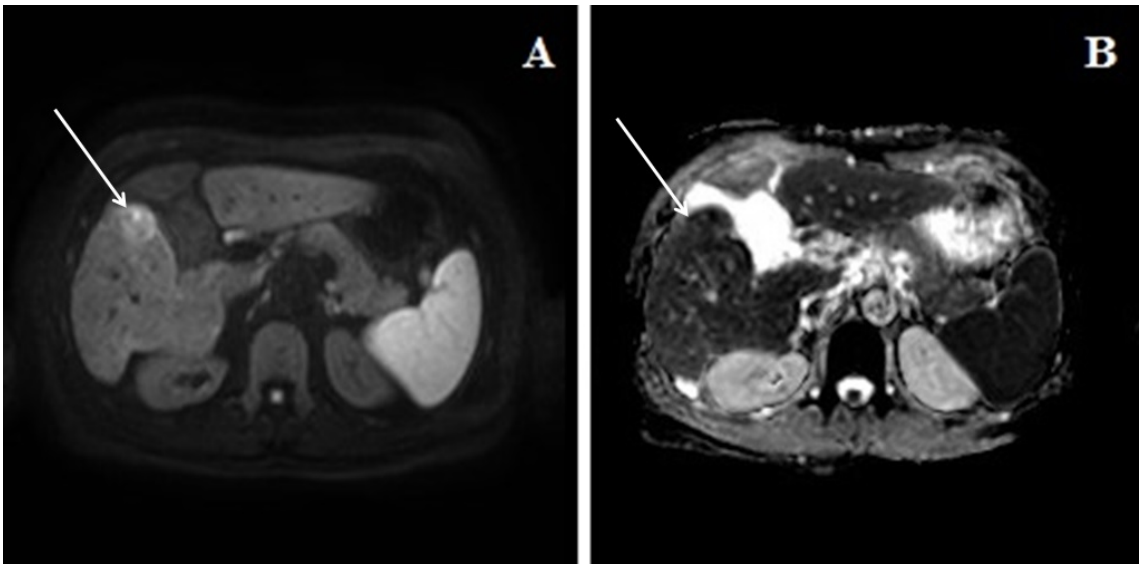

16. ábra: HCC képe diffúzió súlyozott MR szekvencián. A HCC-s góc (nyíllal jelölve) a magas b-értékű (b=800) DWI mérésen (A) hiperintenz, az ADC térképen (B) jelszegény. (A Semmelweis Egyetem Radiológiai Klinikájának képanyaga.)

A gócos májbetegségek diagnosztikájában kevésbé elterjedt képalkotó modalitás a kontrasztanyagos ultrahangvizsgálat (CEUS). A CEUS vizsgálat előnye egyéb modalitásokkal szemben, hogy az ultrahangos kontrasztanyagnak nincs vesekárosító hatása, valamint a májgócok halmozási dinamikája real-time követhető. A CEUS vizsgálat esetében a kontrasztanyagos CT és MR vizsgálathoz hasonlóan a HCC-re jellemző halmozási dinamika az artériás fázisú halmozás és a portális vagy késői fázisú kimosódás [152]. Az eljárás hátránya, hogy vizsgálófüggő és a páciens obezitása vagy zsírmáj esetén a vizsgálat korlátozott értékű. A CT és MR vizsgálathoz viszonyított alacsonyabb diagnosztikus hatékonyság miatt a CEUS vizsgálatnak a HCC diagnózisában csak kiegészítő szerepe van [153].

Az ultrahang és MR alapú elasztográfiás módszerek hatékonyságát is vizsgálták a HCC diagnosztikájában. A tumoros szövetekben magasabb elaszticitási értékek voltak megfigyelhetők [154] [155], azonban a klinikai gyakorlatban ezek az eljárások ilyen indikációval még nem terjedtek el.

A PET-CT az extrahepatikus metasztázisok kimutatásában nyújthat segítséget, mely vizsgálat során a leggyakrabban alkalmazott radiofarmakon a 18-F-fluorodeoxiglükóz (FDG). A kis méretű vagy jól differenciált HCC-s gócok kimutatásában a vizsgálat szenzitivitása alacsony a máj magas metabolikus háttéraktivitása miatt [156].

A megfelelő terápiás eljárás kiválasztásához a tumor stádiumbesorolása szükséges, erre a kontrasztanyagos CT és MR vizsgálat alkalmas. A staging részeként meghatározandó a tumoros gócok száma, mérete, esetleges nyirokcsomó-érintettség, távoli áttét, vagy érinvázió jelenléte (17. ábra). A csontok státuszának megítélésére izotópos módszerek, mint a csontszcintigráfia vagy a PET-CT vizsgálat a legalkalmasabb [157].

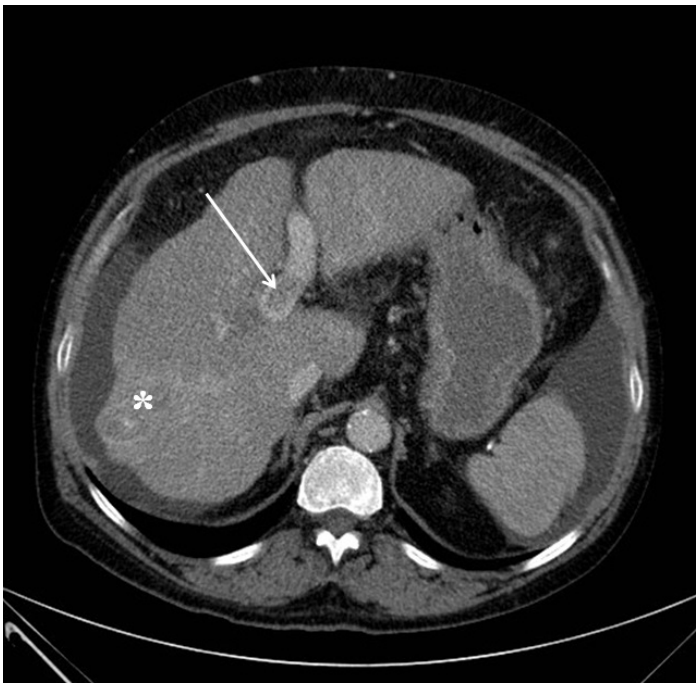

17. ábra: Tumoros vena portae trombózis CT képe. Megfigyelhető a máj jobb lebenyében lévő HCC-s góc (csillaggal jelölve) és a vena portae lumenében lévő thrombus (nyíllal jelölve). (A Semmelweis Egyetem Transzplantációs és Sebészeti Klinikájának képanyaga.)

II.8.3 **Szövettani diagnózis**

A HCC legfőbb hisztológiai jellemzői a gazdag erezettség, a széles trabekulák jelenléte, az acináris mintázat, a sejtek atípiája, a fokozott mitotikus aktivitás, az érinvázió, valamint a Kuppfer-sejtek hiánya [158]. Növekedési mintázat szerint megkülönböztetünk trabekuláris, pszeudoglanduláris, szolid és óriássejtes tumorokat (18. ábra).

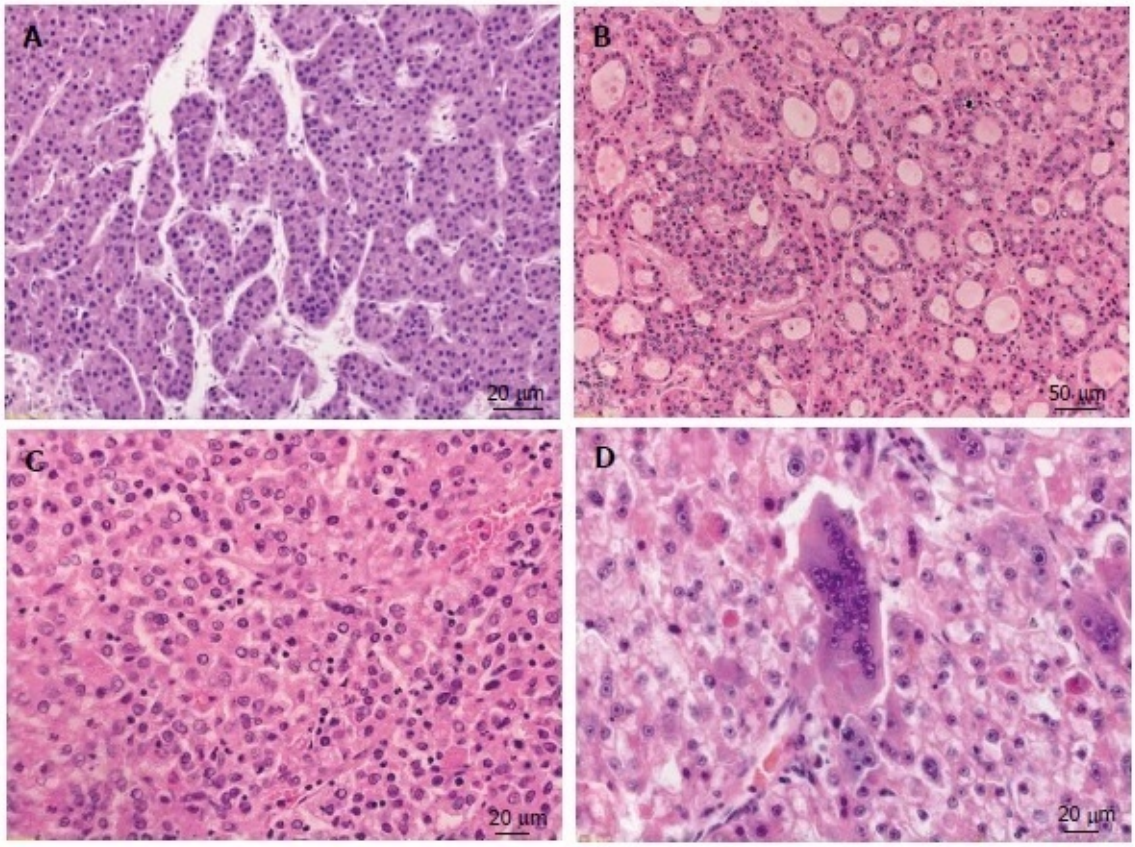

18. ábra: A hepatocelluláris karcinóma növekedési mintázatai A: trabekuláris; B: pszeudoglanduláris; C: szolid; D: óriássejtes Forrás: Schlageter M, Terracciano LM, D'Angelo S, Sorrentino P. Histopathology of hepatocellular karcinóma. World J Gastroenterol. 2014 Nov 21;20(43):15955-64.

A HCC szövettani megjelenése nagyfokú variabilitást mutat, egyazon páciensben a tumoron belül különböző differenciáltsági fokú és növekedési mintázatú területek lehetnek jelen. Egyes szerzők szerint a tumoros folyamat progressziója során egy kezdetben jól differenciált kisméretű góc fokozatosan dedifferenciálódik, így egy

nagyobb méretű heterogén szerkezetű tumor alakul ki. Az előrehaladott tumorok infiltratívan növekednek nagyfokú érújdonképződéssel, gyakran tokkal rendelkeznek és a primer tumor körül szatellita gócok fordulhatnak elő. A HCC érellátását az arteria hepatica rendszer biztosítja, portális érellátása csak a korai stádiumú tumoroknak van. Ez a tulajdonság magyarázza a kontrasztanyagos képalkotó vizsgálatokon megfigyelhető halmozási dinamikát. A gazdag artériás érellátás miatt a HCC-s gócok hipervaszkularizáltak az artériás fázisban, míg a portális érellátás hiánya miatt kimosódnak a portális vagy késői fázisban.

A szövettani grade meghatározására leggyakrabban a négy fokozatú Edmondson-Steiner rendszer alkalmazott [159]. A HCC-s gócok heterogenitása miatt a biopsziás minta alapján meghatározott grade gyakran alacsonyabb a műtéti reszekátumból megállapítottnál [160].

Főként a korai stádiumú, jól differenciált HCC-k esetén kiegészítő immunhisztokémiai vizsgálatok szükségesek az egyéb májgócoktól való elkülönítésre, mint az adenomák, a fokális noduláris hiperpláziák (FNH) és a diszplasztikus nodulusok. A HCC-k legfontosabb immunhisztokémiai markerei a glipikán-3, a glutamin szintetáz és a hőshock protein 70 (HSP70) [158].

II.9 A krónikus HCV infekció és szövődményeinek kezelése

II.9.1 Gyógyszeres kezelés

A krónikus HCV fertőzés első hatékony terápiája a rekombináns interferon-α volt, melyet már a hepatitisz C vírus felfedezése előtt is alkalmaztak non-A, non-B hepatitisz esetén. Ezt követően az interferon-α-t empirikusan ribivarinnel kombinálták. A ribavirin egy nem-specifikus antivirális szer, guanozin-analógként a virális RNS-szintézist gátolja több támadásponton keresztül [161]. A 21. század első évtizedében a krónikus HCV fertőzés standard terápiájává a pegilált interferon-α-2a vagy pegilált interferon-α-2b és a ribavirin kombinációja vált [162]. Ezzel a kombinációval 1-es genotípusú HCV fertőzés esetén a tartós virológiai válasz (sustained virologic response: SVR) ráta 40% körüli, míg 2-es genotípus esetén 80% körüli volt. Az SVR abban az esetben mondható ki, ha a kezelés befejezését követő 12. vagy 24. héten a páciensek plazmájában nem mutatható ki HCV RNS. Az interferon alapú kezelés súlyos mellékhatásokkal járt, a mellékhatások miatti terápiamegszakítás gyakori jelenség volt. A HCV szerkezetének és replikációs mechanizmusának felderítése lehetővé tette a direkt-ható antivirális (DAA) ágensek kifejlesztését, melyek különböző pontokon befolyásolják a vírus életciklusát. A DAA ágensek támadáspontok szerinti csoportosítása a 6. táblázatban található.

Az NS3/NS4A proteáz inhibitorok leállítják a vírus életciklusát a virális poliprotein érésének gátlásával. Az NS5B inhibitorok a vírusreplikációt befolyásolják, nukleotid-analóg és nem nukleotid-analóg csoportokra oszthatók. A nukleotid-analógok RNS lánc terminátorként működnek, míg a nem-nukleotid analógok támadáspontja a virális polimeráz allosztérikus kötőhelye. Az NS5A gátlók az NS5A protein szabályozó szerepének befolyásolásával a virális replikációs komplexet dezorganizálják. Elsőként két proteáz-inhibitor, a boceprevir és a telaprevir került törzskönyvezésre, de ezeket az első generációs szereket pegilált-interferonnal és ribavirinnel kellett kombinálni súlyos mellékhatások és gyógyszerinterakciók árán. Az ezt követően kifejlesztett hatóanyagok kombinált alkalmazásával interferon adása nélkül 90% feletti gyógyulási ráták váltak elérhetővé, továbbá ezek a szerek jóval kedvezőbb mellékhatásprofillal rendelkeznek [163]. A DAA ágensek azokban az esetekben is hatékonyak, amikor az interferon-alapú kezelés többnyire sikertelen vagy kontraindikált, mint dekompenzált cirrózisban vagy

veseelégtelenségben [164] [165]. A sikeres antivirális kezelés csökkenti a páciensek mortalitását és kedvező hatással van az életminőségükre [166].

6. táblázat: A direkt-ható antivirális (DAA) ágensek csoportosítása támadáspont szerint

Támadáspontok	Példák
NS3/NS4A proteáz gátlók	Boceprevir
	Telaprevir
	Paritaprevir
	Simeprevir
	Asunaprevir
	Grazoprevir
NS5B polimeráz gátlók	Sofosbuvir
	Dasabuvir
NS5A replikációs komplex gátlók	Daclatasvir
	Elbasvir
	Ledipasvir
	Ombitasvir
	Velpatasvir

II.9.2 **Májtranszplantáció**

Az első orthotopicus májtranszplantációt Európában Sir Roy Calne végezte 1968-ban Cambridge-ben [167]. A sebészi technika, az immunszupresszió és a diagnosztika fejlődésének köszönhetően napjainkban a májtranszplantáció egy éves túlélése 97%, tíz éves túlélése pedig 71% [168]. Májtranszplantáció mérlegelendő minden olyan végstádiumú májbetegségben szenvedő páciens esetén, akinél a májtranszplantáció előreláthatólag megnöveli a várható élettartamot vagy javítja az életminőséget. Kiválasztandók azok a betegek, akiknél májtranszplantáció nélkül a várható túlélés egy év vagy az alatti, illetve azok, akik életminősége a májbetegség következtében elfogadhatatlan. Májtranszplantáció indikált végstádiumú májbetegség, HCC kialakulása és akut májelégtelenség esetén. A pácienseket transzplantációs centrumba kell irányítani a cirrózis fő komplikációinak fellépése esetén, mint a varixvérzés, az aszcitesz, a hepatorenális szindróma és az enkefalopátia.

A transzplantáció indikációs körének kibővülése és a donorhiány miatt az utóbbi években a páciensek várólistán töltött ideje megnőtt. A prioritás meghatározása korábban a transzplantációs listán eltöltött idő és a májbetegség súlyossága alapján történt. Napjainkban a MELD score használatos, azonban bizonyos esetekben a MELD score nem tükrözi a májbetegség súlyosságát, emiatt önmagában nem alkalmazható (7. táblázat). Ezekben az esetekben az állapot súlyosságától függően kiegészítő pontok adhatók a prioritás meghatározására [169] .

7. táblázat: Olyan állapotok, melyekben a MELD score önmagában nem alkalmazható a transzplantációs prioritás meghatározására

Cirrózis komplikációk
Terápiarefrakter aszcitesz
Visszatérő gasztrointesztinális vérzés
Visszatérő vagy krónikus enkefalopátia
Hepatopulmonális szindróma
Portopulmonális hipertónia
Kezelhetetlen viszketés
Különböző májbetegségek
Budd-Chiari szindróma
Familiáris amyloid polineuropathia
Cisztás fibrózis
Familiáris haemorrhagiás teleangiectasia
Policisztás májbetegség
Primer oxaluria
Rekurrens kolangitisz
Tumorok
Hepatocelluláris karcinóma
Cholangiocelluláris karcinóma
Ritka májtumorok
Egyéb

A DAA ágensek megjelenése előtt a dekompenzált HCV cirrózisban szenvedő páciensek kezelésére nem állt rendelkezésre hatékony antivirális terápia. Jelenleg dekompenzált cirrózisban alkalmazható hatóanyagok a sofosbuvir, a ledipasvir és a daclatasvir. A sikeres antivirális kezelés dekompenzált májbetegség esetén is a májfunkciós értékek javulásához vezethet, ezáltal a transzplantáció bizonyos esetekben elkerülhető lehet [170]. A transzplantációs listán lévő páciensek antivirális kezelésének fő célja a beültetett máj megfertőződésének elkerülése. A HCV replikáció jelenléte a transzplantáció időpontjában nem kontraindikálja a műtétet, de a transzplantációt követően antivirális kezelés szükséges [171].

II.9.3 **A portális hipertónia és következményeinek kezelése**

A varixvérzés a portális hipertónia életet veszélyeztető szövődménye, ezért a portális hipertónia terápiájának legfontosabb pillére a varixvérzés megelőzése és kezelése. A varixvérzés prevenciójában nem szelektív béta-blokkolók és endoszkópos eljárások alkalmazhatók. A béta-blokkolók hatásukat a perctérfogat csökkentésén és splanchnikus vazokonstrikció kiváltásán keresztül fejtik ki [172]. Endoszkópos kezelési lehetőségek a varix ligatio és a szkleroterápia. Az akut varixvérzés sürgősségi ellátást igénylő állapot, kezelésében az endoszkópos intervencióké a főszerep. Kiegészítésként olyan vazoaktív anyagok alkalmazhatók, mint a szomatosztatin, a vazopresszin és ezek analógjai, valamint antibiotikus profilaxis is szükséges. Az elsőként választandó endoszkópos eljárás a varix ligatio, szkleroterápia csak abban az esetben végzendő, amennyiben a varix ligatio nem kivitelezhető. Az endoszkópos beavatkozásig vérzéscsillapítás céljából nyelőcsővarix vérzés esetén Sengstaken-Blakemore szonda, gyomorvarix vérzés esetén Linton-Nachlas szonda vezethető le. A kombinált gyógyszeres és endoszkópos terápia sikertelensége esetén transzjuguláris portoszisztémás sönt (TIPS) implantáció végezhető [173] (19. ábra).

19. ábra: Transzhepatikus portoszisztémás sönt (TIPS) implantáció képe. (A Semmelweis Egyetem Transzplantációs és Sebészeti Klinikájának képanyaga.)

A TIPS behelyezés egy intervenciós radiológiai eljárás, mely során véna jugularis interna punkciót követően egy katétert vezetnek le az egyik véna hepaticába. A vena hepatica felől transzhepatikus vena portae punkció történik, tunnel-képzést követően egy öntáguló stentet helyeznek be a két ér között létrehozott járatba. További intervenciós radiológiai kezelési lehetőség nyelőcsővarikozitás esetén a kollaterális embolizáció [174].

Az aszcitesz konzervatív kezelése sószegény diétából és diuretikumok adásából áll. Amennyiben a konzervatív kezelés hatástalan, terápiarefrakter aszciteszről beszélünk, melynek elsővonalbeli kezelése a paracentesis és az albumin infúzió. Ennek alternatívájaként TIPS behelyezés, illetve Denver sönt implantáció végezhető. A sebészi portoszisztémás söntök, mint a splenorenalis sönt a TIPS elterjedésével háttérbe szorultak. A Denver sönt egy peritoneovenosus sönt, mely az aszciteszt egy vénába (leggyakrabban a véna jugularis internába) vezeti [175]. A spontán bakteriális peritonitisz és az egyéb szövődmények magas kockázata miatt a Denver sönt implantáció egyre ritkábban alkalmazott eljárás.

A szplenomegália a portális hipertónia gyakori szövődménye, következtében több olyan kórállapot is kialakulhat, mely a kezelését indokolja. A vér alakos elemeinek lebontása a megnagyobbodott lépben fokozódik, ezért a szplenomegália thrombocytopeniával, leukopeniával és anaemiával társulhat [176]. További kezelési indikációt jelenthet a lépruptúra fokozott kockázata, valamint a májtranszplantációt követően kialakuló lienalis steal szindróma, ami a beültett máj artériás hipoperfúziójához vezet [177]. A szplenomegália kezelésére rendelkezésre álló terápiás lehetőségek a műtéti splenectomia és a parciális arteria lienalis embolizáció (20. ábra). A splenectomia olyan súlyos komplikációkkal járhat, mint a vena portae trombózis és a szepszis, illetve bizonyos komorbiditások esetén a műtét kontraindikált lehet [178]. Ezzel szemben a parciális arteria lienalis embolizáció egy minimálisan invazív eljárás, leggyakoribb komplikációja a posztembolizációs szindróma, mely lázzal, fájdalommal és hányingerrel járhat. A parciális arteria lienalis embolizáció hatékony és biztonságos módszer mind a citopénia, mind az arteria lienalis steal szindróma kezelésére, valamint kedvező hatással van a máj portális keringésére [179].

20. ábra: Parciális arteria lienalis embolizáció képe. Megfigyelhetők az arteria lienalis ágaiba behelyezett embolizációs coilok. (A Semmelweis Egyetem Transzplantációs és Sebészeti Klinikájának képanyaga.)

II.9.4 A HCC kezelése

A HCC kezelésében számos terápiás lehetőség áll rendelkezésre, mint a sebészi reszekció, a májtranszplantáció, az ablációs kezelés, az embolizációs kezelés és a szisztémás célzott terápia. A legmegfelelőbb kezelési mód a Barcelonai kritériumrendszer alapján választható ki, ami figyelembe veszi a tumorstádiumot, a cirrózis mértékét és a páciens teljesítmény státuszát.

A májtranszplantáció egy potenciálisan kuratív eljárás, dekompenzált cirrózisban szenvedő páciensek esetén a legmegfelelőbb kezelési mód. Jelenleg májtranszplantáció olyan pácienseknél végezhető, akik teljesítik a Milánói kritériumrendszer követelményeit, vagyis szoliter HCC esetén a góc mérete nem haladhatja meg az 5 cm-t, illetve legfeljebb három 3 cm-nél nem nagyobb góc lehet jelen. A Milánói kritériumok telejesülése esetén a májtranszplantáció 5 éves túlélése 75%, tumorrecidíva az esetek kevesebb, mint 15%-ában jelentkezik [180]. Egyes centrumok a Milánói kritériumokat meghaladó tumoros státusz esetén is mérlegelik a májtranszplantációt. Az ilyen páciensek egy részénél downstaging terápia alkalmazásával csökkenthető a tumoros gócok mérete. Downstaging kezelés része lehet a sebészi reszekció, a különböző

ablációs és embolizációs eljárások. Amennyiben sikeres lokoregionális kezelés révén a páciens teljesíti a Milánói kritériumokat, a májtranszplantációt követően túlélése hasonló azokéhoz, akiknél nem volt szükség downstaging terápiára [181].

Májreszekció olyan páciensek esetében javasolt, akik szoliter góccal rendelkeznek, nincs cirrózisuk, vagy jól kompenzált (Child A stádiumú) cirrózisban szenvednek. Súlyosabb cirrózis esetén a sebészi reszekció a máj dekompenzációjának kockázatával jár. A portális hipertónia a májreszekció relatív kontraindikációja, bár egyes tanulmányok szerint a portális hipertónia jelenléte önmagában nem befolyásolja a prognózist. A prognózist bizonyítottan befolyásoló tényezők a műtéti reszekátum nagysága, valamint a reziduális máj mérete és funkcionális kapacitása [182]. A májreszekció 5 éves túlélése 70% körüli, de a tumorrecidíva kockázata magas [183]. A korai (2 éven belüli) tumorrecidíva oka lokális tumorinvázió vagy intrahepatikus metastasis lehet, míg a későbbi recidíva de novo tumorképződés következménye.

Ablációs kezeléssel a májreszekcióhoz hasonló eredmények érhetők el HCC-ben. Napjainkban a rádiófrekvenciás ablációt (RFA) tartják a leghatékonyabb módszernek, ezzel a technikával áll rendelkezésre a legtöbb klinikai tapasztalat. További ablációs technikák a mikrohullámú abláció, a cryoabláció, a magas intezitású fókuszált ultrahang kezelés és az irreverzibilis elektroporáció. Az ablációs kezelés indikációja a Barcelonai kritériumrendszer alapján az inoperábilis nagyon korai vagy korai stádiumú HCC (BCLC 0/A) [142]. Az inoperábilitás oka sokrétű lehet, ebbe a kategóriába sorolhatók a mélyen elhelyezkedő tumorok, a multifokális HCC-k, illetve azok az esetek, melyekben a beteg bizonyos komorbiditások vagy a károsodott májfunkció miatt nem alkalmas a műtétre. Speciális indikációs kört alkotnak a transzplantáció előtt álló páciensek, akiknél az ablációs kezelés bizonyítottan hatékony mind a downstaging, mind az áthidaló kezelés részeként [184]. Az ablációs kezelés kontraindikációit a 8. táblázat foglalja össze.

8. táblázat: Az ablációs kezelés abszolút és relatív kontraindikációi

Abszolút kontraindikációk
Extrahepatikus terjedés
Károsodott mentális státusz
Aktív infekció
A tumor érint egy epeúti főágat
Dekompenzált májbetegség
Relatív kontraindikációk
Az elváltozás nagyobb, mint 5 cm
Több, mint 4 elváltozás
Súlyos tüdő- vagy szívbetegség
Refrakter koagulopátia

Az RFA kezelés a rádiófrekvenciás hullámok által generált hő szövetdestrukciót kiváltó hatásán alapul. A beavatkozás során az elváltozás képalkotó vezérelt punkciója történik, mely perkután, laparoszkópos módszerrel és műtéti körülmények között nyitott has mellett is elvégezhető (21. ábra). Akár több ablációs antenna is alkalmazható, mellyel az ablációs zóna mérete megnövelhető. A kezelés célja nem csupán a tumoros góc destrukciója, hanem a tumort övező kb. 1 cm-es zóna ablációja is javasolt, így az esetleges mikroszatellita léziók roncsolásával kisebb a lokális recidívák kialakulásának kockázata. Az abláció hatékonysága alacsonyabb nagyobb erekhez közeli elváltozások esetén, mert az erek elvonhatják a hőt a kezelt területről. Az RFA kezelés 5 éves túlélése 40-70% közötti. Súlyos szövődmény ritkán, a beavatkozások 4,1%-ában jelentkezik. Az alábbi szövődmények fordulhatnak elő: bélsérülés, rekeszsérülés, haemoperitoneum, haemothorax, pneumothorax, hydrothorax, epeúti szövődmények, epehólyag-sérülés, a máj infarktusa, májtályog, és a kezelt tumor ruptúrája [185]. Halálos szövődmény igen ritkán, az esetek 0,15%-ában lép fel. A perkután etanol infiltráció szintén hatékony lokoregionális kezelés, azonban az RFA-hoz viszonyítva alacsonyabb hatékonyságú főként 3 cm-nél nagyobb elváltozások esetén, ezért kezd

kiszorulni a klinikai gyakorlatból. A kezelés alapja, hogy az alkohol a sejtek dehidrációja és a fehérjék denaturációja révén koagulációs nekrózist okoz a szövetekben. Az RFA mellett a legelterjedtebb ablációs módszer a mikrohullámú abláció, mely több szempontból is előnyösebb az RFA-nál. Mikrohullámú ablációval nagyobb méretű ablációs zóna hozható létre, az ablált területen belül rövidebb idő alatt magasabb hőmérséklet érhető el, valamint kevésbé érvényesül az erek hőelvonó hatása [186]. A többi ablációs kezelési technikával kevés a klinikai tapasztalat, de az eddigi eredmények bíztatóak, a jövőben fontos szerepük lehet a HCC kezelésében [187].

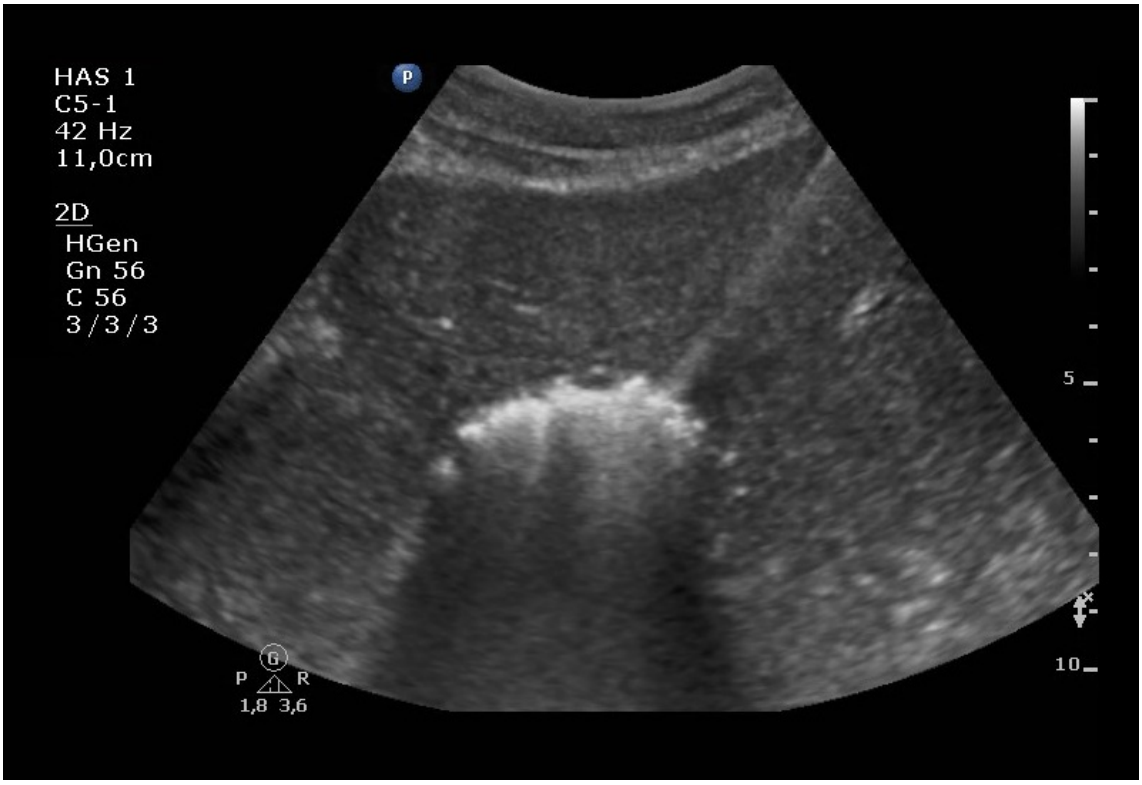

21. ábra: Ultrahang-vezérelt ablációs kezelés képe. Megfigyelhető az elváltozás centrumába vezetett antenna és az ablációs zónának megfelelően létrejövő gázbuborékok. (A Semmelweis Egyetem Transzplantációs és Sebészeti Klinikájának képanyaga.)

Transzartériás kemoembolizáció (TACE) intermedier stádiumú HCC esetén ajánlott, vagyis olyan páciensekben, akik 5 cm-nél nagyobb szoliter góccal, vagy multiplex gócokkal rendelkeznek, abban az esetben ha érinvázió vagy extrahepatikus terjedés nem igazolható (22. ábra). Child C stádiumú cirrózis esetén a TACE kezelés a májelégtelenség kockázata miatt kontraindikált. TACE kezeléssel parciális válasz a páciensek 15-62%-ában érhető el, a medián túlélés 16-20 hónappal növelhető [188]. Standardizált kezelési protokoll nem áll rendelkezésre, szelektív és szuperszelektív kezeléssel kedvezőbb eredmények érhetők el [189]. TACE kezelés során a leggyakrabban alkalmazott kemoterápiás szerek a doxorubicin, a mitomycin és a cisplatin. Embolizáló anyagként spongosztán, polivinil-alkohol, lipiodol és mikrogyöngyök használhatók.

22. ábra: TACE kezelés képe. Az angiográfiás képen megfigyelhetők a tumort ellátó aberráns artériák. (A Semmelweis Egyetem Transzplantációs és Sebészeti Klinikájának képanyaga.)

Az embolizációs kezelés hatékonysága gyógyszerkibocsátó gyöngyök alkalmazásával (DEB-TACE) növelhető, melyek a kemoterápiás szert kontrollált módon bocsátják ki. Ezáltal a szisztémás keringésbe kisebb mennyiségű kemoterápiás szer jut, míg a tumoron belül magasabb koncentráció érhető el [190]. A DEB-TACE hatékonysága bizonyos betegcsoportokban magasabb a hagyományos TACE kezeléshez viszonyítva, valamint ritkábban jelentkeznek a kemoterápiás szer okozta mellékhatások.

A radioembolizáció az utóbbi években vált elérhetővé az intermedier stádiumú HCC-ben szenvedő páciensek kezelésében. A beavatkozás során sugárzó izotópokat tartalmazó mikrogyöngyöket juttatnak a tumort ellátó artériákba. A TACE kezeléssel ellentétben ennél a módszernél a tumor iszkémia kiváltása nem cél, ezért kisebb méretű mikrogyöngyöket használnak. A leggyakrabban alkalmazott izotóp a béta-sugárzó Yttrium^{90} [191].

Az előrehaladott HCC kezelésében a hagyományos kemoterápiás szerek mellett, mint a doxorubicin, az oktreotid, a fluorouracil és a platina-származékok célzott terápiák is elérhetővé váltak az elmúlt években. Napjainkban kizárólag a sorafenib törzskönyvezett a HCC kezelésére, de több hatóanyag tesztelésére is folyamatban vannak klinikai vizsgálatok. A sorafenib a tumornövekedést és az angiogenezist több támadásponton keresztül befolyásolja, többek között gátolja a vaszkuláris növekedési faktor (VEGF) receptorait, a vérlemezke eredetű növekedési faktor (PDGF) receptor egyik szubtípusát és a RAF/MEK/ERK jelátviteli útvonalat [192]. Bár a sorafenib használata nem kontraindikált előrehaladott cirrózisban, egyes tanulmányok gyakoribb mellékhatásokról számoltak be Child B stádiumú cirrózisban szenvedő páciensek kezelésekor [193].

A részletezett sebészi, intervenciós radiológiai és gyógyszeres kezelések akár kombináltan is alkalmazhatók, facilitálhatják egymás hatását.

II.10 A HCV rekurrencia és kezelése

A HCV rekurrencia általános jelenség olyan páciensek körében, akiknél a virális RNS kimutatható volt a májtranszplantációt megelőzően. A HCV fertőzött májrecipiensek közel egyharmadában alakul ki agresszív lefolyású kórkép, ami klinikai dekompenzáció és a graft elvesztésének kockázatával jár [194]. A gyors progressziójú fibrózis kimutatására a májtranszplantációt követően egy évvel májbiopszia, direkt portális nyomásmérés, vagy elasztográfiás vizsgálat elvégzése javasolt. Szignifikáns fibrózis jelenléte (≥ Metavir F2), portális hipertónia (HVPG ≥ 6 Hgmm), vagy emelkedett elaszticitási értékek esetén sürgős antivirális terápia alkalmazása szükséges a graftvesztés megelőzésére [195]. Az antivirális kezelés akár preemptív jelleggel közvetlenül a transzplantációt követően megkezdhető, de általában a májkárosodás szövettani kimutatása után kerül rá sor [196]. A pegilált-interferon és ribavirin kombinációjának hatékonysága a HCV rekurrencia kezelésében kifejezetten alacsony (SVR: 20-30%), részben a gyakori terápiamegszakítás, a dózisredukció és az alacsony tolerabilitás miatt [197]. Kedvezőbb eredmények (SVR: 40-50%) érhetők el első generációs proteáz inhibitorok (telaprevir, boceprevir) alkalmazásával, de a mellékhatások miatti terápiamegszakítások száma ezzel a kezelési protokollal is magas [198]. Napjainkban a HCV fertőzött májtranszplantált páciensek kezelésére kizárólag második generációs DAA ágensek alkalmazása javasolt, a megfelelő kombinációkkal akár 95% feletti SVR-ráták is elérhetők kedvező mellékhatásprofil mellett. A sofosbuvir + ledipasvir +/- ribavirin, és a sofosbuvir + simeprevir bizonyítottan hatékony kombinációk 1-es és 4-es genotípusú HCV fertőzésben szenvedő májrecipiensek kezelésében. Enyhe rekurrencia esetén a ritonavir + ombitasvir + dasabuvir + ribavirin kombináció is magas hatékonysággal alkalmazható. Sikeres antivirális kezelést követően a májfibrózis és a portális hipertónia mértéke májtranszplantáltakban is csökkenhet, a túlélési mutatók jóval kedvezőbbek, mint kezelés nélkül [199].

III. Célkitűzések

Vizsgálatunk során a következő kérdésekre kerestük a választ:

1. Milyen hatékonysággal alkalmazhatók a DAA ágensek a HCV rekurrencia kezelésében?

2. Milyen hatással van az antivirális kezelés a májfibrózis és a szteatózis vizsgált noninvazív markereire?

3. Milyen hatással van az antivirális kezelés a portális hipertónia vizsgált noninvazív markereire?

4. Hogyan befolyásolja az antivirális kezelés a HCC rekurrencia és a de novo HCC kialakulási kockázatát?

IV. Módszerek

IV.1 Vizsgált páciensek

A Semmelweis Egyetem Transzplantációs és Sebészeti Klinikájának 38 májtranszplantált, HCV rekurrencia miatt DAA kezelésben részesülő betegét vontuk be vizsgálatunkba. Egy pácienst epeúti anastomosis stenosis jelentkezése miatt kizártunk a vizsgálatból. Az alkalmazott terápiás protokoll a következő volt: 24 hetes per os *Viekirax* (paritaprevir 75 mg / ritonavir 50 mg / ombitasvir 12,5 mg) + *Exviera* (dasabuvir 250 mg) +/- *Moderiba* (Ribavirin) kezelés. Hasi ultrahang, hasi CT, laboratóriumi és elasztográfiás vizsgálatok készültek három időpontban: az antivirális kezelés megkezdése előtti napon (Baseline), annak befejezésekor (EOT) és 6 hónappal a terápia befejezését követően (SVR 24). A virológiai választ az EOT és az SVR 24 időpontjában végzett kvantitatív HCV RNS PCR vizsgálat alapján határoztuk meg. A vizsgálatba bevont páciensek klinikai adatait a 9. táblázat tartalmazza. A vizsgálati protokollt a magyar Tudományos és Kutatásetikai Bizottság jóváhagyta (OGYÉI/21763-1/2016).

9. táblázat: A vizsgált páciensek klinikai adatai

Életkor	60,8±4,5 év
Nem	férfi/nő: 24/14
A transzplantáció és a Baseline között eltelt idő	4,9±4,5 év
A transzplantáció indikációja	HCV cirrózis: 28 páciens
	HCV cirrózis és HCC: 9 páciens
	HCV és HBV koinfekció: 1 páciens

Interferonos kezelési előzmény	Nem kezelt: 19 páciens
	Non-responder: 16 páciens
	Relapser: 3 páciens
HCV genotípus	1a genotípus: 2 páciens
	1b genotípus: 34 páciens
	1-es genotípus, szubtípus nem meghatározható: 2 páciens
Child-Pugh score	Child A: 35 páciens
	Child B: 3 páciens

IV.2 Virológiai válasz

A DAA terápiára adott virológiai választ kvantitatív HCV RNS PCR módszerrel értékeltük. (Készülék: COBAS Taqman 48, Roche)

IV.3 Kétdimenziós nyíráshullám elasztográfiás (2D SWE) vizsgálatok

A 2D SWE vizsgálatokat Toshiba Aplio 500 ultrahangkészülékkel (Toshiba Medical Systems, Japán) végeztük. A vizsgálatok éhgyomorra történtek hanyatt fekvő pozícióban, konvex vizsgálófej használatával, jobb oldali intercostalis nézetből. A pácienseket néhány másodperces légzésvisszatartásra kértük a mérések elvégzése közben a mozgási műtermékek elkerülése érdekében. A máj jobb lebenyében egy 1,5 x 2 cm nagyságú, trapéz alakú mintavételi boxot helyeztünk el a májtoktól legalább 1 cm-re, a nagyobb érstruktúrák elkerülésével. A sebesség-térkép és a propagációs térkép alapján egy 1 cm átmérőjű, kör alakú ROI-t jelöltünk ki a mintavételi boxon belül (23. ábra).

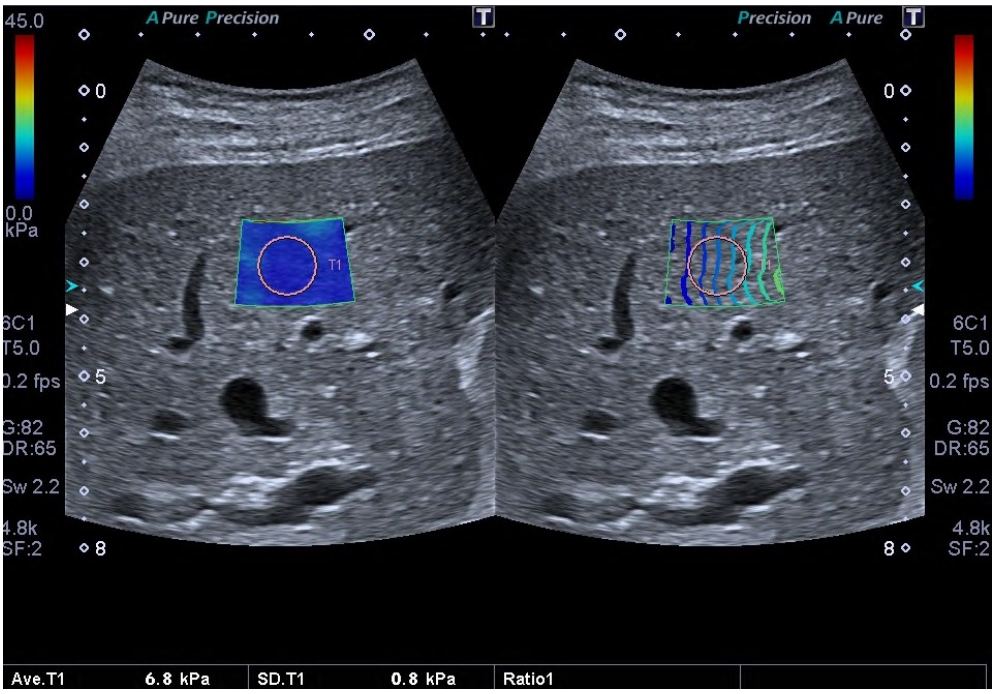

23. ábra: A máj 2D SWE vizsgálatának képe. A trapéz alakú mintavételi box a máj felszínére párhuzamosan, attól kb. 1 cm távolságra lett elhelyezve egy nagyobb kaliberű erektől mentes területen. A kép bal oldalán a sebességtérkép, jobb oldalán az úgynevezett propagációs térkép látható. A mintavételi boxon belül egy kb. 1 cm átmérőjű, kör alakú ROI-t helyeztünk el. (A Semmelweis Egyetem II. Sz. Belgyógyászati Klinikájának képanyaga.)

A mérésre alkalmas terület kiválasztása két szempont szerint történt: a sebesség-térképen a leghomogénebb terület kiválasztására törekedtünk, melyen belül a propagációs térkép vonalai párhuzamos lefutásúak voltak. A szoftver automatikusan kiszámolta a májszövet keménységét kiloPascal (kPa) mértékegységben. Minden páciens esetében 10 mérés készült, ezek medián értékeit használtuk fel a statisztikai elemzéshez.

IV.4 CT-volumetriás mérések

Natív hasi CT felvételt készítettünk Philips Brilliance 16 CT Scanner készülékkel (Philips Medical Systems, Hollandia) a felhasi régióról. A lép téfogatát (cm^3) CT-volumetriás módszerrel határoztuk meg (24. ábra).

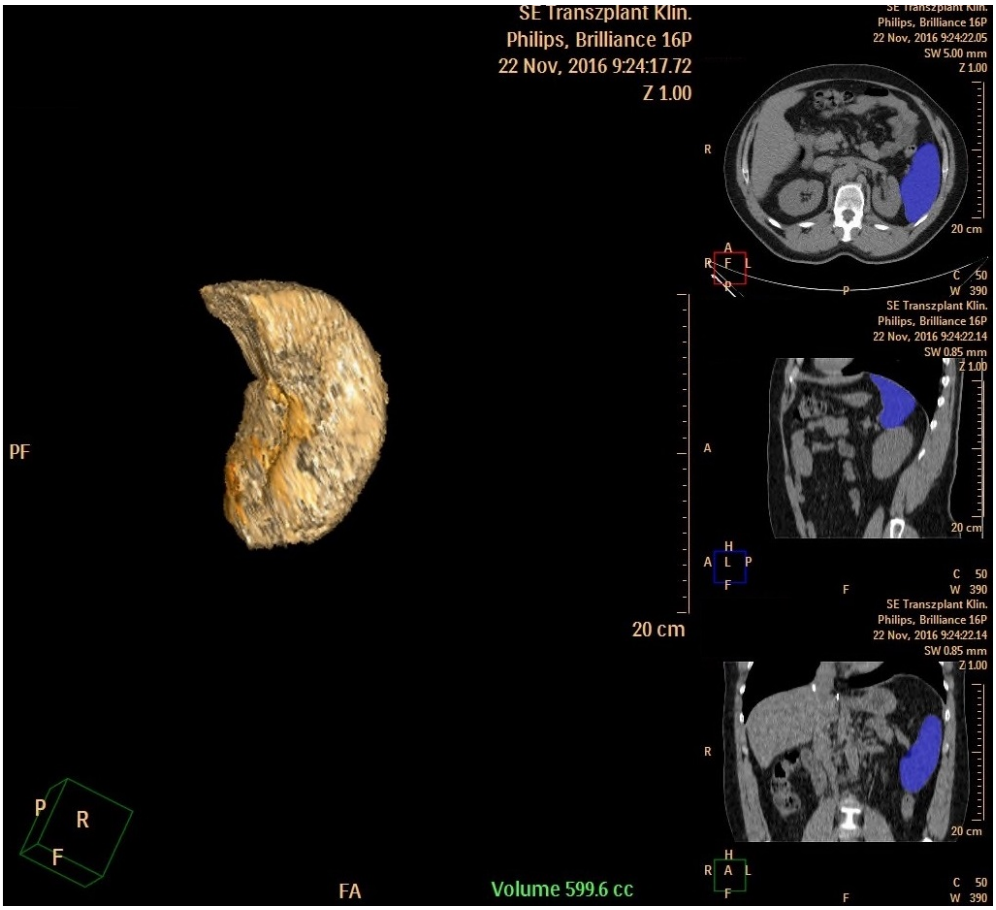

24. ábra: A lép CT-volumetriás módszerrel történő térfogatmérése. (A Semmelweis Egyetem Transzplantációs és Sebészeti Klinikájának képanyaga.)

A lép kontúrozását manuálisan, axiális síkú szeleteken végeztük, a szeletvastagság 5 mm volt. Ezután a használt szoftver (Extended Brilliance Workspace) automatikusan kiszámolta a lép térfogatát.

IV.5 Denzitásmérések a natív CT sorozatokon

Az elkészült natív hasi CT szeleteken legalább 2 cm átmérőjű, köralakú ROI-kat helyeztünk el a máj jobb lebenyében, bal lebenyében, valamint a léphilusban (25. ábra). Regisztráltuk a kijelölt területek denzitás értékeit Hounsfiled Unit (HU) mértékegységben. A máj natív CT denzitását a két lebenyben mért denizás átlagaként határoztuk meg. Kiszámítottuk a máj és a lép denzitásainak hányadosát (L/S hányados).

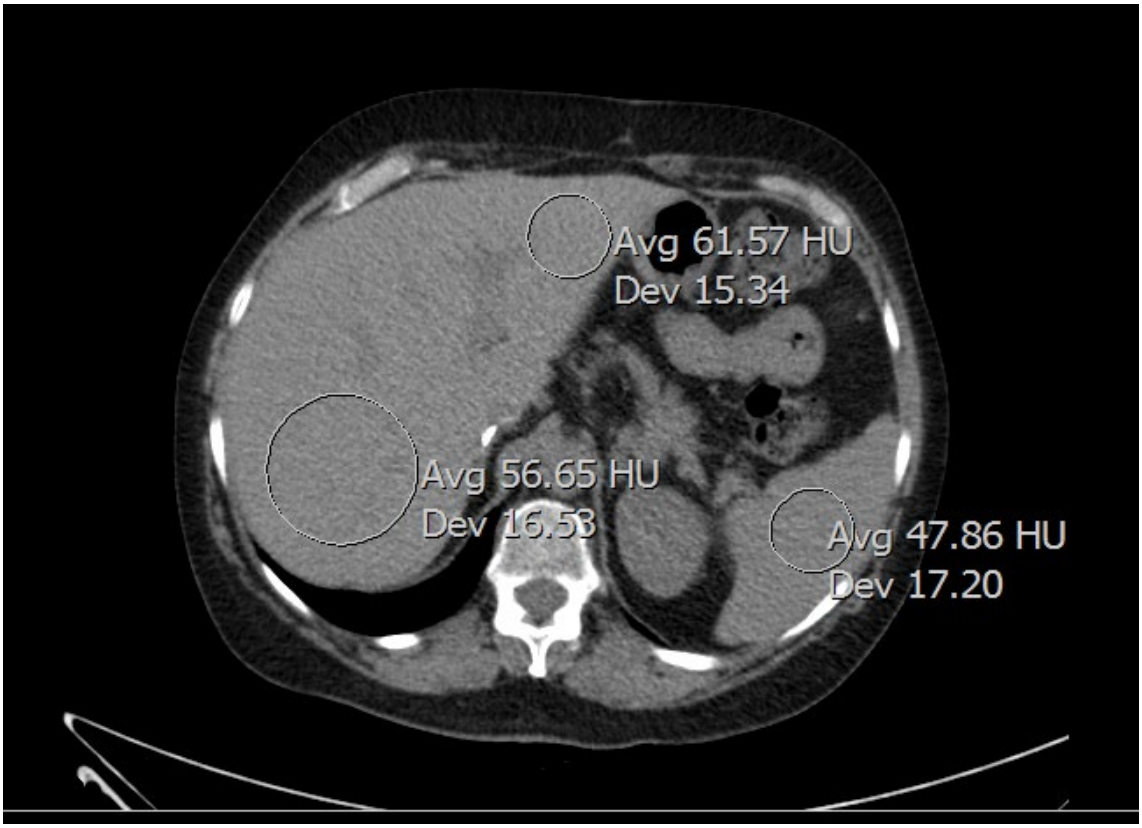

25. ábra: Denzitásmérések (A Semmelweis Egyetem Transzplantációs és Sebészeti Klinikájának képanyaga.)

IV.6 Célzott hasi ultrahangvizsgálat

A máj és az eperendszer célzott ultrahangvizsgálatát Toshiba Xario 50 ultrahangkészülékkel (Toshiba Medical Systems, Japán) végeztük konvex vizsgálófejjel (1-5 MHz). A vizsgálatok éhgyomorra, mély belegzésben, hanyatt fekvő, majd bal oldalfekvő pozícióban történtek. A máj állományát subcostalis nézetből két irányból, valamint intercostalis nézetből is áttekintettük. A vizsgálat célja körülírt eltérések detektálása volt. A májparenchyma áttekintését követően megvizsgáltuk az intra- és extrahepatikus epeutak állapotát, hogy kizárjuk epeúttágulat jelenlétét. Az esetleges szabad hasi folyadék jelenlétét öt ponton vizsgáltuk: a máj körül, a lép körül, mindkét oldali paracolicus térben és a kismedencében. A szabad hasi folyadék mennyiségét (kis / közepes / nagy mennyiségű) szubjektív módon ítéltük meg.

IV.7 Ultrahang és Doppler ultrahang mérések

B-módú és Color Doppler ultrahangvizsgálatokat végeztünk Toshiba Xario 50 ultrahangkészülékkel (Toshiba Medical Systems, Japán). A vizsgálatok a reggeli órákban, éhgyomorra történtek, hanyatt fekvő pozícióban, konvex vizsgálófej (1-5 MHz) használatával. A pácienseket néhány másodperces légzésvisszatartásra kértük a mérések elvégzése közben a mozgási műtermékek elkerülése érdekében. Minden mérést háromszor megismételtünk. A máj ereit jobb, a lép ereit bal oldali intercostalis nézetből vizsgáltuk.

A vena portae átmérőjét (26. ábra) és áramlási sebességét (27. ábra) a bifurcatiótól 1 cm-re proximálisan mértük.

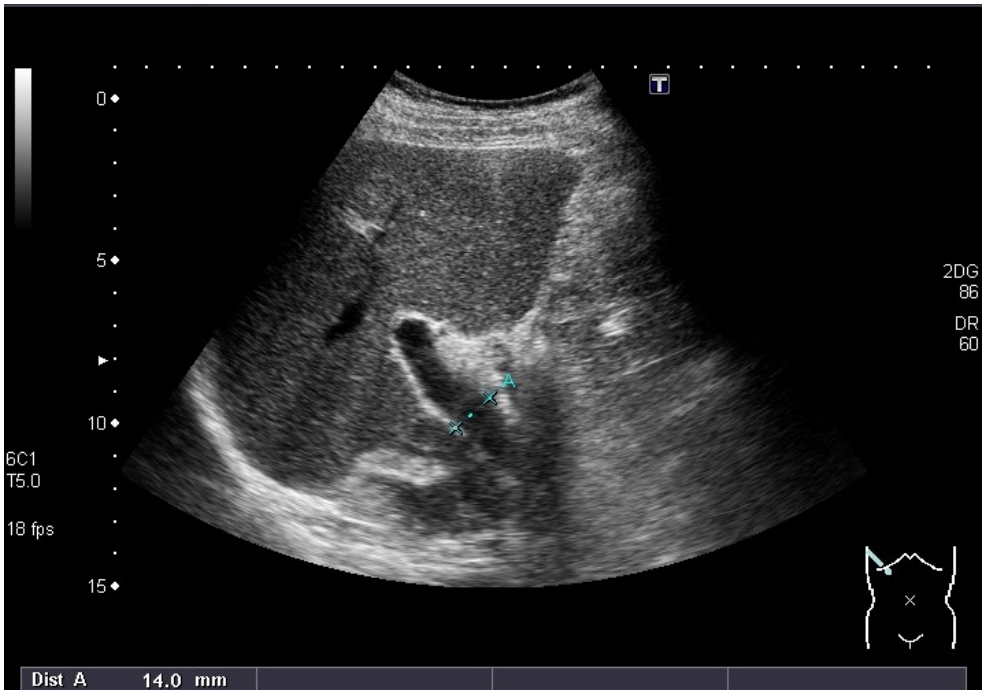

26. ábra: A vena portae átmérőjének mérése B-módú ultrahangképen. (Dist A: vena portae átmérő; a Semmelweis Egyetem Transzplantációs és Sebészeti Klinikájának képanyaga.)

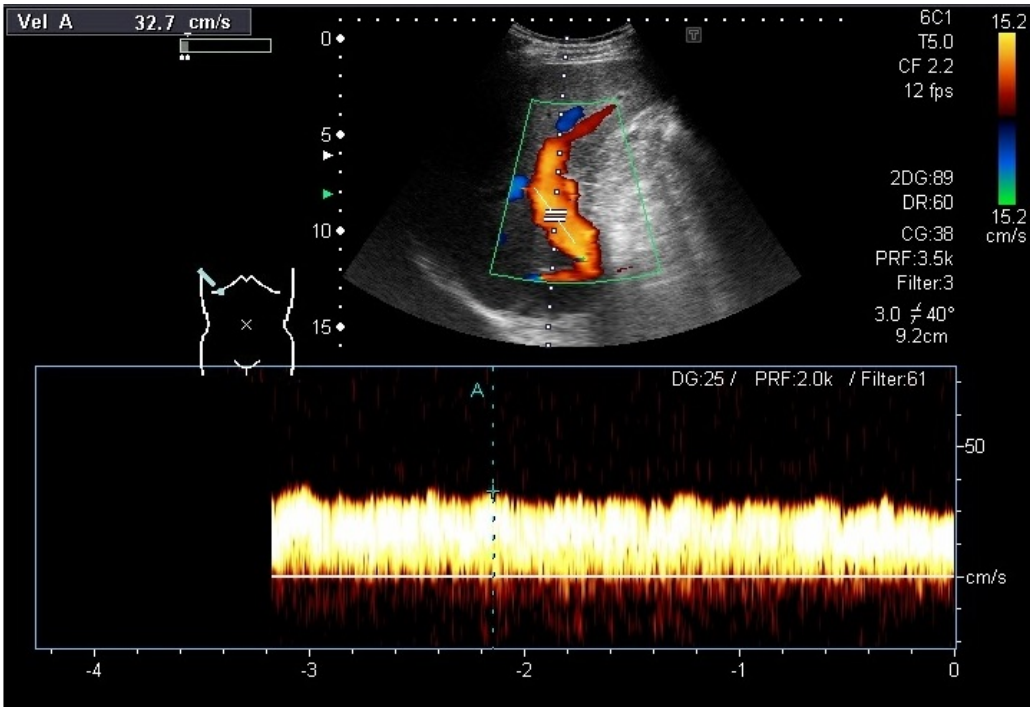

27. ábra: A vena portae áramlási sebességének mérése Color Doppler módszerrel. (Vel A: maximális portális áramlási sebbség; a Semmelweis Egyetem Transzplantációs és Sebészeti Klinikájának képanyaga.)

Az átlagos portális áramlási sebességet az irodalomban meghatározott képlet alapján a maximális áramlási sebesség és a 0,57-os koefficiens szorzatából számítottuk ki [200].

Color Doppler segítségével azonosítottuk a máj és a lép artériás főágait, a Doppler mintavételi kaput a hílusi szakaszon, az artériák lumenében helyeztük el. Regisztráltuk az arteria hepatica communis (28. ábra) és az arteria lienalis (29. ábra) Doppler-görbéit, megmértük a csúcsszisztolés, a végdiasztolés, és az átlagos áramlási sebességeket.

28. ábra: Az arteria hepatica communis Doppler-görbéjének regisztrátuma. (Vmax A: csúcsszisztolés áramlási sebesség; Ved A: végdiasztolés áramlási sebesség; Vm_peak A: átlagos áramlási sebesség; a Semmelweis Egyetem Transzplantációs és Sebészeti Klinikájának képanyaga.)

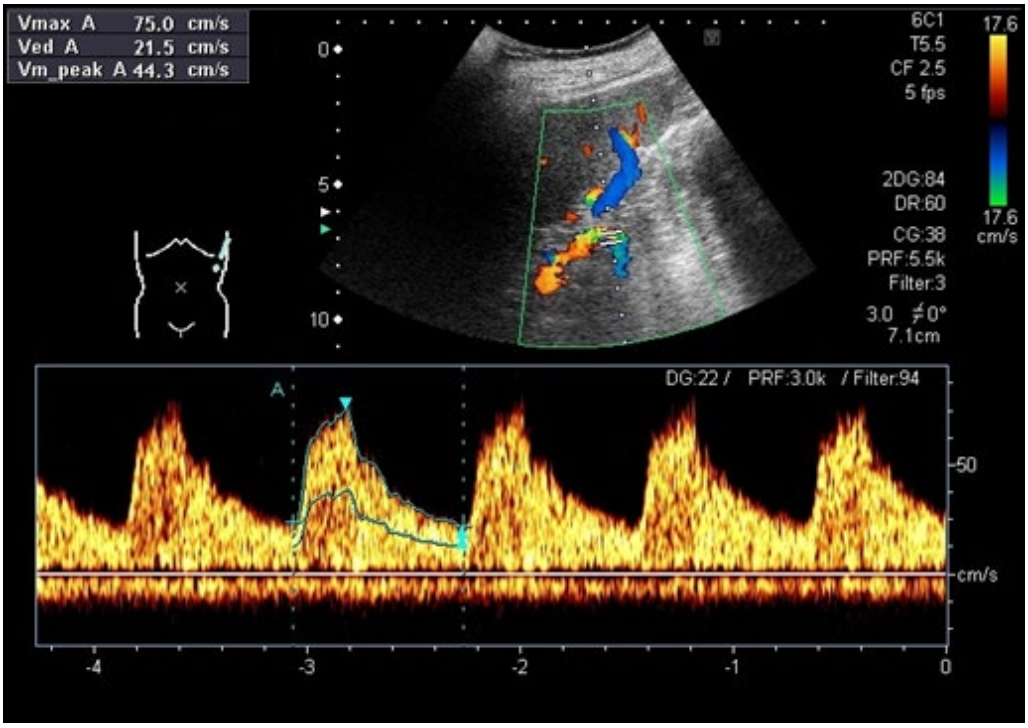

29. ábra: Az arteria lienalis Doppler-görbéjének regisztrátuma. (Vmax A: csúcsszisztolés áramlási sebesség; Ved A: végdiasztolés áramlási sebesség; Vm_peak A: átlagos áramlási sebesség; a Semmelweis Egyetem Transzplantációs és Sebészeti Klinikájának képanyaga.)

A rezisztencia indexet (RI) és a pulzatilitási indexet (PI) az alábbi képletek alapján számítottuk ki:

RI = (csúcsszisztolés áramlási sebesség - végdiasztolés áramlási sebesség) / csúcsszisztolés áramlási sebesség

PI = (csúcsszisztolés áramlási sebesség - végdiasztolés áramlási sebesség) / átlagos áramlási sebesség

A portális hipertónia mértékének vizsgálatára congestion index (CI) értékeket számítottunk az alábbi képlet alapján:

CI = a vena portae keresztmetszeti felülete / átlagos portális áramlási sebesség (A keresztmetszeti felületet a π x (d^2 / 4) képlet alapján számoltuk ki, ahol d az átmérő cm-ben és π = 3,14).

Minden paramétert három mérés átlagából számítottunk ki.

IV.8 Laborvizsgálatok

A laboratóriumi vizsgálatokra a reggeli órákban, éhgyomorra került sor. A vizsgált laborparaméterek a következők voltak: thrombocytaszám, INR, szérum nátrium, szérum koleszterin, szérum kreatinin, szérum albumin, szérum bilirubin, szérum alkalikus foszfatáz (ALP), szérum glutamát-oxálacetát-transzamináz (GOT), szérum glutamát-piruvát-transzamináz (GPT), szérum gamma-glutamil-transzferáz (GGT).

IV.9 Szérum biomarkerek

A májfibrózis szérum biomarkereit az alábbi képletek alapján számítottuk ki:

APRI (AST to platelet ratio index) [201]: GOT [U/L]/GOT felső határa [U/L]/thrombocytaszám [10^9/L] x 100;

FIB-4 (Fibrózis-4 score) [202]: (életkor [évek] x GOT [U/L])/(thrombocytaszám [10^9/L] x GPT [U/L]$^{1/2}$).

A portális hipertónia vizsgált szérum biomarkerét az alábbi képlet alapján számítottuk ki:

Risk score [203]: 14,2 - 7,1 x log(10) x (thrombocytaszám [10^9/L]) + 4,2 x log(10) (bilirubin [mg/dL]) .

IV.10 Statisztikai analízis

A statisztikai analízishez GraphPad Prism 6 (GraphPad Inc., La Jolla, California, USA) statisztikai szoftvert használtunk. A vizsgált paraméterek változását a három vizsgálati időpontban egyfaktoros variancia analízissel teszteltük. A medián elaszticitási értékek és a májfibrózis szérum biomarkerei közti korrelációt Spearman-féle rangkorrelációs teszttel vizsgáltuk. A 0,05 alatti p értéket tekintettük szignifikánsnak.

V. Eredmények

V.1 Terápiás válasz

A páciensek az antivirális kezelést jól tolerálták, súlyosabb mellékhatás egyetlen esetben sem jelentkezett, illetve terápiamegszakítás sem történt. Egy esetben a B-módú ultrahangvizsgálat során intrahepatikus epeúttágulat ábrázolódott. Emiatt mágneses magrezonanciás cholecystopancreatographiás (MRCP) vizsgálatot indikáltunk, mely biliáris anasztomózisszűkületet igazolt. Mivel az extrahepatikus cholestasis irodalmi adatok alapján befolyásolja a máj elaszticitási értékét [204], ezt a pácienst kizártuk a vizsgálatból. A kezelés befejezésekor és 24 héttel a kezelés befejezését követően a HCV RNS egyik esetben sem volt kimutatható a páciensek szérumában, vagyis az SVR 24 a vizsgált betegpopulációban 100% volt.

V.2 Elasztográfiás mérések

A máj medián elaszticitása szignifikánsan csökkent az SVR 24 időpontjában a Baseline-hoz képest (10,68±11,46 vs. 7,17±3,45, p<0,05) (30. ábra). A májelaszticitás cut-off értékeit Toshiba ultrahangkészüléken végzett 2D shear-wave elasztográfiás vizsgálat esetén a 10. táblázat szemlélteti.

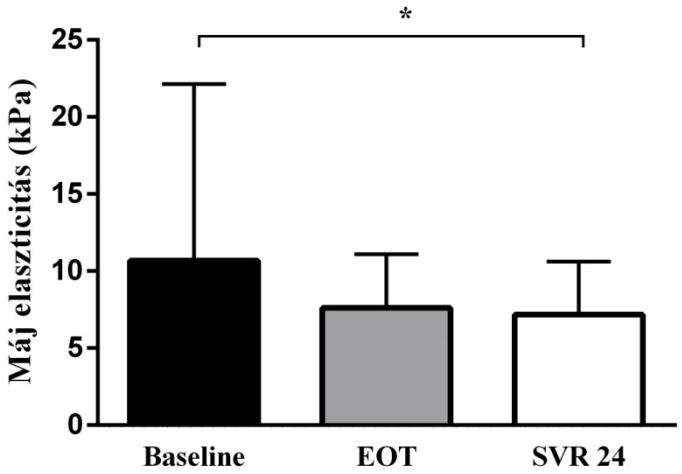

30. ábra: A máj medián elaszticitása a Baseline, az EOT és az SVR 24 időpontjában. A diagramon az átlag és a szórás értékeket tüntettük fel. A máj medián elaszticitása szignifikáns csökkenést mutatott az SVR 24 időpontjában a Baseline-hoz viszonyítva (*: p<0,05).

10. táblázat: A májelaszticitás cut-off értékei Toshiba ultrahangkészüléken végzett 2D shear-wave elasztográfiás vizsgálat esetén.

Metavir F-stádiumok	Cut-off értékek
F0/F1	<7,1 kPa
F2	7,1-8,9 kPa
F3	9,0-10,4 kPa
F4	≥10,5 kPa

A cut-off értékek alapján Baseline-kor 22/37, EOT-kor 16/37, míg az SVR 24 időpontjában 10/37 páciens esetében jelzett az elasztográfiás vizsgálat szignifikáns fibrózist (F2-4). Cirrózisa (F4 stádium) az elaszticitási értékek alapján Baseline-kor 9/37, az EOT és az SVR 24 időpontjában 3/37 páciensnek volt (31. ábra).

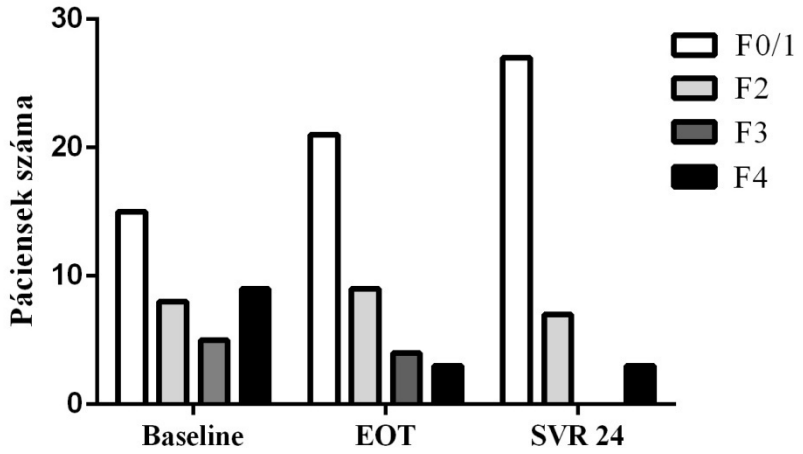

31. ábra: A páciensek Metavir score szerinti megoszlása a Baseline, az EOT és az SVR 24 időpontjában a mért elaszticitási értékek alapján.

V.3 CT-volumetriás mérések

A vizsgált páciensek egyikénél gyermekkori trauma miatt splenectomia történt, így az ő esetében a léptérfogat nem volt meghatározható. A páciensek CT-volumetriás módszerrel meghatározott léptérfogata szignifikáns csökkenést mutatott az SVR 24 időpontjában mind a Baseline-hoz, mind az EOT-hez képest (466,3±189,0 cm^3 vs. 413,5±166,9 cm^3, $p<0,0001$, illetve 453,3±183,9 cm^3 vs. 413,5±166,9 cm^3, $p<0,0001$) (32. ábra). A léptérfogat irodalmi adatok alapján egészséges egyénekben 107 cm^3 és 314 cm^3 közötti [133]. Baseline-kor a betegek 80,6%-ában (29/36), EOT-kor 77,8%-ában (28/36), az SVR 24 időpontjában pedig 69,4%-ában (25/36) volt a normál tartomány feletti a CT-volumetriás módszerrel meghatározott léptérfogat.

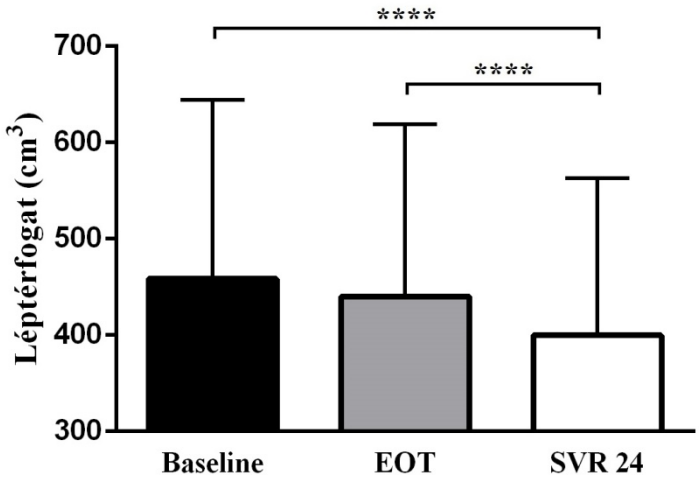

32. ábra: A CT-volumetriás módszerrel meghatározott léptérfogat a Baseline, az EOT és az SVR 24 időpontjában. A diagramon az átlag és a szórás értékeket tüntettük fel. A léptérfogat szignifikáns csökkenést mutatott az SVR 24 időpontjában a Baseline-hoz és az EOT-hez viszonyítva (****: $p<0,0001$).

V.4 Denzitásmérések a natív CT sorozatokon

A gyermekkorában splenectomián átesett páciensünk esetében a lép denzitása és az L/S hányados nem volt meghatározható. A natív CT vizsgálat alapján meghatározott L/S hányados szignifikáns emelkedést mutatott mind az EOT, mind az SVR 24 időpontjában a Baseline-hoz képest (1,18±0,14 vs. 1,30±0,13, p<0,0001; illetve 1,18±0,14 vs. 1,27±0,13, p<0,01) (33. ábra). Irodalmi adatok alapján az L/S hányados 1,0 alatti érték esetén jelzi zsírmáj jelenlétét [205, 206]. Az L/S hányados a Baseline-kor pácienseink 8,3%-ában (3/36) volt 1,0 alatti, míg az EOT és az SVR 24 időpontjában minden esetben a normál tartományban volt.

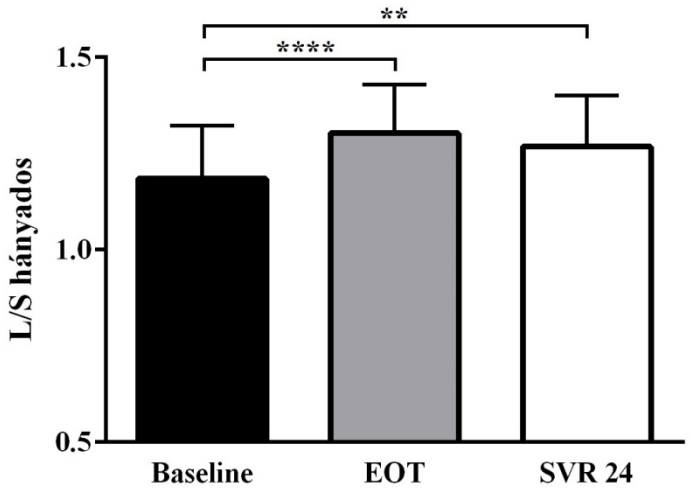

33. ábra: L/S hányados a Baseline, az EOT és az SVR 24 időpontjában. A diagramon az átlag és a szórás értékeket tüntettük fel. Az L/S hányados szignifikáns emelkedést mutatott az EOT és az SVR 24 időpontjában a Baseline-hoz viszonyítva (**:p<0,01; ****: p<0,0001).

V.5 Célzott hasi ultrahangvizsgálat

A máj ultrahangvizsgálata során egy esetben sem detektáltunk malignitásra gyanús körülírt eltérést egyik vizsgálati időpontban sem.

Egyik páciensünknél az EOT-kor közepes fokú epeúttágulat jelent meg. A pácienst kizártuk vizsgálatunkból, a későbbiekben elvégzett MRCP vizsgálat során epeúti anasztomózissztenózis igazolódott.

Szabad hasi folyadék a Baseline időpontjában 4 esetben, EOT-kor és az SVR 24 időpontjában egy-egy esetben igazolódott. Az aszcitesz mennyiség szerinti eloszlását a 34. ábra mutatja.

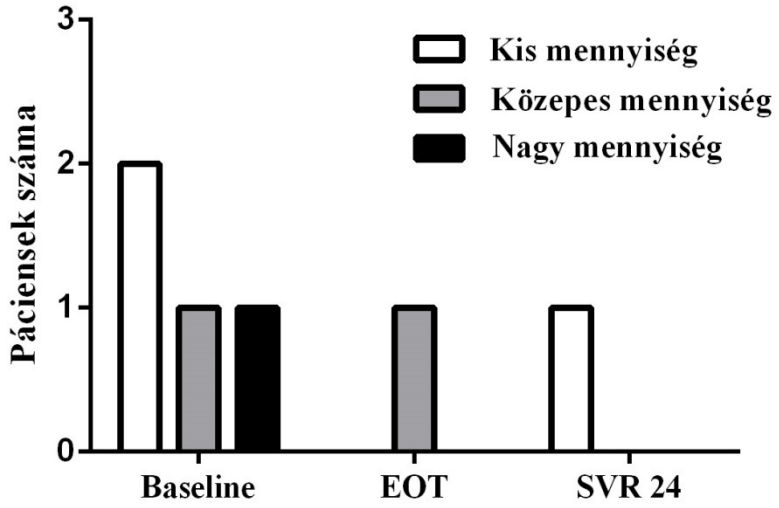

34. ábra: A szabad hasi folyadék mennyiség szerinti eloszlása a három vizsgálati időpontban.

V.6 Ultrahang és Doppler ultrahang mérések

A vizsgált ultrahang és Doppler ultrahang paraméterek értékeinek összefoglalása a 11. táblázatban található. A gyermekkorában lépeltávolításon átesett páciens esetében az arteria lienalis Doppler indexek nem kerültek meghatározásra.

11. táblázat: A vizsgált keringési paraméterek átlag- és szórásértékei a Baseline, az EOT és az SVR 24 időpontjában.

	Baseline	EOT	SVR 24
átlagos portális áramlási sebesség (cm/s)	18,76±7,69	18,52±8,28	15,33±6,29
v. portae átmérő (cm)	1,26±0,39	1,24±0,30	1,27±0,33
a. hepatica RI	0,72±0,09	0,75±0,07	0,73±0,08
a. hepatica PI	1,36±0,48	1,58±0,44	1,48±0,43
a. lienalis RI	0,66±0.06	0,66±0,07	0,69±0,06
a. lienalis PI	1,14±0,23	1,19±0,33	1,23±0,27
congestion index (cm*s)	0,07±0,03	0,07±0,03	0,11±0,10

Az átlagos portális áramlási sebesség szignifikáns csökkenést mutatott az SVR 24 időpontjában a Baseline-hoz és az EOT-hez viszonyítva (18,76±7,69 cm/s vs. 15,33±6,29 cm/s, $p<0,001$; illetve 18,52±8,28 cm/s vs. 15,33±6,29 cm/s, $p<0,05$) (35. ábra). A mért paraméter normál tartománya irodalmi adatok alapján májtranszplantált pácienseken 15-35 cm/s [207]. Baseline-kor 17/37, EOT-kor 15/37, míg SVR 24-kor 24/37 páciens esetében volt az átlagos portális áramlási sebesség 15 cm/s alatti.

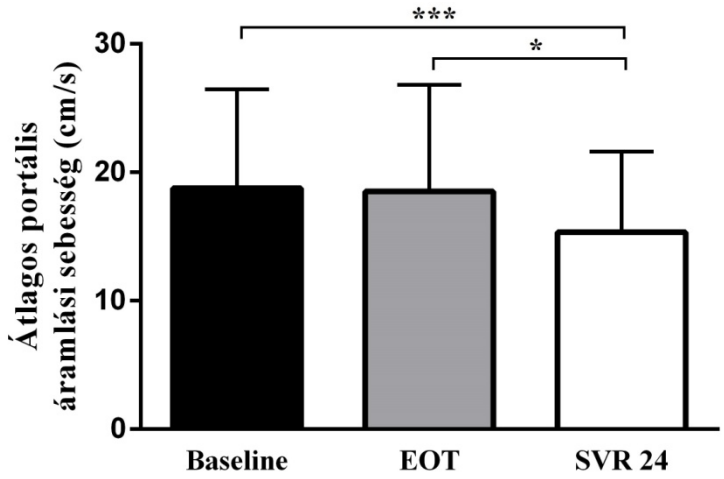

35. ábra: Az átlagos portális áramlási sebesség értékek a Baseline, az EOT és az SVR 24 időpontjában. A diagramon az átlag és a szórás értékeket tüntettük fel. Az átlagos portális áramlási sebesség szignifikáns csökkenést mutatott az SVR 24 időpontjában a Baseline-hoz és az EOT-hez viszonyítva (***: $p<0,001$; *: $p<0,05$).

A véna portae átmérője és a congestion index érték nem mutatott szignifikáns változást. A vizsgált artériás keringési indexek közül egyedül az arteria hepatica pulzatilitási index érték változott szignifikánsan: EOT-kor átmenetileg emelkedett a Baseline-hoz képest (1,36±0,48 vs. 1,58±0,44, $p<0,05$), míg az SVR 24 időpontjában már nem különbözött a Baseline-tól.

V.7 Laborvizsgálatok

A vizsgált laborparaméterek értékeinek összefoglalása a 12. táblázatban található.

12. táblázat: A vizsgált laborparaméterek átlag- és szórásértékei a Baseline, az EOT és az SVR 24 időpontjában.

	Baseline	EOT	SVR 24
Thrombocytaszám (G/L)	170,22±61,35	180,54±57,31	188,54±57,54
INR	1,09±0,31	1,11±0,20	1,07±0,14
Albumin (g/L)	40,38±3,22	41,12±3,29	42,16±3,77
Bilirubin (µmol/L)	15,88±6,42	15,04±8,01	13,64±9,71
ALP (U/L)	130,38±54,69	116,43±38,83	90,43±25,78
GOT (U/L)	67,35±68,83	18,62±7,24	21,27±10,23
GPT (U/L)	94,30±99,71	23,95±9,12	27,38±11,95
GGT (U/L)	248,30±381,03	37,08±28,19	41,32±30,73

A páciensek szérum albuminszintje és thrombocytaszáma szignifikánsan magasabb volt az SVR 24 időpontjában, mint Baseline-kor (40,38±3,22 g/L vs. 42,16±3,77 g/L, $p<0,05$) (36. ábra); (170,22±61,35 G/L vs. 188,54±57,54 G/L, $p<0,01$) (37. ábra).

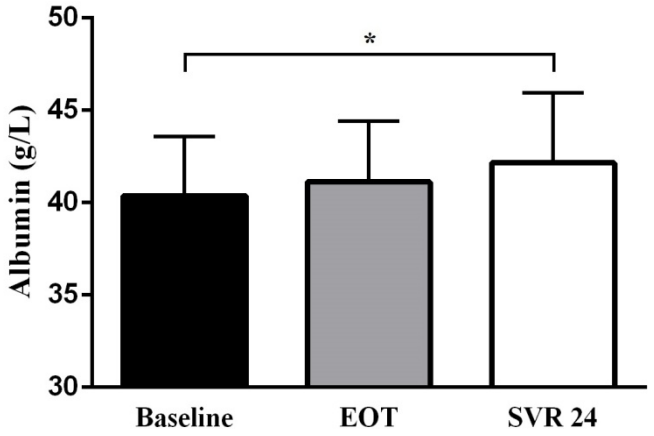

36. ábra: A szérum albuminszint változása. A diagramon az átlag és a szórás értékeket tüntettük fel. A szérum albuminszint szignifikáns növekedést mutatott az SVR 24 időpontjában a Baseline-hoz viszonyítva (*: $p<0,05$).

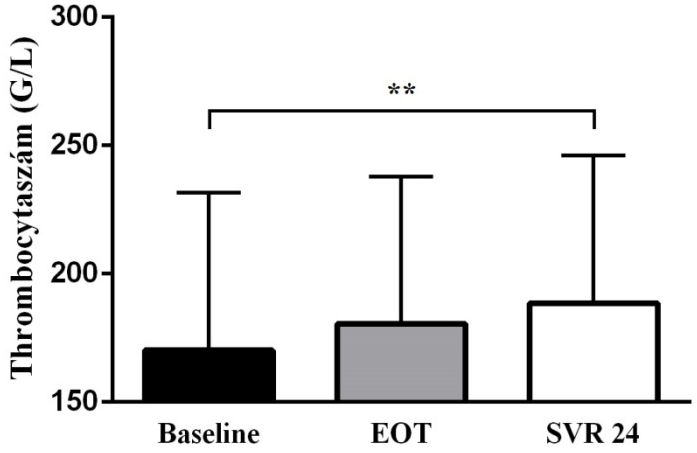

37. ábra: A thrombocytaszám változása. A diagramon az átlag és a szórás értékeket tüntettük fel. A thrombocytaszám szignifikáns növekedést mutatott az SVR 24 időpontjában a Baseline-hoz viszonyítva (**: $p<0,01$).

A szérum bilirubinszint nem változott szignifikánsan. Az INR az SVR 24 időpontjában szignifikánsan alacsonyabb volt, mint EOT-kor (1,11±0,20 vs. 1,07±0,14, $p<0,05$) (38. ábra).

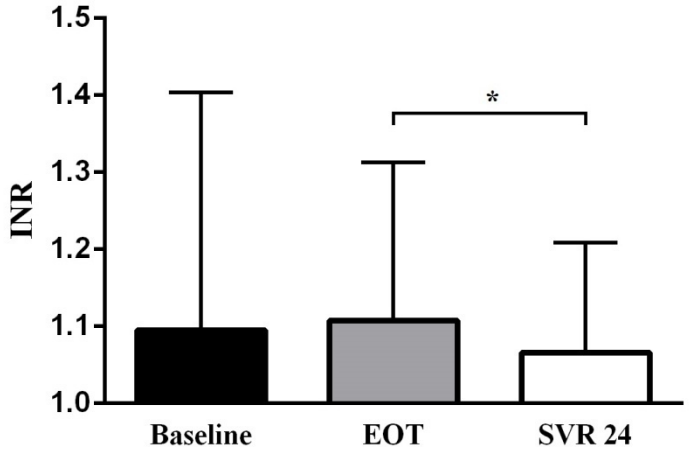

38. ábra: Az INR változása. A diagramon az átlag és a szórás értékeket tüntettük fel. Az INR szignifikáns csökkenést mutatott az SVR 24 időpontjában az EOT-hez viszonyítva (*: p<0,05).

Az ALP szint szignifikáns csökkenést mutatott SVR 24-kor mind a Baseline-hoz, mind az EOT-hez viszonyítva (130,38±54,69 U/L vs. 90,43±25,78 U/L, p<0,0001; illetve 116,43±38,83 U/L vs. 90,43±25,78 U/L, p<0,0001) (39. ábra).

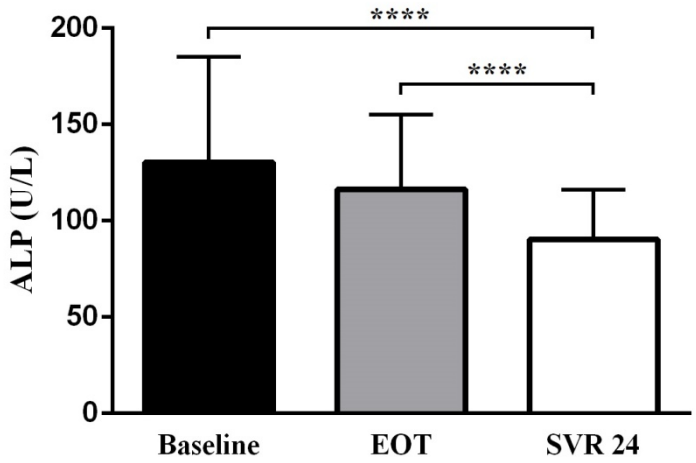

39. ábra: A szérum ALP szint változása. A diagramon az átlag és a szórás értékeket tüntettük fel. A szérum ALP szint szignifikáns csökkenést mutatott az SVR 24 időpontjában a Baseline-hoz és az EOT-hez viszonyítva (****: p<0,0001).

A szérum GOT szint szignifikánsan alacsonyabb volt mind az EOT, mind az SVR 24 időpontjában a Baseline-hoz képest (67,35±68,83 U/L vs. 18,62±7,24 U/L, p<0,0001; illetve 67,35±68,83 U/L vs. 21,27±10,23 U/L, p<0,0001) (40. ábra).

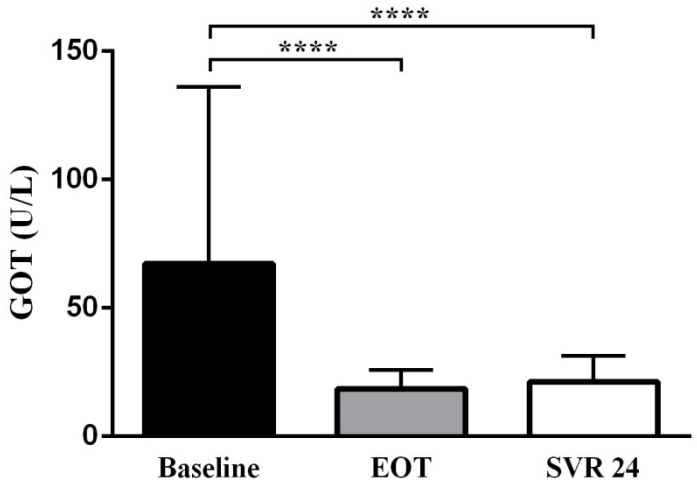

40. ábra: A szérum GOT szint változása. A diagramon az átlag és a szórás értékeket tüntettük fel. A szérum GOT szint szignifikáns csökkenést mutatott az EOT és az SVR 24 időpontjában a Baseline-hoz viszonyítva (****: p<0,0001).

A szérum GPT és GGT szint a GOT szinthez hasonlóan szignifikáns csökkenést mutatott az EOT és az SVR 24 időpontjában a Baseline-hoz képest (94,30±99,71 U/L vs. 23,95±9,12 U/L, p<0,0001; illetve 94,30±99,71 U/L vs. 27,38±11,95 U/L, p<0,0001) (41. ábra); (248,30±381,03 U/L vs. 37,08±28,19 U/L, p<0,01, illetve 248,30±381,03 U/L vs. 41,32±30,73 U/L, p<0,01) (42. ábra).

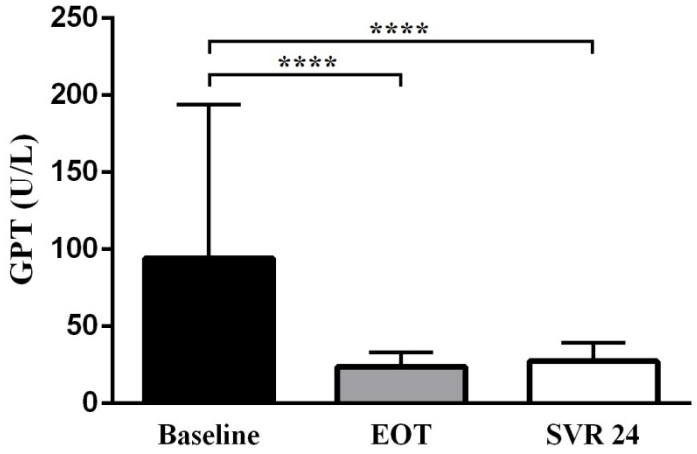

41. ábra: A szérum GPT szint változása. A diagramon az átlag a és szórás értékeket tüntettük fel. A szérum GPT szint szignifikáns csökkenést mutatott az EOT és az SVR 24 időpontjában a Baseline-hoz viszonyítva (****: p<0,0001).

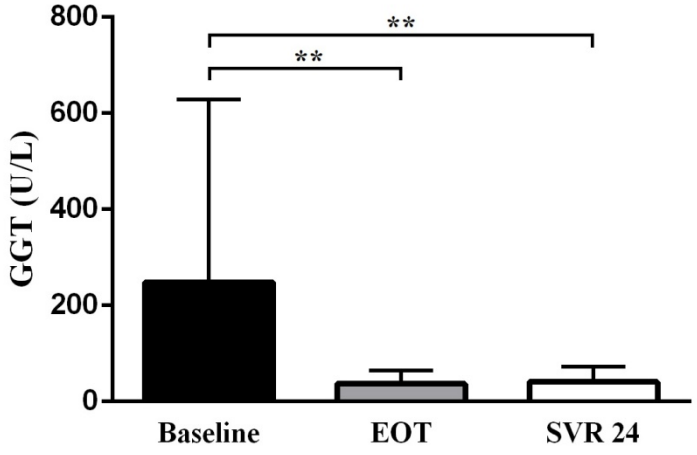

42. ábra: A szérum GGT szintek változása. A diagramon az átlag és a szórás értékeket tüntettük fel. A szérum GGT szint szignifikáns csökkenést mutatott az EOT és az SVR 24 időpontjában a Baseline-hoz viszonyítva (**: p<0,01).

V.8 Szérum biomarkerek

V.8.1 **A májfibrózis szérum biomarkerei**

Az APRI score szignifikáns csökkenést mutatott az EOT és az SVR 24 időpontjában a Baseline-hoz viszonyítva (1,28±1,72 vs. 0,29±0,18, p<0,01; illetve 1,28±1,72 vs. 0,32±0,21, p<0,01) (43. ábra). A 0,7 feletti APRI score a szignifikáns fibrózis mutatója, míg az 1,0 feletti APRI score súlyos fibrózisra, illetve cirrózisra utal. Baseline-kor a páciensek 21,6%-ának (8/37) volt 0,7-1,0 közötti, 35,1%-ának (13/37) volt 1,0 feletti az APRI értéke. EOT-kor a páciensek 5,4%-ánál (2/37), az SVR 24 időpontjában a betegek 8,1%-ánál (3/37) volt 0,7-1,0 közötti az APRI score, 1,0 feletti APRI érték egyik esetben sem volt megfigyelhető sem az EOT, sem az SVR 24 időpontjában.

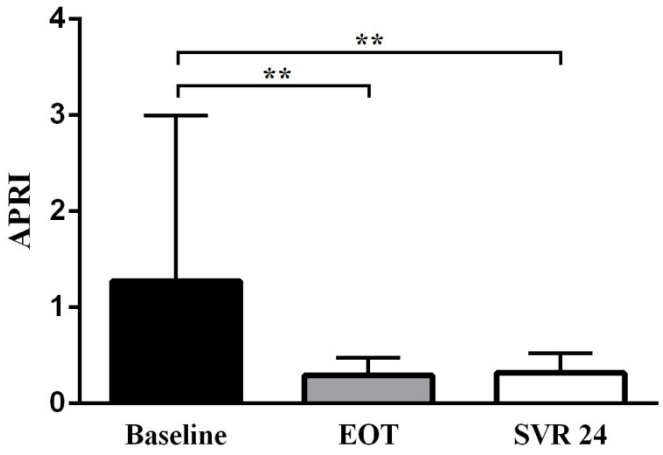

43. ábra: Az APRI score a Baseline, az EOT és az SVR 24 időpontjában. A diagramon az átlag és a szórás értékeket tüntettük fel. Az APRI score szignifikáns csökkenést mutatott az EOT és az SVR 24 időpontjában a Baseline-hoz viszonyítva (**: p<0,01).

A FIB-4 index szignifikáns csökkenést mutatott az EOT és az SVR 24 időpontjában a Baseline-hoz viszonyítva (2,79±2,01 vs. 1,45±0,69, p<0,0001; illetve 2,79±2,01 vs. 1,47±0,71, p<0,001) (44. ábra). Irodalmi adatok alapján az 1,45 alatti FIB-4 index kizárja a súlyos fibrózist, míg 3,25-nél magasabb FIB-4 index esetén súlyos fibrózis vagy cirrózis (F3-F4) valószínű. Baseline-kor a FIB-4 index a páciensek 29,7%-ánál (11/37), EOT-kor és SVR 24-kor 2,7%-ánál (1/37) utalt súlyos fibrózisra vagy cirrózisra.

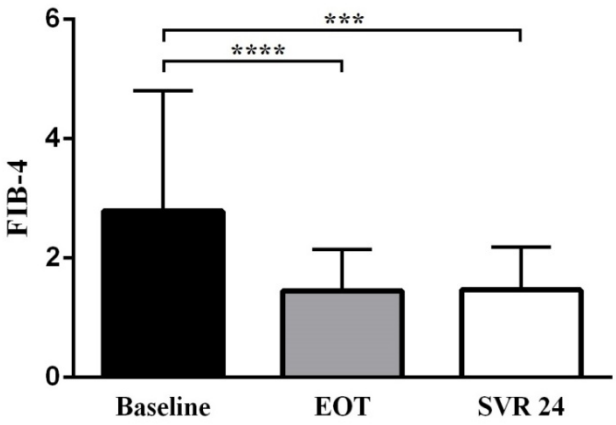

44. ábra: A FIB-4 index a Baseline, az EOT és az SVR 24 időpontjában. A diagramon az átlag és a szórás értékeket tüntettük fel. A FIB-4 index szignifikáns csökkenést mutatott az EOT és az SVR 24 időpontjában a Baseline-hoz viszonyítva (***: p<0,001; ****: p<0,0001).

V.8.2 A portális hipertónia szérum biomarkere

A Risk score szignifikáns csökkenést mutatott az EOT és az SVR 24 időpontjában a Baseline-hoz viszonyítva (-1,73±1,49 vs. -2,13±1,51, p<0,05; illetve -1,73±1,49 vs. -2,45±1,48, p<0,01) (45. ábra). A szignifikáns portális hipertónia kimutatására a Risk score optimális cut-off értéke -1. Baseline-kor a páciensek 37,8%-ánál (14/37), EOT-kor 18,9%-ánál (7/37), az SVR 24 időpontjában 13,5%-ánál (5/37) volt a Risk score -1 feletti.

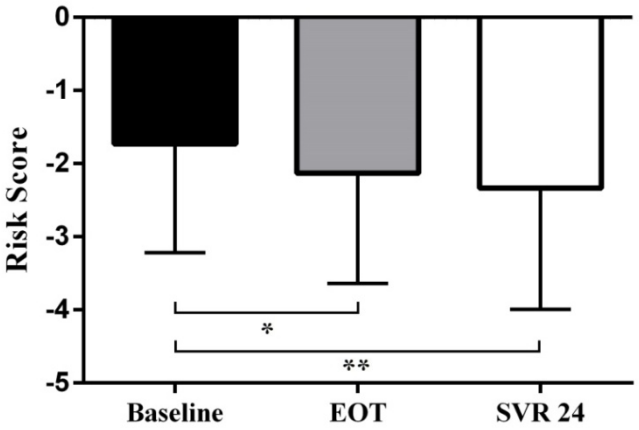

45. ábra: A Risk score a Baseline, az EOT és az SVR 24 időpontjában. A diagramon az átlag és a szórás értékeket tüntettük fel. A Risk score szignifikáns csökkenést mutatott az EOT és az SVR 24 időpontjában a Baseline-hoz viszonyítva (*: $p<0,05$; **: $p<0,01$).

V.9 Az elaszticitás és a fibrózist jelző szérum biomarkerek korrelációja

Az APRI score és a FIB-4 index erős pozitív korrelációt mutatott mindhárom vizsgálati időpontban ($r=0,97$ $p<0,0001$; $r=0,93$ $p<0,0001$; valamint $r=0,93$ $p<0,0001$). A máj medián elaszticitási értéke szignifikáns pozitív korrelációt mutatott mind az APRI score-ral, mind a FIB-4 indexszel a Baseline időpontjában ($r=0,35$ $p<0,05$, illetve $r=0,38$ $p<0,05$), azonban EOT-kor és az SVR 24 időpontjában szignifikáns korreláció nem volt kimutatható.

VI. Megbeszélés

Jelen munkánk során a DAA kezelés hatékonyságát vizsgáltuk HCV rekurrenciában szenvedő májtranszplantált páciensek körében. Noninvazív módszerekkel tanulmányoztuk, hogy az alkalmazott kezelés milyen hatással van a májfibrózis és a portális hipertónia mértékére. Ezen kívül arra kerestük a választ, hogy az antivirális kezelést követően fokozódik-e a tumor rekurrencia, illetve a de novo HCC kialakulásának kockázata.

A DAA ágensek megjelenése forradalmasította a krónikus HCV fertőzés kezelését. A napjainkban elérhető gyógyszerkombinációk magas hatékonysággal alkalmazhatók a korábban nehezen kezelhető betegcsoportokban is. Cirrózis hiánya vagy kompenzált cirrózis fennálása esetén 95-97%-os, míg dekompenzált (Child B vagy C stádiumú) cirrózis esetén 85-95%-os tartós virológiai válaszarányról számoltak be [208, 209]. A transzplantációs várólistán lévő páciesnek antivirális kezelése számos pozitív hozadékkal járhat: csökkentheti a poszttranszplantációs HCV rekurrencia kockázatát, gátolhatja a cirrózis progresszióját, csökkentheti a várolistás halálozást, valamint javíthatja a betegek klinikai státuszát és életminőségét. A felsorolt potenciális előnyök miatt a jelenleg érvényben lévő guideline-ok a legtöbb esetben azt javasolják, hogy az antivirális kezelés kezdődjön meg a várólistán töltött idő alatt. Kivételt képeznek ezalól az előrehaladott dekompenzált cirrózisban szenvedő páciensek (MELD≥30), illetve azok, akik várhatóan 3 hónapon belül májtranszplantáción esnek át [210]. Ezzel szemben a vizsgálatunkba bevont páciensek mindegyike a transzplantációt követően részesült DAA kezelésben. Betegeink körében a transzplantáció és a kezelés megkezdése között eltelt átlagos idő 4,9 ± 4,5 év volt, holott HCV rekurrencia esetén az antivirális kezelés miharabbi megkezdése javasolt. A fentiek magyarázata, hogy hazánkban nem sokkal jelen study megkezdése előtt vált elérhetővé a DAA kezelés. Pácienseink egy olyan speciális betegcsoportot alkotnak, akik hosszab időn keresztül fennálló HCV rekurrenciát követően részesültek DAA kezelésben, vagyis potenciálisan károsodott szerkezetű májgrafttal rendelkeznek. Hasonló betegcsoport vizsgálatára a későbbiekben hazánkban és az egyéb fejlett országokban várhatóan nem lesz lehetőség, mivel a széles körben elérhető hatékony DAA kezeléseknek köszönhetően a páciensek

nagy része a cirrózis kialakulása előtt, a transzplantációs listán, vagy nem sokkal a májtranszplantációt követően vírusmentessé válik.

Valamennyi páciensünk 1-es genotípusú HCV fertőzésben szenvedett, ami egyrészt tükrözi a vírustörzsek hazai megoszlását [6], illetve azt, hogy világszerte az 1-es genotípusú fertőzés felelős leggyakrabban a májtranszplantációt követő rekurrenciáért [211].

Az alkalmazott kezelési protokoll magas hatékonyságú volt a vizsgált betegcsoportban (SVR: 100%), ami összhangban van más munkacsoportok eredményeivel: májtranszplantált páciensek kezelésekor azonos antivirális gyógyszerkombinációval 97%-os tartós virológiai válaszarányról számoltak be [212]. Egy szisztematikus review és meta-analízis alapján 1-es genotípusú HCV rekurrencia DAA kezelésekor a terápiás választ befolyásolja a terápia megkezdésekor jelenlévő májfibrózis mértéke. Abban a betegcsoportban, melyben a terápia megkezdésekor METAVIR szerinti F0-F2 stádiumú fibrózis volt jelen, az SVR ráta 97% volt. Ezzel szemben F3-F4 stádiumú fibrózis jelenléte esetén 85%-os átlagos SVR rátáról számoltak be. A két csoport között a külöbség szignifikáns volt [213]. Hasonló összefüggés jelen tanulmány során nem igazolódott, az elasztográfiás mérések alapján Baseline-kor pácienseink 38%-ánál (14/37) volt jelen F3-F4 stádiumú fibrózis, az SVR ráta ebben a csoportban is 100% volt.

Irodalmi adatok alapján májtranszplantált páciensek DAA kezelésekor súlyos adverz reakciók ritkán, az esetek 4%-ában jelentkeznek, a leggyakoribb terápiás szövődmény a vesekárosodás [213]. A vizsgálatunkba bevont páciensek körében, súlyosabb mellékhatás egy esetben sem lépett fel. Az antivirális kezelés jól tolerálható volt, terápiamegszakításra nem volt szükség. Egy esetben epeúti anasztomózisszűkület alakult ki az antivirális kezelés befejezését követően, azonban ez nem volt egyértelműen összefüggésbe hozható a kezeléssel.

Tudomásunk szerint munkacsoportunk elsőként számolt be a máj 2D nyíráshullám elasztográfiás módszerrel meghatározott elaszticitásának csökkenéséről HCV rekurrencia miatt DAA kezelésben részesített páciensek körében [214]. Hasonló eredményeket több munkacsoport is publikált nem transzplantált betegek vizsgálatával. Tada és munkatársai azt tapasztalták, hogy a máj nyíráshullám elasztográfiás módszerrel meghatározott elaszticitása nem transzplantált HCV fertőzött páciensek

DAA kezelésének befejezésekor szignifikáns javulást mutatott a kezelés előtti értékekhez képest, valamint további javulás volt megfigyelhető 24 héttel a kezelés befejezését követően [215]. Zubillaga és munkatársai hasonló eredményekről számoltak be májtranszplantált páciensek antivirális kezelését követően egy eltérő elasztográfiás vizsgálómódszer, az ARFI technika használatával [216]. A májfibrózis mértékének meghatározásában a legelterjedtebb noninvazív vizsgálómódszer a tranziens elasztográfia. Nem transzplantált páciensek körében tranziens elasztográfiás módszerrel is kimutatták az antivirális kezelés májelaszticitásra kifejtett kedvező hatását [217], továbbá HCV rekurrencia miatt kezelt májtranszplantált páciensek vizsgálatakor a tranziens elasztográfiás mérések erős korrelációt mutattak a hisztológiai vizsgálatok eredményeivel [118].

A mért elaszticitási értékek alapján a máj állapota Metavir szerinti F-stádiumokba sorolható. Az általunk vizsgált páciensek 42%-a (16/38) kedvezőbb Metavir szerinti F-stádiumba került az antivirális kezelést követően. Tapasztalataink alapján a máj 2D nyíráshullám elasztográfiás vizsgálata egy megbízható, jól reprodukálható módszer a májfibrózis mértékének meghatározásában és több előnnyel is rendelkezik a leggyakrabban használt tranziens elasztográfiás módszerhez viszonyítva. A nyíráshullám elasztográfiás méréseket nem befolyásolja esetleges aszcitesz jelenléte [218], a B-módú vezérlés pedig segítséget jelent a mérésre legalkalmasabb májterület kiválasztásában [95]. Mivel a nyíráshullám elasztográfiás vizsgálat során nincs szükség sem szöveti vibráció keltésére, sem transzducer általi kompresszióra, az eljárás kevésébé vizsgálófüggő [219].

A máj elaszticitásának vizsgálatunk során megfigyelhető javulását elsősorban a fibrózis mértékének csökkenése okozhatja. Korábban a fibrózisban végbemenő szövettani változásokat irreverzibilisnek tartották, de újabb kutatások, vizsgálatunk eredményeivel összhangban, a fibrózis regressziójáról számoltak be sikeres antivirális kezelést követően [220-222]. Az elaszticitási értékeket azonban egyéb faktorok is befolyásolhatják, mint a cholestasis, a gyulladásos aktivitás és a portális nyomásváltozás [204, 223, 224]. Az esetleges cholestasis kimutatására az elasztográfiás vizsgálatot megelőzően B-módú ultrahangvizsgálattal ellenőriztük az epeutak állapotát. Epeúttágulat egy esetben igazolódott, az érintett pácienst kizártuk vizsgálatunkból. A sikeres antivirális terápia következtében csökkenő gyulladásos aktivitás feltehetően

hozzájárul az elaszticitási értékek javulásához. Annak megítélése, hogy a májfibrózis, illetve a gyulladás mértékének csökkenése mekkora hányadban felelős az elaszticitási értékek javulásáért, noninvazív vizsgálómódszerekkel nem lehetséges. Mivel a többszörös biopsziás mintavétel nagy megterhelést jelentett volna betegeink számára, ezért ettől eltekintettünk. Számos korábbi tanulmány igazolta mind nem transzplantált, mind transzplantált betegek körében, hogy az elasztográfiás vizsgálatok eredménye jól korrelál a szövettani vizsgálat alapján kimutatott fibrózis mértékével, ezért feltételezzük, hogy a javuló elaszticitás döntően a csökkenő májfibrózis és csak kisebb mértékben a csökkenő gyulladásos aktivitás következménye. A gyulladás mellett a portális hipertónia jelenléte is befolyásolhatja a máj elaszticitását [224]. Az általunk vizsgált betegpopulációban a portális nyomás esetleges csökkenése a májfibrózis javulásának köszönhető. A portális hemodinamikai változások további vizsgálata céljából Doppler ultrahangos és lépvolumetriás méréseket, valamint laborvizsgálatokat végeztünk.

A májfibrózis szérum biomarkereit a biopsziás mintavétel noninvazív alternatívájaként elterjedten használják a klinikai gyakorlatban. A szérum biomarkerek költséghatékonynak bizonyultak, továbbá meghatározásukkor alacsony az intra- és interobserver variabilitás, szemben a biopsziás minták értékelésekor tapasztalható variabilitással [225]. Vizsgálatunk során az általunk meghatározott szérum biomerkerek, mint az APRI és a FIB-4 score a máj elaszticitásához hasonlóan javulást mutattak az antivirális kezelés hatására. Míg az elaszticitási értékek alapján az SVR 24 időpontjában a páciensek 27%-ának (10/37) volt szignifikáns fibrózisa, addig az APRI score csak a páciensek 8,1%-ánál jelzett szignifikáns fibrózist. A FIB-4 index az SVR 24 időpontjában egy esetben utalt súlyos fibrózisra vagy cirrózisra, míg a páciensek 42,1%-ánál (16/38) a FIB-4 index érték az 1,45 és 3,25 közötti tartományba esett, ezekben az esetekben a májfibrózis stádiummeghatározása nem volt lehetséges a FIB-4 index alapján. Az APRI score és a FIB-4 index között erős pozitív korreláció volt kimutatható mindhárom vizsgálati időpontban, ezzel szemben az elaszticitási értékek csak a Baseline időpontjában mutattak korrelációt a szérum biomarkerekkel. Hipotézisünk szerint ennek az lehet a magyarázata, hogy a szérum biomarkereket a gyulladásos aktivitás nagyobb mértékben befolyásolja, mint a máj elaszticitási értékét. A sikeres antivirális terápia következtében a hepatociták apoptózisa csökken, ezáltal a szérum nekroenzim szintek

normalizálódnak, melyek az általunk vizsgált szérum biomarkerek fontos alkotóelemei. Emellett kimutatták, hogy az APRI score limitált hatékonyságú a HCV okozta fibrózis mértékének meghatározásában [201].

A lépmegnagyobbodás a portális hipertónia egyik legfontosabb klinikai manifesztációja a nyelőcsővarikozitás és az aszcitesz mellett. A léptérfogat meghatározásának számos ultrahang és CT vizsgálaton alapuló módszere ismert [133, 226]. Egyes munkacsoportok a lép szélessége, vastagsága és hosszúsága alapján becsülték meg a lép térfogatát, míg mások - munkacsoportunkhoz hasonlóan - a pontosabb, de időigényesebb CT-volumetriás módszert alkalmazták [227-229]. Linguraru és munkatársai egy 314 és egy 430 cm^3-es volumetriás határértéket határoztak meg az enyhe és a jelentős fokú lépmegnygaobbodás definiálására [230]. Vizsgálatunk során a léptérfogat az SVR 24 időpontjában átlagosan 11%-kal csökkent a Baseline-hoz viszonyítva. A Linguraru és munkatársai által meghatározott cut-off érték alapján Baseline-kor a páciensek 80,6%-ánál (29/36), az SVR 24 időpontjában pedig a betegek 69,4%-ánál (25/36) volt a normál tartomány felett a CT-volumetriás módszerrel meghatározott léptérfogat. A lép méretének csökkenése kedvező portális hemodinamikai változásokra utal, mely bekövetkezhet az antivirális kezelés hatására, illetve a májtranszplantáció hosszútávú következménye is lehet. Annak megítélésére, hogy melyik folyamat felelős a léptérfogat csökkenéséért további vizsgálatok szükségesek egy májtranszplantált, nem HCV fertőzött kontroll csoport bevonásával. A léptérfogat csökkenéséről sikeres DAA kezelést követően tudomásunk szerint más munkacsoport nem számolt be korábban.

A lép térfogatcsökkenése mellett az aszcitesz előfordulási gyakorisága is csökkent pácienseink körében az antivirális kezelés után. Míg Baseline-kor 4 esetben, addig az EOT és az SVR 24 időpontjában csak egy-egy esetben volt jelen szabad hasi folyadék az ultrahangvizsgálatok alapján. Hasonló változásról sikeres HCV eradikációt követően más munkacsoportok is beszámoltak már korábban [231]. A lép volumencsökkenéséhez hasonlóan az aszcitesz előfordulási gyakoriságának csökkenése is kedvező portális hemodinamikai változásokra utal, ami a víruseradikáció és a májtranszplantáció következménye egyaránt lehet. Mivel vizsgálatunkban a májtranszaplantáció és a képalkotó vizsgálatok között átlagosan közel 5 év telt el, ezért a megfigyelt változások hátterében inkább az antivirális kezelés szerepe valószínű.

A thrombocytaszám és a szérum bilirubinszint alapján számított Risk score irodalmi adatok alapján a portális hipertónia megbízható prediktora. Vizsgálatunk során a Risk score szignifikáns csökkenést mutatott az antivirális kezelést követően, az SVR 24 időpontjában a páciensek közel 25%-ánál normalizálódott a Baseline-kor emelkedett biomarker. A Risk score értékek javulása megerősíti azt a feltevésünket, hogy a sikeres antivirális terápia kedvező portális hemodinamikai változásokat okoz az általunk vizsgált betegcsoportban.

Májcirrózisban a portális hipertónia kialakulásával különböző hemodinamikai változások mennek végbe a portális és a szisztémás keringésben. A vena portae lumentágulata a portális hipertónia jelének tekinthető [232], azonban súlyos cirrózisban a portális véráramlás irányának megfordulása mellett a vena portae átmérője csökken [233]. Az általunk vizsgált betegpopulációban a vena portae átmérője nem mutatott szignifikáns változást az antivirális terápiát követően. Egy korábbi tanulmány szerint HCV fertőzésben a portális áramlási sebesség szignifikánsan alacsonyabb cirrózis és előrehaladott szteatózis esetén, de a közepes mértékű fibrózis vagy szteatózis kimutatására nem volt alkalmas [234]. A portális áramlási sebesség változásait májtranszplantáltakban is vizsgálták. Kimutatták, hogy HCV fertőzött páciensekben alacsonyabb áramlási sebesség értékek mérhetők, mint a kontroll csoportban [207]. A portális áramlási sebesség és a májfibrózis kapcsolata számos korábbi tanulmány témáját képezte. Az eredmények ellentmondásosak, egyes szerzők szerint a csökkent portális áramlási sebesség szignifikáns fibrózisra utal [235, 236], míg más szerzők szerint nem áll fenn ilyen kapcsolat [237, 238]. Vizsgálatunk során a portális áramlási sebesség szignifikáns csökkenést mutattott az antivirális kezelést követően. Feltételezésünk szerint ez annak lehet a következménye, hogy májtranszplantációt követően átmenetileg emelkedett portális áramlási sebesség értékek figyelhetők meg, irodalmi adatok alapján a sebesség értékek normalizálódása két évet vesz igénybe [239].

A congestion index a vena portae keresztmetszeti felülete és az átlagos portális áramlási sebesség alapján számított index, mely irodalmi adatok alapján emelkedett krónikus hepatitiszben, cirrózisban és idiopátiás portális hipertóniában szenvedő páciensek körében, továbbá pozitív korrelációt mutat a portális nyomással [240]. Az általunk vizsgált betegpopulációban a congestion index értékek nem mutattak szignifikáns változást az antivirális terápiát követően. Számos tanulmány igazolta, hogy a

májfibrózis nemcsak portális hemodinamikai változásokat okoz, hanem a máj és a lép artériás keringését is befolyásolja. Az artériás Doppler indexek változásáról májtranszplantált betegek körében azonban kevés irodalmi adat áll rendelkezésre. Az arteria hepatica rezisztencia index legfőbb jelentőségét az adja, hogy arteria hepatica anasztomózisszűkület esetén csökken az értéke az anasztomózistól disztálisan [241]. Az arteria hepatica rezisztencia index ezzel szemben emelkedett cirrózisban és pozitív korrelációt mutat a portális nyomásgrádienssel [242]. Az arteria lienalis rezisztencia index szintén emelkedett portális hipertóniában, továbbá egyes szerzők szerint erősebb korrelációt mutat a portális nyomásgrádienssel, mint az arteria hepatica rezisztencia index. Portális hipertóniában az artériás pulzatilitási index értékek emelkedéséről is beszámoltak [115, 116], azonban egy másik tanulmány szerint HCV rekurrencia esetén a pulzatilitási index értékek nem különböztek szignifikánsan a kontroll csoporthoz képest [207]. Vizsgálatunk során az arteria hepatica pulzatilitási index értékek átmeneti emelkedését leszámítva, az artériás Doppler indexek nem mutattak szignifikáns változást az antivirális terápia hatására. Összefoglalásként elmondható, hogy a vizsgált Doppler indexek közül egy sem utalt a májfibrózis vagy a portális hipertónia mértékének csökkenésére az antivirális terápiát követően szemben az elaszticitási értékekkel, a vizsgált szérum biomarkerekkel és a lép térfogatváltozásával. Feltételezésünk szerint májtranszplantációt követően olyan komplex hemodinamikai változások jönnek létre a portális és az artériás keringésben, melyek befolyásolhatják az általunk vizsgált Doppler indexeket, így azok nem képesek a portális nyomás antivirális kezelés hatására létrejövő változásainak kimutatására. Egy másik lehetséges magyarázat, hogy mivel az általunk vizsgált páciensek egyike sem tartozott a terápia megkezdésekor a legsúlyosabb Child C stádiumba, ezért kisebb mértékű portális hemodinamikai változások következtek be, melyek kimutatásában a vizsgált Doppler indexek nem elég érzékenyek.

Krónikus HCV fertőzésben a máj kötőszövetes átépülése mellett szteatózis is kialkulhat. A szteatózis klinikai jelentőségét az adja, hogy jelenlétében felgyorsul a fibrózis progressziója, illetve az antivirális kezelés hatékonysága is csökkenhet [243]. A szteatózis kimutatására a képalkotó eljárások közül mind az ultrahang-, mind a CT, mind az MR vizsgálat alkalmas. Jelen vizsgálatunkban CT denzitásméréseket végeztünk ebből a célból. A máj natív denzitása fiziológiás esetben 55-65 HU közötti, a lép

denzitását kb. 10 HU-val haladja meg. A máj denzitáscsökkenését zsírlerakódás okozhatja, míg denzitásemelkedéssel bizonyos tárolási betegségek járhatnak, mint a vas- vagy rézfelhalmozódással járó állapotok [244]. CT vizsgálat alapján nem csak a szteatózis jelenlétére, hanem annak mértékére is következtetni lehet. Kodama és munkatársai a máj CT denzitásának korrelációját vizsgálták a szövettani vizsgálat eredményével. Azt tapasztalták, hogy 40 HU natív denzitás esetén 30% körüli a máj zsírtartalma, míg a 30 HU natív denzitás 50%-os zsírtartalmat jelez [245]. A máj és a lép denzitásából számított L/S hányados esetében 0,9 alatti érték legalább 30%-os zsírtartalomra utal [246]. Az L/S hányados megbízhatóbb markernek tekinthető, mint a máj denzitása önmagában, mert a zsírmentes lép denzitásának figyelembevételével standardizálhatjuk méréseinket, az L/S hányadost nem befolyásolják a vizsgálat fizikai paraméteri. A CT vizsgálat limitációja, hogy enyhe szteatózis kimutatására csak korlátozottan alkalmas [206]. Pácienseinknél az L/S hányados csak néhány esetben (3/36) utalt szteatózisra Baseline-kor, míg az antivirális kezelés befejezésekor és az SVR 24 időpontjában egy esetben sem. Az L/S hányados értékének emelkedése a máj zsírtartalmának csökkenésére utalhat. A HCV eradikációt követő zsírtartalomcsökkenés elsősorban azzal magyarázható, hogy a szteatózis kialakulásában szerepet játszó virális fehérjék eliminálódnak a szervezetből, illetve kimutatták, hogy DAA kezelés hatására kedvező változások mennek végbe a lipid homeosztázisban [247]. Intrahepatikus zsírtartalom-csökkenéséről HCV rekurrencia miatti DAA kezelést követően tudomásunk szerint más munkacsoport nem számolt be korábban.

A vizsgált laborparaméterek közül a szérum GOT, GPT és GGT szintek normalizálódtak a kezelés befejezésekor, más munkacsoportok eredményeivel összhangban [248]. A szérum albuminszint és az INR csak a kezelés befejezését követő 24. héten mutatott szignifikáns javulást. Ezek az eredmények arra utalnak, hogy az antivirális kezelés hatására elsőként a májsejtelhalás mértéke csökken [249], a máj szintetikus kapacitásának javulása több időt vesz igénybe [250]. A szérum ALP szint vizsgálatunk során tapasztalt csökkenése elsősorban az epekiválasztás javulására utal, míg a thrombocytaszám emelkedése a lép térfogatcsökkenésével lehet összefüggésben.

A DAA kezelés HCC rekurrenciára kifejtett hatásáról kezdetben egymásnak ellentmondó közlemények jelentek meg és ez a téma heves viták forrása volt a tudományos közéletben. Reig és munkatársai olyan pácienseket vontak be vizsgálatukba

akik DAA kezelésben részesültek sebészi vagy intervenciós radiológiai (termoabláció vagy transzartériás kemoembolizáció) kezeléssel elért komplett radiológiai választ követően. A tumor rekurrencia aránya meglepően magas volt, 5,7 hónapos medián utánkövetési időt követően a betegek 27,6%-ában (16/58) igazolódott kiújulás [251]. Hasonlóan magas komplett radiológiai választ követő HCC rekurrencia rátáról (29%) egy olaszországi munkacsoport is beszámolt [252]. Yang és munkatársai HCV talaján kialakult cirrózis és HCC miatt májtranszplantált pácienseket vontak be vizsgálatukba. A páciensek egy része a várólistán elöltött idő alatt DAA kezelésben részesült, körükben a tumor kiújulás gyakoribb volt, mint a DAA kezelésben nem részesülő transzplantáltak körében (80% vs. 33%). A DAA-kezelt csoportban a rekurrencia több esetben (6/11) a transzplantációt követő fél éven belül alakult ki, és magasabb arányban jelentkezett extrahepatikusan, mint a nem kezelt csoportban [253]. A fenti szerzők azzal magyarázták eredményeiket, hogy a HCV eradikáció gátolhatja az immunsejtek tumorellenes aktivitását, ami fokozott tumorsejt proliferációhoz vezethet. Ezzel szemben más hasonlóan kis elemszámú vizsgálatok eredményei nem utaltak arra, hogy a DAA kezelés fokozott HCC rekurrencia kockázattal járna [166, 254, 255]. A későbbiekben nagyobb elemszámú vizsgálatok sem mutattak ki ilyen összefüggést sem májtranszplantáltakban, sem egyéb kuratív kezelésben részesülő betegek körében [256-258], sőt Huang és munkatársainak eredményei alapján a DAA kezelés csökkenti a várólistás halálozást és gátolja a tumorprogressziót [259]. A kezdetben publikált kedvezőtlen eredmények magyarázata valószínűleg a vizsgálatok limitációiban keresendő, mint a kis elemszám és a megfelelő kontroll csoport hiánya. Romano és munkatársainak eredménye alapján DAA kezelést követően a de novo HCC kialakulási kockázata sem emelkedett, sőt az antivirális kezelésben nem részesült HCV cirrózisban szenvedő páciensekkel összehasonlítva alacsonyabb a tumor rizikó [260].

A vizsgálatunkba bevont páciensek körében az 1 éves utánkövetési idő alatt egy esetben sem jelent meg a beültetett májban HCC-re gyanús eltérés. Pácienseink 24%-ánál (9/37; egy negatív tumoros anamnézisű pácienst epeúti anasztomózisszűkület kialakulása miatt kizártunk a vizsgálatból) volt jelen szövettanilag igazolt HCC a májátültetést megelőzően. Megjegyzendő, hogy az általunk vizsgált betegcsoportban a transzplantáció és az antivirális kezelés megkezdése között hosszabb idő telt el, mint az irodalomban fellelhető közlemények esetében, illetve a legtöbb közleményben a

páciensek a transzplantációs listán eltöltött idő alatt részesültek antivirális kezelésben. A fenti okból és a relatíve alacsony esetszám miatt nem vonhatunk le messzemenő következtetéseket, de kijelenthetjük, hogy eredményeink nem utalnak arra, hogy a DAA kezelés növelné a HCC rekurrencia vagy a de novo HCC kialakulási kockázatát.

Vizsgálatunknak két fő limitációja van. Mivel az alkalmazott antivirális kezelési protokoll csak Child A és B stádiumú fibrózisban hatékony [261], ezért vizsgálatunkba nem vontunk be Child C stádiumú fibrózisban szenvedő pácienseket. Jelen vizsgálattal párhuzamosan folyamatban van egy sofosbuvir + ledipasvir ± moderiba kombinációs kezelésben részesített májtranszplantált betegpopuláció vizsgálata, melybe Child C stádiumba sorolható pácienseket is bevontunk, de még nem értük el a statisztikai analízishez szükséges betegszámot. Emellett nem transzplantált páciensek vizsgálata is folyamatban van, azonban a betegszám itt sem elegendő az eredmények közléséhez. További limitációnk, hogy mind a májfibrózis, mind a portális hipertónia mértékének változását kizárólag noninvazív módszerekkel vizsgáltuk, azonban az általunk használt vizsgálómódszereket korábbi tanulmányok során validálták. A lép térfogatméréséhez és a máj zsírtartalmának becsléséhez használt CT vizsgálat ionizáló sugárzással jár. A sugárterhelést úgy próbáltuk minimalizálni, hogy minden esetben csak a felhasi régiót képeztük le, illetve kizárólag natív fázisú sorozatot végeztünk. Ahol elérhető, az MR és MR spektroszkópiás vizsgálat ionizálósugárzás-mentes alternatívát jelenthet a lépvolumen, illetve a máj zsírtartalmának meghatározására.

VII. Következtetések

Vizsgálatunk alapján az alábbi következtetéseket vonhatjuk le:

1. Az alkalmazott antivirális kezelés hatékony (SVR: 100%) és jól tolerálható volt a vizsgált májtranszplantált betegcsoportban.

2. A DAA kezelést követően a májfibrózis és a szteatózis noninvazív markerei szignifikáns javulást mutattak. Tudomásunk szerint munkacsoportunk elsőként számolt be a máj 2D nyíráshullám elasztográfiás módszerrel meghatározott elaszticitásának csökkenéséről HCV rekurrencia miatt DAA kezelésben részesített páciensek körében. Ugyancsak elsőként számoltunk be a máj denzitásértékeinek kedvező változásáról ugyanebben a betegcsoportban. Eredményeink alapján májtranszplantáltakban sikeres antivirális kezelés után mind a májfibrózis, mind a szteatózis mértéke csökken.

3. Az antiviráli kezelést követően a portális hipertónia vizsgált noninvazív markerei közül a léptérfogat és a Risk score szignifikáns javulást mutatott, az aszcitesz előfordulási gyakorisága csökkent. A léptérfogat csökkenéséről sikeres DAA kezelést követően tudomásunk szerint más munkacsoport nem számolt be korábban. Eredményeink arra utalnak, hogy sikeres HCV eradikációt követően kedvező portális hemodinamikai változások mennek végbe, feltehetően a fibrózis regressziójának következményeként.

4. A vizsgálatunkba bevont páciensek körében HCC-re gyanús eltérés nem jelent meg a DAA kezelést követően az utánkövetési idő alatt.

VIII. Összefoglalás

Májtranszplantált pácienseken a HCV rekurrencia megfelelő antivirális kezelés hiányában rövid időn belül klinikai dekompenzációhoz és a graft elvesztéséhez vezethet. A direkt-ható antivirális (DAA) ágensek a HCV rekurrencia kezelésében is bizonyítottan hatékonyak. Munkacsoportunk célja a DAA kezelés májfibrózisra, szteatózisra és portális hemodinamikára kifejtett hatásának noninvazív módszerekkel történő vizsgálata volt májtranszplantált páciensek körében. Azt is megvizsgáltuk, hogy az antivirális kezelés befolyásolja-e a hepatocelluláris karcinóma (HCC) kialakulásának kockázatát.

Vizsgálatunkba 37 májtranszplantált, HCV rekurrencia miatt 24 hetes paritaprevir/ritonavir/ombitasvir + dasabuvir +/- ribavirin kezelésben részesített pácienst vontunk be. Hasi ultrahang, hasi CT, nyíráshullám elasztográfiás és laboratóriumi vizsgálatokat végeztünk az antivirális kezelés megkezdése előtt (Baseline), annak befejezésekor (EOT) és 6 hónappal a terápia befejezését követően (SVR 24). A virológiai választ vírusamplifikációs vizsgálat alapján határoztuk meg.

Az alkalmazott antivirális kezelés hatékony (SVR: 100%) és jól tolerálható volt a vizsgált betegpopulációban. A máj elaszticitása szignifikánsan csökkent az antivirális kezelést követően, pácienseink 42%-a kedvezőbb Metavir szerinti F-stádiumba került az elaszticitási értékek alapján. A májfibrózis szérum biomarkerei, a páciensek léptérfogata, valamint a portális hipertóniát jelző szérum biomarker (Risk score) értéke szintén szignifikáns javulást mutatott az antivirális kezelés után. Az aszcitesz előfordulási gyakorisága ugyancsak csökkent, míg az L/S hányados értéke (a máj és a lép CT denzitásának hányadosa) szignifikánsan emelkedett. HCC-re gyanús eltérés egy esetben sem jelent meg a kezelést követően.

A máj elaszticitás és a fibrózis szérum biomarkereinek javulása arra utal, hogy a beültett máj viszonylag gyors regenerációra képes a víruseradikációt követően. A CT denzitásértékek változása a máj zsírtartalmának csökkenését jelzi. A lép méretcsökkenése, az aszcitesz előfordulási gyakoriságának csökkenése, valamint a Risk score javulása kedvező portális hemodinamikai változásokra utalnak. A fibrózis regressziója és a portális hemodinamikai viszonyok javulása növelheti a májgraft élettartamát, és javíthatja a páciensek túlélését.

IX. Summary

In liver transplant recipients HCV recurrence is a major cause of graft loss and mortality. The introduction of direct-acting antiviral agents (DAA) has revolutionised HCV therapy, as high sustained virologic response rates are achievable even in the liver transplant setting. Our aim was to study the effects of DAA therapy on non-invasive markers of liver fibrosis, steatosis, portal hypertension in liver transplant recipients with HCV recurrence. We also evaluated the impact of antiviral therapy on hepatocellular carcinoma (HCC) risk.

Thirty-seven liver transplant recipients with HCV recurrence have been enrolled in this prospective study. All patients underwent 24-week ombitasvir/paritaprevir/ritonavir + dasabuvir +/- ribavirin combination therapy. Ultrasonography, computed tomography, shear-wave elastography and laboratory examinations were performed at the beginning of the antiviral treatment (Baseline), at the end of the treatment (EOT) and 24 weeks after the end of the treatment (SVR 24). Virological response was assessed by a quantitative HCV ribonucleic acid assay.

The applied antiviral treatment was highly effective (SVR: 100%) and well-tolerated. Liver stiffness values improved significantly after the antiviral treatment, 42% of the patients were transferred to a more favourable Metavir stage based on liver elasticity values. Serum biomarkers of liver fibrosis, patients' splenic volume and the studied serum biomarker of portal hypertension (Risk score) also showed a significant improvement. The prevalence of ascites decreased, while L/S ratio (liver-to-spleen CT attenuation ratio) increased significantly. Suspicious lesion for HCC occured in none of the cases.

The improvement of liver stiffness values and serum biomarkers of liver fibrosis suggests that the transplanted liver is capable of undergoing a relatively fast regeneration after virus eradication. The observed alteration in CT attenuation values implies that liver fat content decreased after DAA therapy. The reduction of splenic volume and Risk score indicate beneficial changes of portal haemodynamics. The regression of liver fibrosis and the improvement of portal haemodynamics might have an important role in long term graft and patient survival.

X. Irodalomjegyzék

1. Cooke GS, Lemoine M, Thursz M, Gore C, Swan T, Kamarulzaman A, DuCros P, Ford N. (2013) Viral hepatitis and the Global Burden of Disease: a need to regroup. Journal of viral hepatitis, 20: 600-1.
2. Perz JF, Armstrong GL, Farrington LA, Hutin YJ, Bell BP. (2006) The contributions of hepatitis B virus and hepatitis C virus infections to cirrhosis and primary liver cancer worldwide. Journal of hepatology, 45: 529-38.
3. Mohd Hanafiah K, Groeger J, Flaxman AD, Wiersma ST. (2013) Global epidemiology of hepatitis C virus infection: new estimates of age-specific antibody to HCV seroprevalence. Hepatology (Baltimore, Md.), 57: 1333-42.
4. Hunyady B, Gerlei Z, Gervain J, Horvath G, Lengyel G, Par A, Peter Z, Rokusz L, Schneider F, Szalay F, Tornai I, Werling K, Makara M. (2018) [Screening, diagnosis, treatment, and follow up of hepatitis C virus related liver disease. National consensus guideline in Hungary from 22 September 2017]. Orvosi hetilap, 159: 3-23.
5. Petruzziello A, Marigliano S, Loquercio G, Cacciapuoti C. (2016) Hepatitis C virus (HCV) genotypes distribution: an epidemiological up-date in Europe. Infectious agents and cancer, 11: 53.
6. Gervain J, Simon G, Jr., Papp I, Szabone BK. (2001) [Determination of the type and subtype of the hepatitis C virus in chronic viral hepatitis patients in Hungary]. Orvosi hetilap, 142: 1315-9.
7. Stramer SL, Glynn SA, Kleinman SH, Strong DM, Caglioti S, Wright DJ, Dodd RY, Busch MP. (2004) Detection of HIV-1 and HCV infections among antibody-negative blood donors by nucleic acid-amplification testing. The New England journal of medicine, 351: 760-8.
8. Barna TK, Ozsvar Z, Szendrenyi V, Gal G. (1996) [Hepatitis C virus antibody in the serum of blood donors]. Orvosi hetilap, 137: 507-11.
9. (1998) Recommendations for prevention and control of hepatitis C virus (HCV) infection and HCV-related chronic disease. Centers for Disease Control and Prevention. MMWR. Recommendations and reports : Morbidity and mortality weekly report. Recommendations and reports, 47: 1-39.

10. Macias J, Palacios RB, Claro E, Vargas J, Vergara S, Mira JA, Merchante N, Corzo JE, Pineda JA. (2008) High prevalence of hepatitis C virus infection among noninjecting drug users: association with sharing the inhalation implements of crack. Liver international : official journal of the International Association for the Study of the Liver, 28: 781-6.
11. De Carli G, Puro V, Ippolito G. (2003) Risk of hepatitis C virus transmission following percutaneous exposure in healthcare workers. Infection, 31 Suppl 2: 22-7.
12. Rooney G, Gilson RJ. (1998) Sexual transmission of hepatitis C virus infection. Sexually transmitted infections, 74: 399-404.
13. (2008) Vertical transmission of the hepatitis C virus: Current knowledge and issues. Paediatrics & child health, 13: 529-41.
14. Flamm SL, Parker RA, Chopra S. (1998) Risk factors associated with chronic hepatitis C virus infection: limited frequency of an unidentified source of transmission. The American journal of gastroenterology, 93: 597-600.
15. Pringle CR. (1999) Virus taxonomy--1999. The universal system of virus taxonomy, updated to include the new proposals ratified by the International Committee on Taxonomy of Viruses during 1998. Archives of virology, 144: 421-9.
16. Bartenschlager R, Lohmann V. (2000) Replication of hepatitis C virus. The Journal of general virology, 81: 1631-48.
17. Friebe P, Bartenschlager R. (2002) Genetic analysis of sequences in the 3' nontranslated region of hepatitis C virus that are important for RNA replication. Journal of virology, 76: 5326-38.
18. Chou AH, Tsai HF, Wu YY, Hu CY, Hwang LH, Hsu PI, Hsu PN. (2005) Hepatitis C virus core protein modulates TRAIL-mediated apoptosis by enhancing Bid cleavage and activation of mitochondria apoptosis signaling pathway. Journal of immunology (Baltimore, Md. : 1950), 174: 2160-6.
19. Nunez O, Fernandez-Martinez A, Majano PL, Apolinario A, Gomez-Gonzalo M, Benedicto I, Lopez-Cabrera M, Bosca L, Clemente G, Garcia-Monzon C, Martin-Sanz P. (2004) Increased intrahepatic cyclooxygenase 2, matrix metalloproteinase 2, and matrix metalloproteinase 9 expression is associated

with progressive liver disease in chronic hepatitis C virus infection: role of viral core and NS5A proteins. Gut, 53: 1665-72.

20. Barba G, Harper F, Harada T, Kohara M, Goulinet S, Matsuura Y, Eder G, Schaff Z, Chapman MJ, Miyamura T, Brechot C. (1997) Hepatitis C virus core protein shows a cytoplasmic localization and associates to cellular lipid storage droplets. Proceedings of the National Academy of Sciences of the United States of America, 94: 1200-5.
21. Kim JL, Morgenstern KA, Lin C, Fox T, Dwyer MD, Landro JA, Chambers SP, Markland W, Lepre CA, O'Malley ET, Harbeson SL, Rice CM, Murcko MA, Caron PR, Thomson JA. (1996) Crystal structure of the hepatitis C virus NS3 protease domain complexed with a synthetic NS4A cofactor peptide. Cell, 87: 343-55.
22. Gretton SN, Taylor AI, McLauchlan J. (2005) Mobility of the hepatitis C virus NS4B protein on the endoplasmic reticulum membrane and membrane-associated foci. The Journal of general virology, 86: 1415-21.
23. Elazar M, Cheong KH, Liu P, Greenberg HB, Rice CM, Glenn JS. (2003) Amphipathic helix-dependent localization of NS5A mediates hepatitis C virus RNA replication. Journal of virology, 77: 6055-61.
24. Bartenschlager R, Sparacio S. (2007) Hepatitis C virus molecular clones and their replication capacity in vivo and in cell culture. Virus research, 127: 195-207.
25. Alter HJ, Seeff LB. (2000) Recovery, persistence, and sequelae in hepatitis C virus infection: a perspective on long-term outcome. Seminars in liver disease, 20: 17-35.
26. Thimme R, Oldach D, Chang KM, Steiger C, Ray SC, Chisari FV. (2001) Determinants of viral clearance and persistence during acute hepatitis C virus infection. The Journal of experimental medicine, 194: 1395-406.
27. Farci P, Alter HJ, Wong D, Miller RH, Shih JW, Jett B, Purcell RH. (1991) A long-term study of hepatitis C virus replication in non-A, non-B hepatitis. The New England journal of medicine, 325: 98-104.

28. Farci P, Alter HJ, Shimoda A, Govindarajan S, Cheung LC, Melpolder JC, Sacher RA, Shih JW, Purcell RH. (1996) Hepatitis C virus-associated fulminant hepatic failure. The New England journal of medicine, 335: 631-4.
29. Chen SL, Morgan TR. (2006) The natural history of hepatitis C virus (HCV) infection. International journal of medical sciences, 3: 47-52.
30. Wiley TE, McCarthy M, Breidi L, McCarthy M, Layden TJ. (1998) Impact of alcohol on the histological and clinical progression of hepatitis C infection. Hepatology (Baltimore, Md.), 28: 805-9.
31. Poynard T, Bedossa P, Opolon P. (1997) Natural history of liver fibrosis progression in patients with chronic hepatitis C. The OBSVIRC, METAVIR, CLINIVIR, and DOSVIRC groups. Lancet (London, England), 349: 825-32.
32. Ragni MV, Belle SH. (2001) Impact of human immunodeficiency virus infection on progression to end-stage liver disease in individuals with hemophilia and hepatitis C virus infection. The Journal of infectious diseases, 183: 1112-5.
33. D'Souza R, Sabin CA, Foster GR. (2005) Insulin resistance plays a significant role in liver fibrosis in chronic hepatitis C and in the response to antiviral therapy. The American journal of gastroenterology, 100: 1509-15.
34. (2002) National Institutes of Health Consensus Development Conference Statement: Management of hepatitis C 2002 (June 10-12, 2002). Gastroenterology, 123: 2082-99.
35. Fattovich G, Giustina G, Degos F, Tremolada F, Diodati G, Almasio P, Nevens F, Solinas A, Mura D, Brouwer JT, Thomas H, Njapoum C, Casarin C, Bonetti P, Fuschi P, Basho J, Tocco A, Bhalla A, Galassini R, Noventa F, Schalm SW, Realdi G. (1997) Morbidity and mortality in compensated cirrhosis type C: a retrospective follow-up study of 384 patients. Gastroenterology, 112: 463-72.
36. Serfaty L, Aumaitre H, Chazouilleres O, Bonnand AM, Rosmorduc O, Poupon RE, Poupon R. (1998) Determinants of outcome of compensated hepatitis C virus-related cirrhosis. Hepatology (Baltimore, Md.), 27: 1435-40.
37. Cacoub P, Comarmond C, Domont F, Savey L, Desbois AC, Saadoun D. (2016) Extrahepatic manifestations of chronic hepatitis C virus infection. Therapeutic advances in infectious disease, 3: 3-14.

38. Dhingra S, Ward SC, Thung SN. (2016) Liver pathology of hepatitis C, beyond grading and staging of the disease. World journal of gastroenterology, 22: 1357-66.
39. Zeisel MB, Felmlee DJ, Baumert TF. (2013) Hepatitis C virus entry. Current topics in microbiology and immunology, 369: 87-112.
40. Golden-Mason L, Rosen HR. (2013) Natural killer cells: multifaceted players with key roles in hepatitis C immunity. Immunological reviews, 255: 68-81.
41. Loo YM, Owen DM, Li K, Erickson AK, Johnson CL, Fish PM, Carney DS, Wang T, Ishida H, Yoneyama M, Fujita T, Saito T, Lee WM, Hagedorn CH, Lau DT, Weinman SA, Lemon SM, Gale M, Jr. (2006) Viral and therapeutic control of IFN-beta promoter stimulator 1 during hepatitis C virus infection. Proceedings of the National Academy of Sciences of the United States of America, 103: 6001-6.
42. Neumann-Haefelin C, Thimme R. (2013) Adaptive immune responses in hepatitis C virus infection. Current topics in microbiology and immunology, 369: 243-62.
43. Zhang CY, Yuan WG, He P, Lei JH, Wang CX. (2016) Liver fibrosis and hepatic stellate cells: Etiology, pathological hallmarks and therapeutic targets. World journal of gastroenterology, 22: 10512-10522.
44. Bataller R, Paik YH, Lindquist JN, Lemasters JJ, Brenner DA. (2004) Hepatitis C virus core and nonstructural proteins induce fibrogenic effects in hepatic stellate cells. Gastroenterology, 126: 529-40.
45. Jiang JX, Mikami K, Shah VH, Torok NJ. (2008) Leptin induces phagocytosis of apoptotic bodies by hepatic stellate cells via a Rho guanosine triphosphatase-dependent mechanism. Hepatology (Baltimore, Md.), 48: 1497-505.
46. De Minicis S, Seki E, Oesterreicher C, Schnabl B, Schwabe RF, Brenner DA. (2008) Reduced nicotinamide adenine dinucleotide phosphate oxidase mediates fibrotic and inflammatory effects of leptin on hepatic stellate cells. Hepatology (Baltimore, Md.), 48: 2016-26.
47. Duarte S, Baber J, Fujii T, Coito AJ. (2015) Matrix metalloproteinases in liver injury, repair and fibrosis. Matrix biology : journal of the International Society for Matrix Biology, 44-46: 147-56.

48. Schuppan D, Afdhal NH. (2008) Liver cirrhosis. Lancet (London, England), 371: 838-51.
49. Asselah T, Rubbia-Brandt L, Marcellin P, Negro F. (2006) Steatosis in chronic hepatitis C: why does it really matter? Gut, 55: 123-30.
50. Berzigotti A, Seijo S, Reverter E, Bosch J. (2013) Assessing portal hypertension in liver diseases. Expert review of gastroenterology & hepatology, 7: 141-55.
51. Reichen J. (1988) Etiology and pathophysiology of portal hypertension. Zeitschrift fur Gastroenterologie, 26 Suppl 2: 3-7.
52. Iwakiri Y, Groszmann RJ. (2007) Vascular endothelial dysfunction in cirrhosis. Journal of hepatology, 46: 927-34.
53. Gracia-Sancho J, Lavina B, Rodriguez-Vilarrupla A, Garcia-Caldero H, Bosch J, Garcia-Pagan JC. (2007) Enhanced vasoconstrictor prostanoid production by sinusoidal endothelial cells increases portal perfusion pressure in cirrhotic rat livers. Journal of hepatology, 47: 220-7.
54. Thabut D, Shah V. (2010) Intrahepatic angiogenesis and sinusoidal remodeling in chronic liver disease: new targets for the treatment of portal hypertension? Journal of hepatology, 53: 976-80.
55. Sieber CC, Sumanovski LT, Stumm M, van der Kooij M, Battegay E. (2001) In vivo angiogenesis in normal and portal hypertensive rats: role of basic fibroblast growth factor and nitric oxide. Journal of hepatology, 34: 644-50.
56. Iwakiri Y. (2007) The molecules: mechanisms of arterial vasodilatation observed in the splanchnic and systemic circulation in portal hypertension. Journal of clinical gastroenterology, 41 Suppl 3: S288-94.
57. Merli M, Nicolini G, Angeloni S, Rinaldi V, De Santis A, Merkel C, Attili AF, Riggio O. (2003) Incidence and natural history of small esophageal varices in cirrhotic patients. Journal of hepatology, 38: 266-72.
58. D'Amico G, De Franchis R. (2003) Upper digestive bleeding in cirrhosis. Post-therapeutic outcome and prognostic indicators. Hepatology (Baltimore, Md.), 38: 599-612.
59. Watanabe N, Toyonaga A, Kojima S, Takashimizu S, Oho K, Kokubu S, Nakamura K, Hasumi A, Murashima N, Tajiri T. (2010) Current status of ectopic varices in Japan: Results of a survey by the Japan Society for Portal

Hypertension. Hepatology research : the official journal of the Japan Society of Hepatology, 40: 763-76.

60. Al-Busafi SA, McNabb-Baltar J, Farag A, Hilzenrat N. (2012) Clinical manifestations of portal hypertension. International journal of hepatology, 2012: 203794.

61. Tandon P, Garcia-Tsao G. (2008) Bacterial infections, sepsis, and multiorgan failure in cirrhosis. Seminars in liver disease, 28: 26-42.

62. Peck-Radosavljevic M. (2001) Hypersplenism. European journal of gastroenterology & hepatology, 13: 317-23.

63. Gines P, Guevara M, Arroyo V, Rodes J. (2003) Hepatorenal syndrome. Lancet (London, England), 362: 1819-27.

64. Gines A, Escorsell A, Gines P, Salo J, Jimenez W, Inglada L, Navasa M, Claria J, Rimola A, Arroyo V, et al. (1993) Incidence, predictive factors, and prognosis of the hepatorenal syndrome in cirrhosis with ascites. Gastroenterology, 105: 229-36.

65. Gines P, Torre A, Terra C, Guevara M. (2004) Review article: pharmacological treatment of hepatorenal syndrome. Alimentary pharmacology & therapeutics, 20 Suppl 3: 57-62; discussion 63-4.

66. Wadei HM, Mai ML, Ahsan N, Gonwa TA. (2006) Hepatorenal syndrome: pathophysiology and management. Clinical journal of the American Society of Nephrology : CJASN, 1: 1066-79.

67. Salerno F, Gerbes A, Gines P, Wong F, Arroyo V. (2008) Diagnosis, prevention and treatment of hepatorenal syndrome in cirrhosis. Postgraduate medical journal, 84: 662-70.

68. Poordad FF. (2007) Review article: the burden of hepatic encephalopathy. Alimentary pharmacology & therapeutics, 25 Suppl 1: 3-9.

69. Haussinger D, Kircheis G, Fischer R, Schliess F, vom Dahl S. (2000) Hepatic encephalopathy in chronic liver disease: a clinical manifestation of astrocyte swelling and low-grade cerebral edema? Journal of hepatology, 32: 1035-8.

70. Elwir S, Rahimi RS. (2017) Hepatic Encephalopathy: An Update on the Pathophysiology and Therapeutic Options. Journal of clinical and translational hepatology, 5: 142-151.

71. Riggio O, Mannaioni G, Ridola L, Angeloni S, Merli M, Carla V, Salvatori FM, Moroni F. (2010) Peripheral and splanchnic indole and oxindole levels in cirrhotic patients: a study on the pathophysiology of hepatic encephalopathy. The American journal of gastroenterology, 105: 1374-81.
72. Mendez M, Mendez-Lopez M, Lopez L, Aller MA, Arias J, Arias JL. (2011) Acetylcholinesterase activity in an experimental rat model of Type C hepatic encephalopathy. Acta histochemica, 113: 358-62.
73. Guevara M, Baccaro ME, Torre A, Gomez-Anson B, Rios J, Torres F, Rami L, Monte-Rubio GC, Martin-Llahi M, Arroyo V, Gines P. (2009) Hyponatremia is a risk factor of hepatic encephalopathy in patients with cirrhosis: a prospective study with time-dependent analysis. The American journal of gastroenterology, 104: 1382-9.
74. Amodio P, Montagnese S, Gatta A, Morgan MY. (2004) Characteristics of minimal hepatic encephalopathy. Metabolic brain disease, 19: 253-67.
75. Ferenci P. (2017) Hepatic encephalopathy. Gastroenterology report, 5: 138-147.
76. Ferenci P, Lockwood A, Mullen K, Tarter R, Weissenborn K, Blei AT. (2002) Hepatic encephalopathy--definition, nomenclature, diagnosis, and quantification: final report of the working party at the 11th World Congresses of Gastroenterology, Vienna, 1998. Hepatology (Baltimore, Md.), 35: 716-21.
77. Rodriguez-Roisin R, Krowka MJ. (2008) Hepatopulmonary syndrome--a liver-induced lung vascular disorder. The New England journal of medicine, 358: 2378-87.
78. Hoeper MM, Krowka MJ, Strassburg CP. (2004) Portopulmonary hypertension and hepatopulmonary syndrome. Lancet (London, England), 363: 1461-8.
79. Mandell MS, Groves BM. (1996) Pulmonary hypertension in chronic liver disease. Clinics in chest medicine, 17: 17-33.
80. Budhiraja R, Hassoun PM. (2003) Portopulmonary hypertension: a tale of two circulations. Chest, 123: 562-76.
81. Cardenas A, Kelleher T, Chopra S. (2004) Review article: hepatic hydrothorax. Alimentary pharmacology & therapeutics, 20: 271-9.
82. El-Serag HB. (2011) Hepatocellular carcinoma. The New England journal of medicine, 365: 1118-27.

83. Yang JD, Roberts LR. (2010) Hepatocellular carcinoma: A global view. Nature reviews. Gastroenterology & hepatology, 7: 448-58.
84. Koike K. (2005) Molecular basis of hepatitis C virus-associated hepatocarcinogenesis: lessons from animal model studies. Clinical gastroenterology and hepatology : the official clinical practice journal of the American Gastroenterological Association, 3: S132-5.
85. Bartosch B, Thimme R, Blum HE, Zoulim F. (2009) Hepatitis C virus-induced hepatocarcinogenesis. Journal of hepatology, 51: 810-20.
86. Di Bisceglie AM. (2002) Epidemiology and clinical presentation of hepatocellular carcinoma. Journal of vascular and interventional radiology : JVIR, 13: S169-71.
87. Patel K, Muir AJ, McHutchison JG. (2006) Diagnosis and treatment of chronic hepatitis C infection. BMJ (Clinical research ed.), 332: 1013-7.
88. Goodman ZD. (2007) Grading and staging systems for inflammation and fibrosis in chronic liver diseases. Journal of hepatology, 47: 598-607.
89. Thampanitchawong P, Piratvisuth T. (1999) Liver biopsy:complications and risk factors. World journal of gastroenterology, 5: 301-304.
90. Pavlides M, Birks J, Fryer E, Delaney D, Sarania N, Banerjee R, Neubauer S, Barnes E, Fleming KA, Wang LM. (2017) Interobserver Variability in Histologic Evaluation of Liver Fibrosis Using Categorical and Quantitative Scores. American journal of clinical pathology, 147: 364-369.
91. Sigrist RMS, Liau J, Kaffas AE, Chammas MC, Willmann JK. (2017) Ultrasound Elastography: Review of Techniques and Clinical Applications. Theranostics, 7: 1303-1329.
92. Tajiri K, Kawai K, Sugiyama T. (2017) Strain elastography for assessment of liver fibrosis and prognosis in patients with chronic liver diseases. Journal of gastroenterology, 52: 724-733.
93. Bamber J, Cosgrove D, Dietrich CF, Fromageau J, Bojunga J, Calliada F, Cantisani V, Correas JM, D'Onofrio M, Drakonaki EE, Fink M, Friedrich-Rust M, Gilja OH, Havre RF, Jenssen C, Klauser AS, Ohlinger R, Saftoiu A, Schaefer F, Sporea I, Piscaglia F. (2013) EFSUMB guidelines and recommendations on the clinical use of ultrasound elastography. Part 1: Basic

principles and technology. Ultraschall in der Medizin (Stuttgart, Germany : 1980), 34: 169-84.

94. Andersen ES, Christensen PB, Weis N. (2009) Transient elastography for liver fibrosis diagnosis. European journal of internal medicine, 20: 339-42.

95. Barr RG, Ferraioli G, Palmeri ML, Goodman ZD, Garcia-Tsao G, Rubin J, Garra B, Myers RP, Wilson SR, Rubens D, Levine D. (2015) Elastography Assessment of Liver Fibrosis: Society of Radiologists in Ultrasound Consensus Conference Statement. Radiology, 276: 845-61.

96. Abe T, Kuroda H, Fujiwara Y, Yoshida Y, Miyasaka A, Kamiyama N, Takikawa Y. (2018) Accuracy of 2D shear wave elastography in the diagnosis of liver fibrosis in patients with chronic hepatitis C. Journal of clinical ultrasound : JCU, 46: 319-327.

97. Venkatesh SK, Ehman RL. (2014) Magnetic resonance elastography of liver. Magnetic resonance imaging clinics of North America, 22: 433-46.

98. Lurie Y, Webb M, Cytter-Kuint R, Shteingart S, Lederkremer GZ. (2015) Non-invasive diagnosis of liver fibrosis and cirrhosis. World journal of gastroenterology, 21: 11567-83.

99. Valva P, Rios DA, De Matteo E, Preciado MV. (2016) Chronic hepatitis C virus infection: Serum biomarkers in predicting liver damage. World journal of gastroenterology, 22: 1367-81.

100. Guechot J, Laudat A, Loria A, Serfaty L, Poupon R, Giboudeau J. (1996) Diagnostic accuracy of hyaluronan and type III procollagen amino-terminal peptide serum assays as markers of liver fibrosis in chronic viral hepatitis C evaluated by ROC curve analysis. Clinical chemistry, 42: 558-63.

101. Imbert-Bismut F, Ratziu V, Pieroni L, Charlotte F, Benhamou Y, Poynard T. (2001) Biochemical markers of liver fibrosis in patients with hepatitis C virus infection: a prospective study. Lancet (London, England), 357: 1069-75.

102. Cales P, Oberti F, Michalak S, Hubert-Fouchard I, Rousselet MC, Konate A, Gallois Y, Ternisien C, Chevailler A, Lunel F. (2005) A novel panel of blood markers to assess the degree of liver fibrosis. Hepatology (Baltimore, Md.), 42: 1373-81.

103. Adams LA, Bulsara M, Rossi E, DeBoer B, Speers D, George J, Kench J, Farrell G, McCaughan GW, Jeffrey GP. (2005) Hepascore: an accurate validated predictor of liver fibrosis in chronic hepatitis C infection. Clinical chemistry, 51: 1867-73.

104. Rosenberg WM, Voelker M, Thiel R, Becka M, Burt A, Schuppan D, Hubscher S, Roskams T, Pinzani M, Arthur MJ. (2004) Serum markers detect the presence of liver fibrosis: a cohort study. Gastroenterology, 127: 1704-13.

105. Giannini E, Risso D, Botta F, Chiarbonello B, Fasoli A, Malfatti F, Romagnoli P, Testa E, Ceppa P, Testa R. (2003) Validity and clinical utility of the aspartate aminotransferase-alanine aminotransferase ratio in assessing disease severity and prognosis in patients with hepatitis C virus-related chronic liver disease. Archives of internal medicine, 163: 218-24.

106. Wai CT, Greenson JK, Fontana RJ, Kalbfleisch JD, Marrero JA, Conjeevaram HS, Lok AS. (2003) A simple noninvasive index can predict both significant fibrosis and cirrhosis in patients with chronic hepatitis C. Hepatology (Baltimore, Md.), 38: 518-26.

107. Vallet-Pichard A, Mallet V, Nalpas B, Verkarre V, Nalpas A, Dhalluin-Venier V, Fontaine H, Pol S. (2007) FIB-4: an inexpensive and accurate marker of fibrosis in HCV infection. comparison with liver biopsy and fibrotest. Hepatology (Baltimore, Md.), 46: 32-6.

108. Forns X, Ampurdanes S, Llovet JM, Aponte J, Quinto L, Martinez-Bauer E, Bruguera M, Sanchez-Tapias JM, Rodes J. (2002) Identification of chronic hepatitis C patients without hepatic fibrosis by a simple predictive model. Hepatology (Baltimore, Md.), 36: 986-92.

109. Yeom SK, Lee CH, Cha SH, Park CM. (2015) Prediction of liver cirrhosis, using diagnostic imaging tools. World journal of hepatology, 7: 2069-79.

110. Willatt JM, Hussain HK, Adusumilli S, Marrero JA. (2008) MR Imaging of hepatocellular carcinoma in the cirrhotic liver: challenges and controversies. Radiology, 247: 311-30.

111. Siegelman ES, Rosen MA. (2001) Imaging of hepatic steatosis. Seminars in liver disease, 21: 71-80.

112. Bosch J, Abraldes JG, Berzigotti A, Garcia-Pagan JC. (2009) The clinical use of HVPG measurements in chronic liver disease. Nature reviews. Gastroenterology & hepatology, 6: 573-82.

113. Silva-Junior G, Baiges A, Turon F, Torres F, Hernandez-Gea V, Bosch J, Garcia-Pagan JC. (2015) The prognostic value of hepatic venous pressure gradient in patients with cirrhosis is highly dependent on the accuracy of the technique. Hepatology (Baltimore, Md.), 62: 1584-92.

114. Giannini EG, Zaman A, Kreil A, Floreani A, Dulbecco P, Testa E, Sohaey R, Verhey P, Peck-Radosavljevic M, Mansi C, Savarino V, Testa R. (2006) Platelet count/spleen diameter ratio for the noninvasive diagnosis of esophageal varices: results of a multicenter, prospective, validation study. The American journal of gastroenterology, 101: 2511-9.

115. Bolognesi M, Sacerdoti D, Merkel C, Gerunda G, Maffei-Faccioli A, Angeli P, Jemmolo RM, Bombonato G, Gatta A. (1996) Splenic Doppler impedance indices: influence of different portal hemodynamic conditions. Hepatology (Baltimore, Md.), 23: 1035-40.

116. Iwao T, Toyonaga A, Oho K, Tayama C, Masumoto H, Sakai T, Sato M, Tanikawa K. (1997) Value of Doppler ultrasound parameters of portal vein and hepatic artery in the diagnosis of cirrhosis and portal hypertension. The American journal of gastroenterology, 92: 1012-7.

117. Bureau C, Metivier S, Peron JM, Selves J, Robic MA, Gourraud PA, Rouquet O, Dupuis E, Alric L, Vinel JP. (2008) Transient elastography accurately predicts presence of significant portal hypertension in patients with chronic liver disease. Alimentary pharmacology & therapeutics, 27: 1261-8.

118. Carrion JA, Navasa M, Bosch J, Bruguera M, Gilabert R, Forns X. (2006) Transient elastography for diagnosis of advanced fibrosis and portal hypertension in patients with hepatitis C recurrence after liver transplantation. Liver transplantation : official publication of the American Association for the Study of Liver Diseases and the International Liver Transplantation Society, 12: 1791-8.

119. Castera L, Pinzani M, Bosch J. (2012) Non invasive evaluation of portal hypertension using transient elastography. Journal of hepatology, 56: 696-703.

120. Bolognesi M, Di Pascoli M, Verardo A, Gatta A. (2014) Splanchnic vasodilation and hyperdynamic circulatory syndrome in cirrhosis. World journal of gastroenterology, 20: 2555-63.
121. Jeong SW. (2013) Liver stiffness measurement: is it a non-invasive substitution for HVPG? Clinical and molecular hepatology, 19: 367-9.
122. Robic MA, Procopet B, Metivier S, Peron JM, Selves J, Vinel JP, Bureau C. (2011) Liver stiffness accurately predicts portal hypertension related complications in patients with chronic liver disease: a prospective study. Journal of hepatology, 55: 1017-24.
123. Elkrief L, Rautou PE, Ronot M, Lambert S, Dioguardi Burgio M, Francoz C, Plessier A, Durand F, Valla D, Lebrec D, Vilgrain V, Castera L. (2015) Prospective comparison of spleen and liver stiffness by using shear-wave and transient elastography for detection of portal hypertension in cirrhosis. Radiology, 275: 589-98.
124. Colecchia A, Colli A, Casazza G, Mandolesi D, Schiumerini R, Reggiani LB, Marasco G, Taddia M, Lisotti A, Mazzella G, Di Biase AR, Golfieri R, Pinzani M, Festi D. (2014) Spleen stiffness measurement can predict clinical complications in compensated HCV-related cirrhosis: a prospective study. Journal of hepatology, 60: 1158-64.
125. Chin JL, Chan G, Ryan JD, McCormick PA. (2015) Spleen stiffness can non-invasively assess resolution of portal hypertension after liver transplantation. Liver international : official journal of the International Association for the Study of the Liver, 35: 518-23.
126. Bolognesi M, Merkel C, Sacerdoti D, Nava V, Gatta A. (2002) Role of spleen enlargement in cirrhosis with portal hypertension. Digestive and liver disease : official journal of the Italian Society of Gastroenterology and the Italian Association for the Study of the Liver, 34: 144-50.
127. Sort P, Muelas M, Isava A, Llao J, Porta F, Puig I, Dominguez-Curell C, Esteve E, Yanguas C, Vida F. (2014) Diagnostic accuracy of abdominal ultrasound in the screening of esophageal varices in patients with cirrhosis. European journal of gastroenterology & hepatology, 26: 1335-41.

128. Joseph T, Madhavan M, Devadas K, Ramakrishnannair VK. (2011) Doppler assessment of hepatic venous waves for predicting large varices in cirrhotic patients. Saudi journal of gastroenterology : official journal of the Saudi Gastroenterology Association, 17: 36-9.

129. Adithan S, Venkatesan B, Sundarajan E, Kate V, Kalayarasan R. (2010) Color Doppler evaluation of left gastric vein hemodynamics in cirrhosis with portal hypertension and its correlation with esophageal varices and variceal bleed. The Indian journal of radiology & imaging, 20: 289-93.

130. Qiu L, Zhang X, Liu D, Qian L, Hu X. (2016) Contrast-Enhanced Ultrasonography Diagnostic Evaluation of Esophageal Varices in Patients With Cirrhosis. Ultrasound quarterly, 32: 136-43.

131. Yu NC, Margolis D, Hsu M, Raman SS, Lu DS. (2011) Detection and grading of esophageal varices on liver CT: comparison of standard and thin-section multiplanar reconstructions in diagnostic accuracy. AJR. American journal of roentgenology, 197: 643-9.

132. Pena LR, Cox T, Koch AG, Bosch A. (2008) Study comparing oesophageal capsule endoscopy versus EGD in the detection of varices. Digestive and liver disease : official journal of the Italian Society of Gastroenterology and the Italian Association for the Study of the Liver, 40: 216-23.

133. Prassopoulos P, Daskalogiannaki M, Raissaki M, Hatjidakis A, Gourtsoyiannis N. (1997) Determination of normal splenic volume on computed tomography in relation to age, gender and body habitus. European radiology, 7: 246-8.

134. Cattau EL, Jr., Benjamin SB, Knuff TE, Castell DO. (1982) The accuracy of the physical examination in the diagnosis of suspected ascites. Jama, 247: 1164-6.

135. Ferlay J, Soerjomataram I, Dikshit R, Eser S, Mathers C, Rebelo M, Parkin DM, Forman D, Bray F. (2015) Cancer incidence and mortality worldwide: sources, methods and major patterns in GLOBOCAN 2012. International journal of cancer, 136: E359-86.

136. McGlynn KA, London WT. (2005) Epidemiology and natural history of hepatocellular carcinoma. Best practice & research. Clinical gastroenterology, 19: 3-23.

137. Lok AS, Seeff LB, Morgan TR, di Bisceglie AM, Sterling RK, Curto TM, Everson GT, Lindsay KL, Lee WM, Bonkovsky HL, Dienstag JL, Ghany MG, Morishima C, Goodman ZD. (2009) Incidence of hepatocellular carcinoma and associated risk factors in hepatitis C-related advanced liver disease. Gastroenterology, 136: 138-48.
138. Fattovich G, Bortolotti F, Donato F. (2008) Natural history of chronic hepatitis B: special emphasis on disease progression and prognostic factors. Journal of hepatology, 48: 335-52.
139. Craxi A, Camma C. (2005) Prevention of hepatocellular carcinoma. Clinics in liver disease, 9: 329-46, viii.
140. Bolondi L. (2003) Screening for hepatocellular carcinoma in cirrhosis. Journal of hepatology, 39: 1076-84.
141. Singal A, Volk ML, Waljee A, Salgia R, Higgins P, Rogers MA, Marrero JA. (2009) Meta-analysis: surveillance with ultrasound for early-stage hepatocellular carcinoma in patients with cirrhosis. Alimentary pharmacology & therapeutics, 30: 37-47.
142. (2012) EASL-EORTC clinical practice guidelines: management of hepatocellular carcinoma. Journal of hepatology, 56: 908-43.
143. Fateen W, Ryder SD. (2017) Screening for hepatocellular carcinoma: patient selection and perspectives. Journal of hepatocellular carcinoma, 4: 71-79.
144. Zhang BH, Yang BH, Tang ZY. (2004) Randomized controlled trial of screening for hepatocellular carcinoma. Journal of cancer research and clinical oncology, 130: 417-22.
145. Stigliano R, Marelli L, Yu D, Davies N, Patch D, Burroughs AK. (2007) Seeding following percutaneous diagnostic and therapeutic approaches for hepatocellular carcinoma. What is the risk and the outcome? Seeding risk for percutaneous approach of HCC. Cancer treatment reviews, 33: 437-47.
146. Roskams T, Kojiro M. (2010) Pathology of early hepatocellular carcinoma: conventional and molecular diagnosis. Seminars in liver disease, 30: 17-25.
147. Bruix J, Sherman M, Llovet JM, Beaugrand M, Lencioni R, Burroughs AK, Christensen E, Pagliaro L, Colombo M, Rodes J. (2001) Clinical management of hepatocellular carcinoma. Conclusions of the Barcelona-2000 EASL conference.

European Association for the Study of the Liver. Journal of hepatology, 35: 421-30.

148. Choi JY, Lee JM, Sirlin CB. (2014) CT and MR imaging diagnosis and staging of hepatocellular carcinoma: part I. Development, growth, and spread: key pathologic and imaging aspects. Radiology, 272: 635-54.

149. Kitao A, Matsui O, Yoneda N, Kozaka K, Shinmura R, Koda W, Kobayashi S, Gabata T, Zen Y, Yamashita T, Kaneko S, Nakanuma Y. (2011) The uptake transporter OATP8 expression decreases during multistep hepatocarcinogenesis: correlation with gadoxetic acid enhanced MR imaging. European radiology, 21: 2056-66.

150. Golfieri R, Grazioli L, Orlando E, Dormi A, Lucidi V, Corcioni B, Dettori E, Romanini L, Renzulli M. (2012) Which is the best MRI marker of malignancy for atypical cirrhotic nodules: hypointensity in hepatobiliary phase alone or combined with other features? Classification after Gd-EOB-DTPA administration. Journal of magnetic resonance imaging : JMRI, 36: 648-57.

151. Shankar S, Kalra N, Bhatia A, Srinivasan R, Singh P, Dhiman RK, Khandelwal N, Chawla Y. (2016) Role of Diffusion Weighted Imaging (DWI) for Hepatocellular Carcinoma (HCC) Detection and its Grading on 3T MRI: A Prospective Study. Journal of clinical and experimental hepatology, 6: 303-310.

152. Jang HJ, Kim TK, Burns PN, Wilson SR. (2007) Enhancement patterns of hepatocellular carcinoma at contrast-enhanced US: comparison with histologic differentiation. Radiology, 244: 898-906.

153. Lencioni R, Piscaglia F, Bolondi L. (2008) Contrast-enhanced ultrasound in the diagnosis of hepatocellular carcinoma. Journal of hepatology, 48: 848-57.

154. Gheorghe L, Iacob S, Iacob R, Dumbrava M, Becheanu G, Herlea V, Gheorghe C, Lupescu I, Popescu I. (2009) Real time elastography - a non-invasive diagnostic method of small hepatocellular carcinoma in cirrhosis. Journal of gastrointestinal and liver diseases : JGLD, 18: 439-46.

155. Venkatesh SK, Yin M, Glockner JF, Takahashi N, Araoz PA, Talwalkar JA, Ehman RL. (2008) MR elastography of liver tumors: preliminary results. AJR. American journal of roentgenology, 190: 1534-40.

156. Ho CL, Chen S, Yeung DW, Cheng TK. (2007) Dual-tracer PET/CT imaging in evaluation of metastatic hepatocellular carcinoma. Journal of nuclear medicine : official publication, Society of Nuclear Medicine, 48: 902-9.

157. Hennedige T, Venkatesh SK. (2013) Imaging of hepatocellular carcinoma: diagnosis, staging and treatment monitoring. Cancer imaging : the official publication of the International Cancer Imaging Society, 12: 530-47.

158. Shafizadeh N, Kakar S. (2011) Diagnosis of well-differentiated hepatocellular lesions: role of immunohistochemistry and other ancillary techniques. Advances in anatomic pathology, 18: 438-45.

159. Paradis V. (2013) Histopathology of hepatocellular carcinoma. Recent results in cancer research. Fortschritte der Krebsforschung. Progres dans les recherches sur le cancer, 190: 21-32.

160. Pawlik TM, Gleisner AL, Anders RA, Assumpcao L, Maley W, Choti MA. (2007) Preoperative assessment of hepatocellular carcinoma tumor grade using needle biopsy: implications for transplant eligibility. Annals of surgery, 245: 435-42.

161. Graci JD, Cameron CE. (2006) Mechanisms of action of ribavirin against distinct viruses. Reviews in medical virology, 16: 37-48.

162. Fried MW, Shiffman ML, Reddy KR, Smith C, Marinos G, Goncales FL, Jr., Haussinger D, Diago M, Carosi G, Dhumeaux D, Craxi A, Lin A, Hoffman J, Yu J. (2002) Peginterferon alfa-2a plus ribavirin for chronic hepatitis C virus infection. The New England journal of medicine, 347: 975-82.

163. Manns MP, Buti M, Gane E, Pawlotsky JM, Razavi H, Terrault N, Younossi Z. (2017) Hepatitis C virus infection. Nature reviews. Disease primers, 3: 17006.

164. Gane E, Lawitz E, Pugatch D, Papatheodoridis G, Brau N, Brown A, Pol S, Leroy V, Persico M, Moreno C, Colombo M, Yoshida EM, Nelson DR, Collins C, Lei Y, Kosloski M, Mensa FJ. (2017) Glecaprevir and Pibrentasvir in Patients with HCV and Severe Renal Impairment. The New England journal of medicine, 377: 1448-1455.

165. Curry MP, O'Leary JG, Bzowej N, Muir AJ, Korenblat KM, Fenkel JM, Reddy KR, Lawitz E, Flamm SL, Schiano T, Teperman L, Fontana R, Schiff E, Fried M, Doehle B, An D, McNally J, Osinusi A, Brainard DM, McHutchison JG,

Brown RS, Jr., Charlton M. (2015) Sofosbuvir and Velpatasvir for HCV in Patients with Decompensated Cirrhosis. The New England journal of medicine, 373: 2618-28.

166. Cheung MCM, Walker AJ, Hudson BE, Verma S, McLauchlan J, Mutimer DJ, Brown A, Gelson WTH, MacDonald DC, Agarwal K, Foster GR, Irving WL. (2016) Outcomes after successful direct-acting antiviral therapy for patients with chronic hepatitis C and decompensated cirrhosis. Journal of hepatology, 65: 741-747.

167. Calne RY, Williams R, Dawson JL, Ansell ID, Evans DB, Flute PT, Herbertson PM, Joysey V, Keates GH, Knill-Jones RP, Mason SA, Millard PR, Pena JR, Pentlow BD, Salaman JR, Sells RA, Cullum PA. (1968) Liver transplantation in man. II. A report of two orthotopic liver transplants in adult recipients. British medical journal, 4: 541-6.

168. Adam R, Karam V, Delvart V, O'Grady J, Mirza D, Klempnauer J, Castaing D, Neuhaus P, Jamieson N, Salizzoni M, Pollard S, Lerut J, Paul A, Garcia-Valdecasas JC, Rodriguez FS, Burroughs A. (2012) Evolution of indications and results of liver transplantation in Europe. A report from the European Liver Transplant Registry (ELTR). Journal of hepatology, 57: 675-88.

169. Freeman RB, Jr., Gish RG, Harper A, Davis GL, Vierling J, Lieblein L, Klintmalm G, Blazek J, Hunter R, Punch J. (2006) Model for end-stage liver disease (MELD) exception guidelines: results and recommendations from the MELD Exception Study Group and Conference (MESSAGE) for the approval of patients who need liver transplantation with diseases not considered by the standard MELD formula. Liver transplantation : official publication of the American Association for the Study of Liver Diseases and the International Liver Transplantation Society, 12: S128-36.

170. Charlton M, Everson GT, Flamm SL, Kumar P, Landis C, Brown RS, Jr., Fried MW, Terrault NA, O'Leary JG, Vargas HE, Kuo A, Schiff E, Sulkowski MS, Gilroy R, Watt KD, Brown K, Kwo P, Pungpapong S, Korenblat KM, Muir AJ, Teperman L, Fontana RJ, Denning J, Arterburn S, Dvory-Sobol H, Brandt-Sarif T, Pang PS, McHutchison JG, Reddy KR, Afdhal N. (2015) Ledipasvir and

Sofosbuvir Plus Ribavirin for Treatment of HCV Infection in Patients With Advanced Liver Disease. Gastroenterology, 149: 649-59.

171. (2016) EASL Clinical Practice Guidelines: Liver transplantation. Journal of hepatology, 64: 433-485.

172. Villanueva C, Aracil C, Colomo A, Hernandez-Gea V, Lopez-Balaguer JM, Alvarez-Urturi C, Torras X, Balanzo J, Guarner C. (2009) Acute hemodynamic response to beta-blockers and prediction of long-term outcome in primary prophylaxis of variceal bleeding. Gastroenterology, 137: 119-28.

173. Garcia-Pagan JC, Caca K, Bureau C, Laleman W, Appenrodt B, Luca A, Abraldes JG, Nevens F, Vinel JP, Mossner J, Bosch J. (2010) Early use of TIPS in patients with cirrhosis and variceal bleeding. The New England journal of medicine, 362: 2370-9.

174. Gong WD, Xue K, Chu YK, Wang Q, Yang W, Quan H, Yang P, Wang ZM, Wu ZQ. (2015) Percutaneous transhepatic embolization of gastroesophageal varices combined with partial splenic embolization for the treatment of variceal bleeding and hypersplenism. International journal of clinical and experimental medicine, 8: 19642-51.

175. Martin LG. (2012) Percutaneous placement and management of the Denver shunt for portal hypertensive ascites. AJR. American journal of roentgenology, 199: W449-53.

176. Qamar AA, Grace ND. (2009) Abnormal hematological indices in cirrhosis. Canadian journal of gastroenterology = Journal canadien de gastroenterologie, 23: 441-5.

177. Saad WE. (2012) Nonocclusive hepatic artery hypoperfusion syndrome (splenic steal syndrome) in liver transplant recipients. Seminars in interventional radiology, 29: 140-6.

178. Ogata T, Okuda K, Sato T, Hirakawa Y, Yasunaga M, Horiuchi H, Nomura Y, Kage M, Ide T, Kuromatsu R, Kinoshita H, Tanaka H. (2013) Long-term outcome of splenectomy in advanced cirrhotic patients with hepatocellular carcinoma and thrombocytopenia. The Kurume medical journal, 60: 37-45.

179. Hadduck TA, McWilliams JP. (2014) Partial splenic artery embolization in cirrhotic patients. World journal of radiology, 6: 160-8.

180. Mazzaferro V, Bhoori S, Sposito C, Bongini M, Langer M, Miceli R, Mariani L. (2011) Milan criteria in liver transplantation for hepatocellular carcinoma: an evidence-based analysis of 15 years of experience. Liver transplantation : official publication of the American Association for the Study of Liver Diseases and the International Liver Transplantation Society, 17 Suppl 2: S44-57.

181. Cucchetti A, Cescon M, Bigonzi E, Piscaglia F, Golfieri R, Ercolani G, Cristina Morelli M, Ravaioli M, Daniele Pinna A. (2011) Priority of candidates with hepatocellular carcinoma awaiting liver transplantation can be reduced after successful bridge therapy. Liver transplantation : official publication of the American Association for the Study of Liver Diseases and the International Liver Transplantation Society, 17: 1344-54.

182. Ruzzenente A, Valdegamberi A, Campagnaro T, Conci S, Pachera S, Iacono C, Guglielmi A. (2011) Hepatocellular carcinoma in cirrhotic patients with portal hypertension: is liver resection always contraindicated? World journal of gastroenterology, 17: 5083-8.

183. Wong TC, Lo CM. (2013) Resection strategies for hepatocellular carcinoma. Seminars in liver disease, 33: 273-81.

184. Mazzaferro V, Battiston C, Perrone S, Pulvirenti A, Regalia E, Romito R, Sarli D, Schiavo M, Garbagnati F, Marchiano A, Spreafico C, Camerini T, Mariani L, Miceli R, Andreola S. (2004) Radiofrequency ablation of small hepatocellular carcinoma in cirrhotic patients awaiting liver transplantation: a prospective study. Annals of surgery, 240: 900-9.

185. Kim YS, Lim HK, Rhim H, Lee MW. (2014) Ablation of hepatocellular carcinoma. Best practice & research. Clinical gastroenterology, 28: 897-908.

186. McWilliams JP, Yamamoto S, Raman SS, Loh CT, Lee EW, Liu DM, Kee ST. (2010) Percutaneous ablation of hepatocellular carcinoma: current status. Journal of vascular and interventional radiology : JVIR, 21: S204-13.

187. Facciorusso A, Serviddio G, Muscatiello N. (2016) Local ablative treatments for hepatocellular carcinoma: An updated review. World journal of gastrointestinal pharmacology and therapeutics, 7: 477-489.

188. Llovet JM, Bruix J. (2003) Systematic review of randomized trials for unresectable hepatocellular carcinoma: Chemoembolization improves survival. Hepatology (Baltimore, Md.), 37: 429-42.

189. Golfieri R, Cappelli A, Cucchetti A, Piscaglia F, Carpenzano M, Peri E, Ravaioli M, D'Errico-Grigioni A, Pinna AD, Bolondi L. (2011) Efficacy of selective transarterial chemoembolization in inducing tumor necrosis in small (<5 cm) hepatocellular carcinomas. Hepatology (Baltimore, Md.), 53: 1580-9.

190. Song MJ, Chun HJ, Song DS, Kim HY, Yoo SH, Park CH, Bae SH, Choi JY, Chang UI, Yang JM, Lee HG, Yoon SK. (2012) Comparative study between doxorubicin-eluting beads and conventional transarterial chemoembolization for treatment of hepatocellular carcinoma. Journal of hepatology, 57: 1244-50.

191. Mazzaferro V, Sposito C, Bhoori S, Romito R, Chiesa C, Morosi C, Maccauro M, Marchiano A, Bongini M, Lanocita R, Civelli E, Bombardieri E, Camerini T, Spreafico C. (2013) Yttrium-90 radioembolization for intermediate-advanced hepatocellular carcinoma: a phase 2 study. Hepatology (Baltimore, Md.), 57: 1826-37.

192. Le Grazie M, Biagini MR, Tarocchi M, Polvani S, Galli A. (2017) Chemotherapy for hepatocellular carcinoma: The present and the future. World journal of hepatology, 9: 907-920.

193. Chiu J, Tang YF, Yao TJ, Wong A, Wong H, Leung R, Chan P, Cheung TT, Chan AC, Pang R, Fan ST, Poon R, Yau T. (2012) The use of single-agent sorafenib in the treatment of advanced hepatocellular carcinoma patients with underlying Child-Pugh B liver cirrhosis: a retrospective analysis of efficacy, safety, and survival benefits. Cancer, 118: 5293-301.

194. Crespo G, Marino Z, Navasa M, Forns X. (2012) Viral hepatitis in liver transplantation. Gastroenterology, 142: 1373-1383.e1.

195. Crespo G, Lens S, Gambato M, Carrion JA, Marino Z, Londono MC, Miquel R, Bosch J, Navasa M, Forns X. (2014) Liver stiffness 1 year after transplantation predicts clinical outcomes in patients with recurrent hepatitis C. American journal of transplantation : official journal of the American Society of Transplantation and the American Society of Transplant Surgeons, 14: 375-83.

196. Pawlotsky JM. (2014) New hepatitis C therapies: the toolbox, strategies, and challenges. Gastroenterology, 146: 1176-92.

197. Gane EJ, Agarwal K. (2014) Directly acting antivirals (DAAs) for the treatment of chronic hepatitis C virus infection in liver transplant patients: "a flood of opportunity". American journal of transplantation : official journal of the American Society of Transplantation and the American Society of Transplant Surgeons, 14: 994-1002.

198. Faisal N, Yoshida EM, Bilodeau M, Wong P, Ma M, Burak KW, Al-Judaibi B, Renner EL, Lilly LB. (2014) Protease inhibitor-based triple therapy is highly effective for hepatitis C recurrence after liver transplant: a multicenter experience. Annals of hepatology, 13: 525-32.

199. Berenguer M, Palau A, Aguilera V, Rayon JM, Juan FS, Prieto M. (2008) Clinical benefits of antiviral therapy in patients with recurrent hepatitis C following liver transplantation. American journal of transplantation : official journal of the American Society of Transplantation and the American Society of Transplant Surgeons, 8: 679-87.

200. Sabba C, Merkel C, Zoli M, Ferraioli G, Gaiani S, Sacerdoti D, Bolondi L. (1995) Interobserver and interequipment variability of echo-Doppler examination of the portal vein: effect of a cooperative training program. Hepatology (Baltimore, Md.), 21: 428-33.

201. Lin ZH, Xin YN, Dong QJ, Wang Q, Jiang XJ, Zhan SH, Sun Y, Xuan SY. (2011) Performance of the aspartate aminotransferase-to-platelet ratio index for the staging of hepatitis C-related fibrosis: an updated meta-analysis. Hepatology (Baltimore, Md.), 53: 726-36.

202. Sterling RK, Lissen E, Clumeck N, Sola R, Correa MC, Montaner J, M SS, Torriani FJ, Dieterich DT, Thomas DL, Messinger D, Nelson M. (2006) Development of a simple noninvasive index to predict significant fibrosis in patients with HIV/HCV coinfection. Hepatology (Baltimore, Md.), 43: 1317-25.

203. Park SH, Park TE, Kim YM, Kim SJ, Baik GH, Kim JB, Kim DJ. (2009) Non-invasive model predicting clinically-significant portal hypertension in patients with advanced fibrosis. Journal of gastroenterology and hepatology, 24: 1289-93.

204. Millonig G, Reimann FM, Friedrich S, Fonouni H, Mehrabi A, Buchler MW, Seitz HK, Mueller S. (2008) Extrahepatic cholestasis increases liver stiffness (FibroScan) irrespective of fibrosis. Hepatology (Baltimore, Md.), 48: 1718-23.
205. Piekarski J, Goldberg HI, Royal SA, Axel L, Moss AA. (1980) Difference between liver and spleen CT numbers in the normal adult: its usefulness in predicting the presence of diffuse liver disease. Radiology, 137: 727-9.
206. Zeb I, Li D, Nasir K, Katz R, Larijani VN, Budoff MJ. (2012) Computed tomography scans in the evaluation of fatty liver disease in a population based study: the multi-ethnic study of atherosclerosis. Academic radiology, 19: 811-8.
207. Bolognesi M, Quaglio C, Bombonato G, Guido M, Cavalletto L, Chemello L, Merkel C, Rugge M, Gatta A, Sacerdoti D. (2008) Hepatitis C virus reinfection in liver transplant patients: evaluation of liver damage progression with echo-color Doppler. Liver transplantation : official publication of the American Association for the Study of Liver Diseases and the International Liver Transplantation Society, 14: 616-24.
208. Reddy KR, Bourliere M, Sulkowski M, Omata M, Zeuzem S, Feld JJ, Lawitz E, Marcellin P, Welzel TM, Hyland R, Ding X, Yang J, Knox S, Pang P, Dvory-Sobol H, Subramanian GM, Symonds W, McHutchison JG, Mangia A, Gane E, Mizokami M, Pol S, Afdhal N. (2015) Ledipasvir and sofosbuvir in patients with genotype 1 hepatitis C virus infection and compensated cirrhosis: An integrated safety and efficacy analysis. Hepatology (Baltimore, Md.), 62: 79-86.
209. Poordad F, Schiff ER, Vierling JM, Landis C, Fontana RJ, Yang R, McPhee F, Hughes EA, Noviello S, Swenson ES. (2016) Daclatasvir with sofosbuvir and ribavirin for hepatitis C virus infection with advanced cirrhosis or post-liver transplantation recurrence. Hepatology (Baltimore, Md.), 63: 1493-505.
210. Terrault NA, McCaughan GW, Curry MP, Gane E, Fagiuoli S, Fung JYY, Agarwal K, Lilly L, Strasser SI, Brown KA, Gadano A, Kwo PY, Burra P, Samuel D, Charlton M, Pessoa MG, Berenguer M. (2017) International Liver Transplantation Society Consensus Statement on Hepatitis C Management in Liver Transplant Candidates. Transplantation, 101: 945-955.

211. Kao JH, Ahn SH, Chien RN, Cho M, Chuang WL, Jeong SH, Liu CH, Paik SW. (2017) Urgency to treat patients with chronic hepatitis C in Asia. Journal of gastroenterology and hepatology, 32: 966-974.

212. Kwo PY, Mantry PS, Coakley E, Te HS, Vargas HE, Brown R, Jr., Gordon F, Levitsky J, Terrault NA, Burton JR, Jr., Xie W, Setze C, Badri P, Pilot-Matias T, Vilchez RA, Forns X. (2014) An interferon-free antiviral regimen for HCV after liver transplantation. The New England journal of medicine, 371: 2375-82.

213. Liu J, Ma B, Cao W, Li M, Bramer WM, Peppelenbosch MP, Pan Q. (2019) Direct-acting antiviral agents for liver transplant recipients with recurrent genotype 1 hepatitis C virus infection: Systematic review and meta-analysis. Transplant infectious disease : an official journal of the Transplantation Society, 21: e13047.

214. Korda D, Lenard ZM, Gerlei Z, Jakab Z, Haboub-Sandil A, Wagner L, Varga M, Csepreka O, Marton A, Horvathy D, Takacs S, Doros A, Mathe Z. (2018) Shear-wave elastography for the assessment of liver fibrosis in liver transplant recipients treated for hepatitis C virus recurrence. European journal of gastroenterology & hepatology, 30: 27-32.

215. Tada T, Kumada T, Toyoda H, Mizuno K, Sone Y, Kataoka S, Hashinokuchi S. (2017) Improvement of liver stiffness in patients with hepatitis C virus infection who received direct-acting antiviral therapy and achieved sustained virological response. Journal of gastroenterology and hepatology, 32: 1982-1988.

216. Alfageme Zubillaga M, Fontanilla Echeveste T, Perez Gonzalez I, Royuela Vicente A, Duca AM, Ruiz Peralbo RM, Gonzalez Hernando C. (2017) ARFI elastography: changes after direct-acting antiviral treatment in transplanted livers with relapse of hepatitis C virus infection. Radiologia, 59: 139-146.

217. Bachofner JA, Valli PV, Kroger A, Bergamin I, Kunzler P, Baserga A, Braun D, Seifert B, Moncsek A, Fehr J, Semela D, Magenta L, Mullhaupt B, Terziroli Beretta-Piccoli B, Mertens JC. (2017) Direct antiviral agent treatment of chronic hepatitis C results in rapid regression of transient elastography and fibrosis markers fibrosis-4 score and aspartate aminotransferase-platelet ratio index. Liver international : official journal of the International Association for the Study of the Liver, 37: 369-376.

218. Ferraioli G, Parekh P, Levitov AB, Filice C. (2014) Shear wave elastography for evaluation of liver fibrosis. Journal of ultrasound in medicine : official journal of the American Institute of Ultrasound in Medicine, 33: 197-203.
219. Nightingale K. (2011) Acoustic Radiation Force Impulse (ARFI) Imaging: a Review. Current medical imaging reviews, 7: 328-339.
220. Akhtar E, Manne V, Saab S. (2015) Cirrhosis regression in hepatitis C patients with sustained virological response after antiviral therapy: a meta-analysis. Liver international : official journal of the International Association for the Study of the Liver, 35: 30-6.
221. Mallet V, Gilgenkrantz H, Serpaggi J, Verkarre V, Vallet-Pichard A, Fontaine H, Pol S. (2008) Brief communication: the relationship of regression of cirrhosis to outcome in chronic hepatitis C. Annals of internal medicine, 149: 399-403.
222. Veldt BJ, Heathcote EJ, Wedemeyer H, Reichen J, Hofmann WP, Zeuzem S, Manns MP, Hansen BE, Schalm SW, Janssen HL. (2007) Sustained virologic response and clinical outcomes in patients with chronic hepatitis C and advanced fibrosis. Annals of internal medicine, 147: 677-84.
223. Arena U, Vizzutti F, Corti G, Ambu S, Stasi C, Bresci S, Moscarella S, Boddi V, Petrarca A, Laffi G, Marra F, Pinzani M. (2008) Acute viral hepatitis increases liver stiffness values measured by transient elastography. Hepatology (Baltimore, Md.), 47: 380-4.
224. Roccarina D, Rosselli M, Genesca J, Tsochatzis EA. (2018) Elastography methods for the non-invasive assessment of portal hypertension. Expert review of gastroenterology & hepatology, 12: 155-164.
225. Baranova A, Lal P, Birerdinc A, Younossi ZM. (2011) Non-invasive markers for hepatic fibrosis. BMC gastroenterology, 11: 91.
226. Yetter EM, Acosta KB, Olson MC, Blundell K. (2003) Estimating splenic volume: sonographic measurements correlated with helical CT determination. AJR. American journal of roentgenology, 181: 1615-20.
227. Watanabe Y, Todani T, Noda T, Yamamoto S. (1997) Standard splenic volume in children and young adults measured from CT images. Surgery today, 27: 726-8.

228. Tarao K, Hoshino H, Motohashi I, Iimori K, Tamai S, Ito Y, Takagi S, Oikawa Y, Unayama S, Fujiwara T, et al. (1989) Changes in liver and spleen volume in alcoholic liver fibrosis of man. Hepatology (Baltimore, Md.), 9: 589-93.
229. Schlesinger AE, Edgar KA, Boxer LA. (1993) Volume of the spleen in children as measured on CT scans: normal standards as a function of body weight. AJR. American journal of roentgenology, 160: 1107-9.
230. Linguraru MG, Sandberg JK, Jones EC, Summers RM. (2013) Assessing splenomegaly: automated volumetric analysis of the spleen. Academic radiology, 20: 675-84.
231. van der Meer AJ, Berenguer M. (2016) Reversion of disease manifestations after HCV eradication. Journal of hepatology, 65: S95-s108.
232. Haag K, Rossle M, Ochs A, Huber M, Siegerstetter V, Olschewski M, Berger E, Lu S, Blum HE. (1999) Correlation of duplex sonography findings and portal pressure in 375 patients with portal hypertension. AJR. American journal of roentgenology, 172: 631-5.
233. Kondo T, Maruyama H, Sekimoto T, Shimada T, Takahashi M, Yokosuka O. (2015) Reversed portal flow: Clinical influence on the long-term outcomes in cirrhosis. World journal of gastroenterology, 21: 8894-902.
234. Schneider AR, Teuber G, Kriener S, Caspary WF. (2005) Noninvasive assessment of liver steatosis, fibrosis and inflammation in chronic hepatitis C virus infection. Liver international : official journal of the International Association for the Study of the Liver, 25: 1150-5.
235. Gaiani S, Gramantieri L, Venturoli N, Piscaglia F, Siringo S, D'Errico A, Zironi G, Grigioni W, Bolondi L. (1997) What is the criterion for differentiating chronic hepatitis from compensated cirrhosis? A prospective study comparing ultrasonography and percutaneous liver biopsy. Journal of hepatology, 27: 979-85.
236. Aube C, Oberti F, Korali N, Namour MA, Loisel D, Tanguy JY, Valsesia E, Pilette C, Rousselet MC, Bedossa P, Rifflet H, Maiga MY, Penneau-Fontbonne D, Caron C, Cales P. (1999) Ultrasonographic diagnosis of hepatic fibrosis or cirrhosis. Journal of hepatology, 30: 472-8.

237. Lim AK, Patel N, Eckersley RJ, Kuo YT, Goldin RD, Thomas HC, Cosgrove DO, Taylor-Robinson SD, Blomley MJ. (2005) Can Doppler sonography grade the severity of hepatitis C-related liver disease? AJR. American journal of roentgenology, 184: 1848-53.

238. Liu CH, Lin JW, Tsai FC, Yang PM, Lai MY, Chen JH, Kao JH, Chen DS. (2006) Noninvasive tests for the prediction of significant hepatic fibrosis in hepatitis C virus carriers with persistently normal alanine aminotransferases. Liver international : official journal of the International Association for the Study of the Liver, 26: 1087-94.

239. Bolognesi M, Sacerdoti D, Bombonato G, Merkel C, Sartori G, Merenda R, Nava V, Angeli P, Feltracco P, Gatta A. (2002) Change in portal flow after liver transplantation: effect on hepatic arterial resistance indices and role of spleen size. Hepatology (Baltimore, Md.), 35: 601-8.

240. Moriyasu F, Nishida O, Ban N, Nakamura T, Sakai M, Miyake T, Uchino H. (1986) "Congestion index" of the portal vein. AJR. American journal of roentgenology, 146: 735-9.

241. Crossin JD, Muradali D, Wilson SR. (2003) US of liver transplants: normal and abnormal. Radiographics : a review publication of the Radiological Society of North America, Inc, 23: 1093-114.

242. Schneider AW, Kalk JF, Klein CP. (1999) Hepatic arterial pulsatility index in cirrhosis: correlation with portal pressure. Journal of hepatology, 30: 876-81.

243. Modaresi Esfeh J, Ansari-Gilani K. (2016) Steatosis and hepatitis C. Gastroenterology report, 4: 24-9.

244. Boll DT, Merkle EM. (2009) Diffuse liver disease: strategies for hepatic CT and MR imaging. Radiographics : a review publication of the Radiological Society of North America, Inc, 29: 1591-614.

245. Kodama Y, Ng CS, Wu TT, Ayers GD, Curley SA, Abdalla EK, Vauthey JN, Charnsangavej C. (2007) Comparison of CT methods for determining the fat content of the liver. AJR. American journal of roentgenology, 188: 1307-12.

246. Park SH, Kim PN, Kim KW, Lee SW, Yoon SE, Park SW, Ha HK, Lee MG, Hwang S, Lee SG, Yu ES, Cho EY. (2006) Macrovesicular hepatic steatosis in

living liver donors: use of CT for quantitative and qualitative assessment. Radiology, 239: 105-12.

247. Meissner EG, Lee YJ, Osinusi A, Sims Z, Qin J, Sturdevant D, McHutchison J, Subramanian M, Sampson M, Naggie S, Patel K, Remaley AT, Masur H, Kottilil S. (2015) Effect of sofosbuvir and ribavirin treatment on peripheral and hepatic lipid metabolism in chronic hepatitis C virus, genotype 1-infected patients. Hepatology (Baltimore, Md.), 61: 790-801.

248. Deterding K, Honer Zu Siederdissen C, Port K, Solbach P, Sollik L, Kirschner J, Mix C, Cornberg J, Worzala D, Mix H, Manns MP, Cornberg M, Wedemeyer H. (2015) Improvement of liver function parameters in advanced HCV-associated liver cirrhosis by IFN-free antiviral therapies. Alimentary pharmacology & therapeutics, 42: 889-901.

249. Foster GR, Irving WL, Cheung MC, Walker AJ, Hudson BE, Verma S, McLauchlan J, Mutimer DJ, Brown A, Gelson WT, MacDonald DC, Agarwal K. (2016) Impact of direct acting antiviral therapy in patients with chronic hepatitis C and decompensated cirrhosis. Journal of hepatology, 64: 1224-31.

250. Elsharkawy A, Eletreby R, Fouad R, Soliman Z, Abdallah M, Negm M, Mohey M, Esmat G. (2017) Impact of different sofosbuvir based treatment regimens on the biochemical profile of chronic hepatitis C genotype 4 patients. Expert review of gastroenterology & hepatology, 11: 773-778.

251. Reig M, Marino Z, Perello C, Inarrairaegui M, Ribeiro A, Lens S, Diaz A, Vilana R, Darnell A, Varela M, Sangro B, Calleja JL, Forns X, Bruix J. (2016) Unexpected high rate of early tumor recurrence in patients with HCV-related HCC undergoing interferon-free therapy. Journal of hepatology, 65: 719-726.

252. Conti F, Buonfiglioli F, Scuteri A, Crespi C, Bolondi L, Caraceni P, Foschi FG, Lenzi M, Mazzella G, Verucchi G, Andreone P, Brillanti S. (2016) Early occurrence and recurrence of hepatocellular carcinoma in HCV-related cirrhosis treated with direct-acting antivirals. Journal of hepatology, 65: 727-733.

253. Yang JD, Aqel BA, Pungpapong S, Gores GJ, Roberts LR, Leise MD. (2016) Direct acting antiviral therapy and tumor recurrence after liver transplantation for hepatitis C-associated hepatocellular carcinoma. Journal of hepatology, 65: 859-860.

254. (2016) Lack of evidence of an effect of direct-acting antivirals on the recurrence of hepatocellular carcinoma: Data from three ANRS cohorts. Journal of hepatology, 65: 734-740.

255. Zanetto A, Shalaby S, Vitale A, Mescoli C, Ferrarese A, Gambato M, Franceschet E, Germani G, Senzolo M, Romano A, Angeli P, Rugge M, Farinati F, Forton DM, Cillo U, Burra P, Russo FP. (2017) Dropout rate from the liver transplant waiting list because of hepatocellular carcinoma progression in hepatitis C virus-infected patients treated with direct-acting antivirals. Liver transplantation : official publication of the American Association for the Study of Liver Diseases and the International Liver Transplantation Society, 23: 1103-1112.

256. Imai K, Takai K, Hanai T, Suetsugu A, Shiraki M, Shimizu M. (2020) Sustained virological response by direct-acting antivirals reduces the recurrence risk of hepatitis C-related hepatocellular carcinoma after curative treatment. Molecular and clinical oncology, 12: 111-116.

257. Mashiba T, Joko K, Kurosaki M, Ochi H, Osaki Y, Kojima Y, Nakata R, Goto T, Takehiro A, Kimura H, Mitsuda A, Kawanami C, Uchida Y, Ogawa C, Kusakabe A, Narita R, Ide Y, Abe T, Tsuji K, Kitamura T, Okada K, Sohda T, Shigeno M, Satou T, Izumi N. (2018) Does interferon-free direct-acting antiviral therapy for hepatitis C after curative treatment for hepatocellular carcinoma lead to unexpected recurrences of HCC? A multicenter study by the Japanese Red Cross Hospital Liver Study Group. PloS one, 13: e0194704.

258. Gorgen A, Galvin Z, Huang AC, Vinaixa C, O'Rourke JM, Francoz C, Hansen BE, Durand F, Elsharkawy AM, Shah T, Berenguer M, Rubin A, Calatayud D, Mehta N, Terrault NA, Lilly LB, Selzner N, Sapisochin G. (2020) The Impact of Direct Acting Antivirals on Overall Mortality and Tumoral Recurrence in Patients with Hepatocellular Carcinoma Listed for Liver Transplantation.: An International Multicenter Study. Transplantation,

259. Huang AC, Mehta N, Dodge JL, Yao FY, Terrault NA. (2018) Direct-acting antivirals do not increase the risk of hepatocellular carcinoma recurrence after local-regional therapy or liver transplant waitlist dropout. Hepatology (Baltimore, Md.), 68: 449-461.

260. Romano A, Angeli P, Piovesan S, Noventa F, Anastassopoulos G, Chemello L, Cavalletto L, Gambato M, Russo FP, Burra P, Vincenzi V, Scotton PG, Panese S, Tempesta D, Bertin T, Carrara M, Carlotto A, Capra F, Carolo G, Scroccaro G, Alberti A. (2018) Newly diagnosed hepatocellular carcinoma in patients with advanced hepatitis C treated with DAAs: A prospective population study. Journal of hepatology, 69: 345-352.

261. Flisiak R, Janczewska E, Wawrzynowicz-Syczewska M, Jaroszewicz J, Zarebska-Michaluk D, Nazzal K, Bolewska B, Bialkowska J, Berak H, Fleischer-Stepniewska K, Tomasiewicz K, Karwowska K, Rostkowska K, Piekarska A, Tronina O, Madej G, Garlicki A, Lucejko M, Pisula A, Karpinska E, Kryczka W, Wiercinska-Drapalo A, Mozer-Lisewska I, Jablkowski M, Horban A, Knysz B, Tudrujek M, Halota W, Simon K. (2016) Real-world effectiveness and safety of ombitasvir/paritaprevir/ritonavir +/- dasabuvir +/- ribavirin in hepatitis C: AMBER study. Alimentary pharmacology & therapeutics, 44: 946-956.

XI. Saját publikációk jegyzéke

XI.1 A disszertációhoz kapcsolódó publikációk

1: Korda D, Lenard ZM, Gerlei Z, Jakab Z, Haboub-Sandil A, Wagner L, Varga M, Cseprekal O, Marton A, Horvathy D, Takacs S, Doros A, Mathe Z. Shear-wave elastography for the assessment of liver fibrosis in liver transplant recipients treated for hepatitis C virus recurrence. Eur J Gastroenterol Hepatol. 2018 Jan;30(1):27-32.

2: Korda D, Deák PÁ, Kiss G, Gerlei Z, Kóbori L, Görög D, Fehérvári I, Piros L, Máthé Z, Doros A. Management of Portal Hypertension After Liver Transplantation. Transplant Proc. 2017 Sep;49(7):1530-1534.

XI.2 A disszertációtól független publikációk

3: Korda D, Deák PÁ, Kozma V, Kiss G, Doros A. Role of Contrast-Enhanced Ultrasound in the Follow-up of Kidney Transplant Patients. Transplant Proc. 2016 Sep;48(7):2544-2547.

4: Korda D, Doros A, Piros L, Gerlei Z, Haboub-Sandil A, Mándli T, Fazakas J, Deák ÁP, Máthé Z. Liver Transplant for Metastatic Neuroendocrine Tumors: A Single-Center Experience in Hungary. Transplant Proc. 2019 May;51(4):1251-1253.

5: Kiss G, Korda D, Szabó G, Juhász R, Wagner L, Máthé Z, Doros A, Végső G. Oncological Screening of Kidney Transplant Patients: The Role of Ultrasound Examination. Transplant Proc. 2019 May;51(4):1231-1233.

6: Farkas ÁZ, Török S, Kovács JB, Piros L, Végső G, Kiss G, Korda D, Bibok A, Hartmann E, Deák ÁP, Doros A. Diagnosis and Management of a De Novo Urothelial Carcinoma in a Kidney Allograft: A Case Report. Transplant Proc. 2019 May;51(4):1281-1285.

7: Deák PÁ, Korda DÁ, Doros A. [Thermoablation therapy in the treatment of benign lesions]. Orv Hetil. 2016 Dec;157(51):2040-2047. Hungarian.

XII. Köszönetnyilvánítás

Jelen vizsgálat a „Direkt ható antivirális (DAA) kezelés hatásai hepatitisz C vírus fertőzött máj- és vesetranszplantált betegeknél” című prospektív tanulmány része. Köszönet illeti a tanulmányban részt vevő kollégáimat, Dr. Doros Attilát, Dr. Lénárd M. Zsuzsannát, Dr. Gerlei Zsuzsannát, Dr. Jakab Zsuzsannát, Dr. Haboub-Sandil Anitát, Dr. Wágner Lászlót, Dr. Varga Marinát, Dr. Cseprekál Orsolyát, Dr. Marton Adriennt és a kutatás vezetőjét, Prof. Dr. Máthé Zoltánt. Közülük elsőként témavezetőmet, Dr. Doros Attilát emelném ki, aki biztosította munkám feltételeit, kijelölte a kutatás irányelveit és ellenőrizte munkámat. Hálával tartozom Dr. Lénárd M. Zsuzsannának közleményeink megírásában nyújtott nélkülözhetetlen segítségéért. Dr. Gerlei Zsuzsannát és Dr. Haboub Sandil Anitát illeti az érdem a páciensek gyógyulásáért. Dr. Jakab Zsuzsannának az elasztográfiás vizsgálatok betanításáért jár külön köszönet, reményeim szerint a tőle megszerzett ismereteket nem csak jelen kutatásban, hanem későbbi munkám során is hasznosítani tudom. Köszönet jár Dr. Takács Szabolcsnak a statisztikai elemzésekben nyújtott segítségéért, valamint a Semmelweis Egyetem Transzplantációs és Sebészeti Klinika minden dolgozójának, különös tekintettel a Radiológia Osztályon dolgozó orvos és asszisztens kollégáimra. Végül, de nem utolsó sorban, jelen munka nem jöhetett volna létre feleségem, Dr. Straky Zsuzsa és családom többi tagjának támogatása nélkül.