Humán gingivában kiváltott iszkémia vizsgálata

Doktori értekezés

Fazekas Réka

Semmelweis Egyetem
Klinikai orvostudományok Doktori Iskola

Témavezetők: Dr. Vág János, Ph.D., egyetemi docens
Dr. Windisch Péter, Ph.D., egyetemi tanár

Hivatalos bírálók: Dr. Joób-Fancsaly Árpád, Ph.D., egyetemi docens
Dr. Gorzó István, Ph.D., professor emeritus

Szigorlati bizottság elnöke: Dr. Fábián Tibor, Ph.D., professor emeritus
Szigorlati bizottság tagjai: Dr. Blazsek József, Ph.D., egyetemi docens
Dr. Vályi Péter, Ph.D., egyetemi adjunktus

Budapest
2020

TARTALOMJEGYZÉK

Tartalom

TARTALOMJEGYZÉK 2
RÖVIDÍTÉSEK JEGYZÉKE 6
1. BEVEZETÉS 8
1.1 Az íny érhálózatának morfológiája 8
1.2 Az íny vérkeringés adaptációjának klinikai jelentősége 9
1.3 Az íny vérellátását szabályozó lokális mechanizmusok 10
1.3.1 Miogén autoreguláció 11
1.3.2 Metabolikus autoreguláció 12
1.3.3 Reaktív hiperémia 12
1.3.4 Áramlás-indukált érválaszok (shear stress) 14
1.3.5 Konduktív érválaszok 15
1.3.6 A lokális véráramlás-szabályozó mechanizmusok kölcsönhatása 15
1.4 Átmeneti és tartós iszkémia hatásai az ínyben 16
1.5 PORH tesztek, prekondícionálás 18
1.6 Sebészi beavatkozást követő szájüregi sebgyógyulás 18
1.6.1 Mukoperioszteális lebeny gyógyulása 19
1.6.2 Graft gyógyulása 20
1.6.3 Extrakciós seb lágyrész gyógyulása 20
1.7 Szájüregi lebenyek vaszkularizációjának vizsgálata 20
1.7.1 Szájüregi véráramlás mérés 21
1.7.1.1 133 Xe klírensz vizsgálat 21
1.7.1.2 Fluoreszcens angiográfia 21
1.7.1.3 Lézer Doppler véráramlásmérés 22
1.7.1.4 Lézer speckle kontraszt képalkotás 22
1.7.2 Angiogenezis vizsgálata 24
1.7.2.1 Szövettani vizsgálat 24
1.7.2.2 Ortogonális polarizációs spektrális képalkotás 24
1.7.2.3 Molekuláris vizsgálat 25
1.8 Szájüregi lebenyek vaszkularizációjának irodalmi áttekintése 25
1.8.1 Lebeny véráramlás vizsgálatok 25

1.8.2 Lebeny angiogenezis vizsgálatok ... 26
1.8.3 Graft véráramlás vizsgálatok ... 26
1.8.4 Graft angiogenezis vizsgálatok ... 26
1.8.4.1 Exponált graft esetén ... 26
1.8.4.2 Nem exponált graft esetén ... 27
2. CÉLKITŰZÉSEK ... 28
2.1 Vizsgálatsorozat I; Humán gingiva kollaterálisainak funkcionális karakterizálása laser speckle contrast imaging módszerrel ... 28
2.2 Vizsgálatsorozat II; Xenogen kollagén mátrix véráramlásának kinetikája humán gingiván végzett vesztibuloplasztikát követően ... 28
2.3 Vizsgálatsorozat III; Új módszer a korai implantátum behelyezés optimális időpontjának meghatározásához: esettanulmány ... 29
3. ANYAGOK ÉS MÓDSZEREK ... 30
3.1 A véráramlás LSCI módszerrel történő mérésének általános leírása ... 30
3.1.1 A vizsgált személyek kiválasztása ... 30
3.1.2 Vérnyomásmérés ... 30
3.1.3 Véráramlásmérés ... 31
3.1.4 Az adatok elemzése ... 32
3.2 A vizsgálatsorozatok részletes metodikája ... 34
3.2.1 Vizsgálatsorozat I; Humán gingiva kollaterálisainak funkcionális karakterizálása laser speckle contrast imaging módszerrel ... 34
3.2.1.1 A vizsgált személyek kiválasztása ... 34
3.2.1.2 Vizsgálati protokoll ... 34
3.2.1.3 Vizsgálati modell ... 35
3.2.1.4 Az adatok elemzésének módszere ... 37
3.2.1.5 Statisztikai analízis ... 37
3.2.2 Vizsgálatsorozat II; Xenogen kollagén mátrix véráramlásának kinetikája humán gingiván végzett vesztibuloplasztikát követően ... 38
3.2.2.1 A vizsgálatban résztvevők ... 38
3.2.2.2 Vizsgálati terv ... 38
3.2.2.3 Sebészi eljárás ... 38
3.2.2.4 Klinikai paraméterek ... 39
3.2.2.5 Mért vérkeringési paraméterek ... 39
3.2.2.6 A véráramlási adatok elemzése ... 39
3.2.2.7 A sebváladék mennyiségi meghatározása ... 40

3.2.2.8 VEGF meghatározás ... 41
3.2.2.9 Statisztikai kiértékelés ... 41
3.2.3 Vizsgálatsorozat III; Új módszer a korai implantátum behelyezés optimális időpontjának meghatározásához: esettanulmány ... 42
3.2.3.1 Anamnézis, diagnózis, kezelési terv ... 42
3.2.3.2 Fogeltávolítás ... 43
3.2.3.3 Implantáció ... 44
3.2.3.4 Szöveti véráramlásmérés ... 45
3.2.3.5 Az adatok elemzése ... 45
3.2.3.6 Statisztikai analízis ... 46
4. EREDMÉNYEK ... 47
Vizsgálatsorozat I; Humán gingiva kollaterálisainak funkcionális karakterizálása laser speckle contrast imaging módszerrel ... 47
4.1.1 A horizontális leszorítás nagyobb mértékű iszkémiát és mérsékeltebb hiperémiát okozott koronálisan, mint apikálisan ... 47
4.1.2 A vertikális leszorítás hasonló mértékű iszkémiát és hiperémiát okozott meziálisan és disztálisan ... 51
4.1.3 A papilla alap kompresszió hasonló mértékű iszkémiát, de mérsékeltebb hiperémiát okozott koronálisan, mint apikálisan ... 54
4.1.4 Férfiakban a hiperémia kifejezettebb és elhúzódóbb volt, mint nőkben .. 58
4.2 Vizsgálatsorozat II; Xenogen kollagén mátrix véráramlásának kinetikája humán gingiván végzett vesztibuloplasztikát követően ... 59
4.2.1 Klinikai paraméterek ... 59
4.2.2 Keringési paraméterek ... 61
4.2.3 A sebváladék mennyiségének változása ... 65
4.2.4 VEGF expresszió a graft különböző részein ... 66
4.2.5 A hegszövet mennyisége a graft különböző területein ... 66
4.3 Vizsgálatsorozat III; Új módszer a korai implantátum behelyezés optimális időpontjának meghatározásához: esettanulmány ... 67
5. MEGBESZÉLÉS ... 71
6. KÖVETKEZTETÉSEK ... 87
7. ÖSSZEFOGLALÁS ... 89
8. SUMMARY ... 90
9. IRODALOMJEGYZÉK ... 91
10. A JELÖLT PUBLIKÁCIÓINAK JEGYZÉKE ... 106
10.1 Az értekezés részét képező publikációk ... 106

10.2 Az értekezés részét nem képező, kapcsolódó, egyéb publikációk 106
11. KÖSZÖNETNYILVÁNÍTÁS 108

RÖVIDÍTÉSEK JEGYZÉKE

Ach	acetilkolin
bsl	baseline, kiindulási érték
CCD	charge-coupled device, a kamera érzékelőjének típusa
CM	kollagén mátrix
CVD	conductiv vasodilatation, konduktív vazodilatáció
EDHF	endothelium-derived hyperpolarizing factor, endotél eredetű hiperpolarizáló faktor
EDNO	endothelium-derived nitric oxid, endotél eredetű nitrogén-monoxid
EDRF	endothelium-derived relaxing factor, endotél eredetű relaxáló faktor
eNOS	endotéliális nitrogén-monoxid-szintáz
FMBS	full mouth bleeding score, teljes szájra vonatkoztatott ínyvérzési index
FMD	flow mediated vasodilation, áramlás-indukált vazodilatáció
FMPS	full mouth plaque score, teljes szájra vonatkoztatott plakkérték
HIF-1	hypoxia-inducible factor 1, hipoxia-indukált faktor
IR	iszkémia-reperfúzió
KG	keratinizált gingiva, feszes íny
LDF	laser Doppler flowmetry, lézer Doppler véráramlásmérés
LSCI	laser speckle contrast imaging, lézer speckle kontraszt leképezés
LSPU	laser speckle perfusion unit, lézer speckle perfúziós egység
MAP	mean arterial pressure, artériás középnyomás
MARF	modified apically repositioned flap, módosított apikálisan elcsúsztatott mukózalebeny

NO	nitrogén-monoxid
NOS	nitrogén-monoxid-szintáz
PGI2	prosztaglandin I2
n.s.	no significance, nem szignifikáns
PORH	post occlusive reactive hyperemia, poszt-okklúziós reaktív hiperémia
PS	Periotron Scores, relatív térfogatérték egység
REML	restricted maximum likelihood
ROI	region of interest, mérési zóna
SE	standard error, standard hiba
SEM	standard error of mean, átlag standard hibája
TOI	time of interest, időintevallum
vs.	versus
VEGF	vascular endothelial growth factor, vaszkuláris endotéliális növekedési faktor
11 fog	jobb felső nagymetsző
12 fog	jobb felső kismetsző
13 fog	jobb felső szemfog

1. BEVEZETÉS

Az íny (gingiva) a fogmedernyúlványt fedő, a fogak nyaki részét szorosan övező, a rágófunkcióhoz sajátosan adaptálódott keratinizált nyálkahártya. Szerkezetileg, működésileg további két részre tagolódik, szabad ínyszélre (gingiva marginális) és feszes ínyre (gingiva propria), mely apikális irányban a mukogingiválís határvonal által különül el a laza nyálkahártyától. A marginális gingiva legmélyebb pontjain átfektetett horizontális vonaltól koronálisan az approximális fogközt kitöltő ínyt interdentális gingivának nevezzük. Szoros kontaktpont és ép körülmények között az interdentális gingiva egy vesztibuláris és egy orális ínypapillából, és a két papilla közötti homorú területből, a col areából áll.

1.1 Az íny érhálózatának morfológiája

Az alveoláris nyálkahártya fő erei a maxillán nagyjából párhuzamosan futnak a fogak hossztengelyével. A mukogingiválís határon túl, elérve a feszes íny területét elágazódnak és szétoszlanak az íny kötőszövetében és a csonthártya felszínén, kialakítva a lamina propria plexusát és a szupraperioszteális érhálózatot (1). Az íny szubepitéliális kapillárisai a lamina propria plexusának arterioláiból származnak (1, 2). Ismert, hogy a feszes íny eltérő forrásból eredő érhálózatai között rendkívül sűrűek az összeköttetések. A szupraperioszteális plexus anasztomizáló ágakat ad a lamina propria és a periosztеum plexusához (1). Kapcsolatok figyelhetők meg a fogágy erei és az íny plexusai között (3). A periosztеális és a parodontális plexus, - a csontvelő vérellátását elkerülve - közvetlenül kommunikál egymással a Volkmann csatornákon keresztül (1). Általánosan elfogadott, hogy a papilla - a fentieken kívül - az interdentális szeptum csúcsán kilépő erekből, és az alveoláris gerincet keresztező palatinális kollaterálisokból is kap vérellátást. A megfelelő vérellátás biztosítására tehát egy nagyon fejlett anasztomózis és natív kollaterális rendszer van az ínyben. Az alveoláris nyálkahártya érhálózatának morfológiáját mandibulán nem vizsgálta hasonló részletességű tanulmány. Feltételezhető azonban, hogy mikroszkópikusan éppúgy gazdag anasztomózis és natív kollaterális rendszerrel rendelkezik, mint a maxilla nyálkahártyája.

A gingiva ereinek lefutására és eloszlási mintázatára vonatkozó ismereteinket mindmáig döntően humán kadávereken (4, 5) és állatokon (3) végzett morfológiai vizsgálatok

szolgáltatják. Ennek megfelelően keveset tudunk a véráramlás irányáról a feszes íny régióiban, és arról, hogy a különböző kollaterálisok milyen mértékben járulnak hozzá az íny nyugalmi vérellátásának fenntartásához, illetve a vérellátás változásainak kompenzálásához. A fiziológiás és különféle patofiziológiás állapotokban bekövetkező keringésváltozások időbeli lefolyásának és térbeli mintázatának megismerése funkcionális módszereket igényel.

1.2 Az íny vérkeringés adaptációjának klinikai jelentősége

A gingiva a napi táplálékfogyasztás, a rágás, a fogmosás és az ezekből eredő sérülések következtében intenzív mechanikai és kémiai igénybevételnek van kitéve, melynek akut keringésváltozás és sejtpusztulás a következménye. Az íny funkcionális adaptációja részben a megfelelő lokális vazoreguláció, az intenzív vérellátás, és az azzal párosuló gyors regeneráció, a 4-6 napos sejt turnover (6) eredménye.

Fenti, a mindennapi életet kísérő behatásokból adódóan az íny véráramlása időben nagy eltéréseket mutat. Összefüggést találtak a cirkadián ritmus (7), a vérnyomás (8), a hőmérséklet (9, 10), a mechanikai nyomás (11), a fogmosás (12-14) és a gingiva véráramlása között.

Fogászati beavatkozások, például az érszűkítőt tartalmazó helyi érzéstelenítő beadása (15, 16), az approximális töméskészítés során használt ékek behelyezése, az ínybarázda tágítása lenyomatvétel előtt (17, 18), vagy fogszabályozó kezelés (19) már szélsőséges stimulust jelentenek az íny szöveti perfúziójának zavartalan fenntartásáért felelős szabályozó rendszereknek.

Empirikus ismereteink szerint a parodontális és orális sebészi gyakorlatban alkalmazott nyálkahártyalebenyek képzése során ejtett metszések helye, iránya és hossza befolyásolja a műtét utáni sebgyógyulást. Magyarázatként feltételezik, hogy különböző metszések eltérő mértékben változtatják meg a lebeny mikrocirkulációját. Minthogy a sebgyógyulás jelentős mértékben az aktuális vérellátástól függ, logikus következtetés, hogy a megfelelő metszés kiválasztásához lényeges az erek lefutásának és ellátási területük elhelyezkedésének, kiterjedésének ismerete. Hasonlóan érdekes a lebenyképzés során

részben gátolt vérkeringés kompenzálására a kollaterálisok besorozásának (angolul: collateral recruitment) feltérképezése.

Patológiás eltérések, mint például a szájüregben előforduló egyik leggyakoribb megbetegedés, az ínygyulladás tünetei (ödéma, vérbőség, ínyvérzés) szintén vaszkuláris elváltozásokhoz kötöttek (10, 13, 20). Míg az előbbi még reverzibilis folyamat (3, 21), parodontitiszben már az erek morfológiája is megváltozik (22-25). Vizsgálatok igazolták, hogy ezek a morfológiai eltérések megváltoztatják a szöveti perfúzió mértékét is (26, 27). Fenti összefüggés alapján feltételezhető, hogy az íny véráramlásának meghatározása segítségével e megbetegedések (akár már korai stádiumban) diagnosztizálhatók, prognosztizálhatók lennének.

A gingiva érrendszerének reakcióképességét továbbá, - a fogágybetegségen túl (28) - más szisztémás állapotok is befolyásolhatják, mint például a cukorbetegség (29), vagy a dohányzás (10, 16).

A gingiválís erek funkcionális képességének individuális felmérése - a páciens érrendszeri és szisztémás állapotát is tükrözve - segíthet például a műtéti beavatkozások során szükségszerű döntések személyre szabott meghozatalában.

1.3 Az íny vérellátását szabályozó lokális mechanizmusok

Az ínyben megfigyelhető érreakciókat szisztémás szabályozó mechanizmusok lokális tényezőkkel együtt alakítják ki. Az előbbiek rövid áttekintése előtt meg kell jegyezni, hogy a szisztémás vérkeringés (más mechanizmusok mellett) leginkább az arteriolák (rezisztenciaerek) átmérőjének változtatásával szabályozható. A feszes íny 10-100 μm átmérőjű arteriolákat tartalmaz (3), tehát ez a terület már a mikrocirkuláció része. Az arteriolák átmérőjének változásában szisztémás szabályozó szerepe van az arteriolákat beidegző idegeknek, és a keringésben lévő vazoaktív anyagoknak. A kapillárisokat kivéve mindegyik ér simaizmot is tartalmaz, és motoros beidegzést kap az autonóm idegrendszer szimpatikus rostjai felől. A szimpatikus noradrenerg érszűkítő hatás a simaizmokon lévő $\alpha 1$ és - egyes szövetekben - $\alpha 2$- adrenerg receptorokon (30) keresztül érvényesül. A szervezet nagy részén, így az ínyben is, az érkaliber változását a szimpatikus tónus szabályozza, és vazodilatációt legfőképpen a vazokonstriktor tónus

gátlásával lehet kiváltani. Egyes szövetek erei azonban paraszimpatikus vagy szimpatikus kolinerg beidegződésűek, és kapcsoltan endotél eredetű nitrogén-monoxid (EDNO) felszabadulást eredményeznek, mely vazodilatációt okoz (31). Ismert néhány bizonyíték arra vonatkozóan, hogy az acetilkolin (Ach) szerepet játszhat az íny ereinek tágításában is (32, 33).

A keringést lokálisan szabályozó mechanizmusok közé soroljuk az endotélium által lokálisan termelt anyagokat, a funkcionálisan aktív szövetekben helyben termelt vazodilatátor metabolitokat és az ún. autoregulációt. Dolgozatomban a „vazokonstrikció" és „vazodilatáció" kifejezések az arteriolák összehúzódására és tágulására vonatkoznak.

Fiziológiás tartományba eső perfúziós nyomásváltozások esetén, az autoreguláció - az érellenállás változtatásával - a véráramlást állandó szinten tudja tartani. Az autoreguláció lényegében független a központi idegrendszeri és humorális szabályozó mechanizmusoktól, bár kölcsönhatásba léphet velük, és felül is íródhat általuk. A hátterében álló lehetséges mechanizmusok között tartják számon a miogén, a metabolikus, a szöveti nyomás és a helyi idegi kontroll mechanizmust, valamint a mikrocirkuláció helyi szabályozásának további két mechanizmusát, az áramlás-indukált érfal válaszokat és a konduktív érfal válaszokat. Az autoreguláció elsődleges helyszíne a mikrocirkuláció (160 µm-nél kisebb erek), ezen belül is a kis arteriolák (<50 µm) a legreaktívabbak (34). Munkacsoportunk korábban bizonyította, hogy a nagyvérköri artériás nyomás változását nem követi automatikusan az íny véráramlásában bekövetkező változás (35), ezért joggal feltételezzük, hogy az autoreguláció a feszes ínyben is megvalósul.

1.3.1 Miogén autoreguláció

A legtöbb ér eredendő tulajdonsága, hogy konstrikcióval válaszol a transzmurális nyomás emelkedésére és dilatációval a nyomás csökkenésére. Ahogy a nyomás emelkedik ugyanis, az ér passzívan kitágul; nyújtásra azonban a simaizom kontrakcióval válaszol, így az érfal simaizomelemei összehúzódnak. Hasonlóan, a nyomás csökkenése előbb átmeneti passzív átmérőcsökkenést okoz, ezt követően eredményez dilatációt. Ez az ún. „miogén válasz" leginkább az arteriolákban mutatható ki. Nagyon valószínű, hogy a nyújtás következtében mechanoszenzitív kationcsatornák nyílnak meg a simaizomsejt

membránjában. A kifejlődő simaizom-depolarizáció növeli a mioplazma Ca^{2+}-szintjét, és ez felelős a fokozatos összehúzódásért (36). A miogén válasz időbeli lefolyása lényeges aspektus: a kezdeti passzív érfalválasz 30-90 másodpercig is eltarthat, összességében egynéhány percbe telik, mire az érkaliber az új átmérőn stabilizálódik (37). A miogén válasz elsődleges funkciója a kapilláris keringés növekvő nyomás elleni védelme, és szerepet játszik a funkcionális és a reaktív hiperémia kialakulásában is.

1.3.2 Metabolikus autoreguláció

A mikrovaszkuláris perfúzió helyi szabályozói közé sorolják többek között az O_2-t, a K^+-t, a H^+-t, a laktátot, az adenozint, a szervetlen foszfátot, a prosztanoidokat, az eikoszanoidokat és az ozmolaritást. Ha a véráramlás csökken, ezek a vazodilatátor anyagok felszaporodnak, az erek tágulnak; ugyanakkor a fokozott áramlás a vazodilatátor anyagok kimosódását eredményezi. Fontos meghatározó tényező, hogy a kezdeti stimulus nyomásváltozás, artériás / vénás elzáródás vagy megnövekedett anyagcsere-igény volt-e. A fiziológiai válasz ugyanis ennek megfelelően lesz áramlási autoreguláció, reaktív hiperémia vagy funkcionális hiperémia. Becslések szerint a metabolitok koncentrációjának bármilyen változása az áramlásos autoreguláció vagy a reaktív hiperémia során viszonylag csekély a funkcionális hiperémia során tapasztaltakhoz képest (38).

Az autoreguláció tanulmányozására leggyakrabban két különböző „provokációs tesztet” alkalmaznak: a reaktív hiperémiát és az aktív, más néven funkcionális hiperémiát. A reaktív hiprémia a véráram elzáródására, míg az aktív hiperémia a megnövekedett szöveti metabolikus aktivitásra adott véráramlási válasz.

1.3.3 Reaktív hiperémia

Ha egy érterület vérellátása rövid időre megszűnik, a vérellátás helyreállása után az érellenállás csökken, és a véráramlás egy időre jelentősen megnő. A reaktív hiperémia mértéke és időtartama egyaránt függ az elzáródás időtartamától; nagyjából arányos vele; különösen hosszabb elzáródást követően kifejezett (39, 40). Ezt a kapcsolatot több vizsgálatban dokumentálták, és az ún. „low-debt repayment „áramlási (vagy oxigén-) adósság-visszafizetés” fogalmához vezetett (39, 41), ahol a „visszafizetés” a

hiperémiagörbe alatti területet jelöli. Meg kell azonban jegyezni, hogy a reaktív hiperémia során megfigyelt vazodilatációt nem lehet kizárólag az anyagcsere-tényezőknek tulajdonítani, mivel izolált erekben is kiváltható, parenchimális szövet hiányában. Koller és Bagi írta le, hogy a gracilis izom izolált arterioláinak okklúziója a reaktív hiperémiában megfigyelthez hasonló változásokat vált ki az erek átmérőjében (42). Az ún. reaktív dilatáció nagyobb részéért, az elzáródás következtében leeső nyomás, érfal feszülés csökkenés és simaizom relaxáció, azaz a miogén válasz a felelős, de a válasz mintegy harmadát az EDNO közvetíti.

Az arteriolák (szemben a nagyobb, konduktív erekkel) egyedülálló tulajdonsága, hogy a nyomás és az áramlás / nyírófeszültség változásokra gyors és jelentős érátmérőváltozással válaszolnak (43, 44). Az átmérőváltozás viszont visszacsatolás útján megváltoztatja a rájuk ható erők nagyságát (43). Összességében tehát az elzáródás ideje alatti, és a feloldását követő hemodinamikai erők együttesen eredményezik a reaktív hiperémiát. Koller és Bagi egy új modellt dolgoztak ki (1. ábra), amely leírja az események sorrendjét, és a reaktív dilatáció kialakulásáért felelős mechanizmusokat (42). Bár az általuk javasolt séma nagyrészt izolált (cremaster és gracilis izom) arteriolákat vizsgáló saját tanulmányaikon alapszik, általában egybeesik több más in vivo reaktív hiperémia vizsgálat megállapításaival. Eszerint,

(1) az elzáródás alatt az endotéliális sejtek deformációja NO szintézist aktivál a leszorítás idejével arányos mértékben, hozzájárulva a reaktív hiperémia csúcsának kialakulásához az elzáródás feloldása után

(2) gyors, passzív érdilatáció alakul ki a megnövekedett nyomásra, és az okklúzió alatt felszaporodott NO miatt;

(3) a nyomásemelkedés ugyanakkor aktiválja a miogén összehúzó mechanizmusokat is, a simaizom mechanoszenzitív kationcsatornáinak stimulálásával. Ezeket a fázisokat

(4) egy áramlástól (nyírófeszültségtől) függő fázis követi, amelyet - legalábbis a patkány cremaster arteriolákban - az endotéliumból származó NO közvetít, és elsősorban a reaktív dilatáció időtartamát határozza meg. Ezt követően

(5) más anyagcsere-tényezők, például az O_2, adenozin, prosztanoidok és reaktív oxigén molekulák (ROS) játszanak egyre fontosabb szerepet az értágulat kialakításában és

fenntartásában. Annak ellenére, hogy a modell nem magyarázza a reaktív hiperémia teljes szakirodalmát, hasznos keretként szolgál a sokféle fajból származó különféle szöveteket és kísérleti preparátumokat alkalmazó tanulmányok eredményeinek értelmezésére és integrálására.

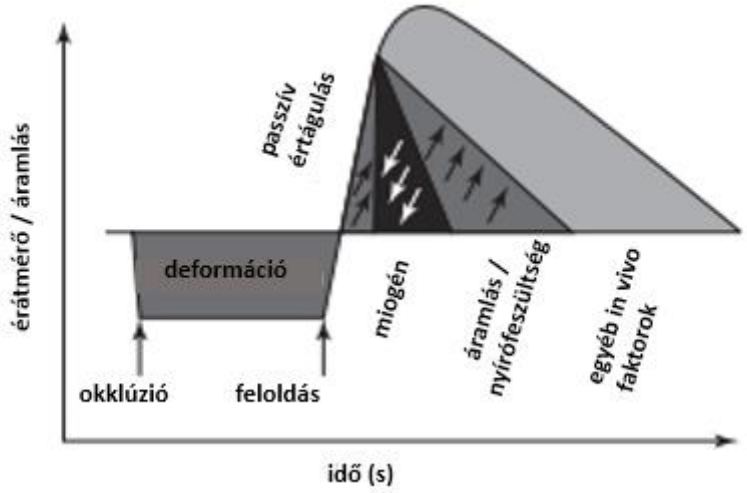

1. ábra Különböző tényezők lehetséges hozzájárulása a reaktív hiperémia egyes fázisainak kialakulásához (42)

1.3.4 Áramlás-indukált érválaszok (shear stress)

Értágító szerek infúziója vazodilatációt hoz létre az érrendszer felsőbb, azon szakaszában is, amely nincs kitéve az értágítónak (45). A jelenséget Koller és Kaley úgy magyarázta, hogy a véráramlás fokozódása miatt megnövekedett nyírófeszültséget (shear stress) az endotélsejtek érzékelik, és szolubilis mediátorokat, nitrogén-monoxidot (EDNO), prosztaglandinokat (PGI_2) és endotél függő hiperpolarizáló faktort (EDHF) felszabadítva vaszkuláris simaizomsejt relaxációt hoznak létre (46). Az áramlás-indukált érválaszok fontos szerepet töltenek be a mikrovaszkuláris perfúzió szabályozásában; többek között részt vesznek egy szövet véráramlásának maximalizálásában fokozott anyagcsereigény esetén, vagy a kollaterális áramlás fokozásában az ellátó artéria elzáródása alatt. Egy

tanulmányban (47) disznó és nyúl combjában disztálisan létrehozott artéria femoralis obstrukció és arteriovenózus anasztomózis a kollaterális erek átmérőjének és számának nagymértékű növekedését, ezáltal a kollaterális áramlás 2.3-szoros növekedését okozta 1 hét után. Megállapították, hogy az arteriogenezis elsődleges stimulusa a magas nyírófeszültség volt.

1.3.5 Konduktív érválaszok

Számos szövetben leírtak konduktív érreakciókat, ideértve a vázizom (48, 49), a pofazacskó (50), a vese (51, 52), az agy (53, 54) és a belek (55) érrendszerének artériáit. Konduktív választ figyeltek meg vazodilatátorokra, mint pl. Ach (56), adenozin (57) és bradykinin (58); vazokonstriktorokra, mint pl. norepinefrin (56); az érfal direkt elektromos stimulációjára (59, 60) és izomrost stimulációra is (61). Ugyanakkor nem minden vazoaktív anyag képes iniciálni konduktív választ; a NO donorok például csak helyi érrendszeri választ tudnak kiváltani (60). Segal és Dulig hipotézise szerint (56) hörcsög pofazacskójában az Ach-indukálta, arteriolafal mentén terjedő konduktív vazodilatációt az arteriolát alkotó sejtek közvetlen kommunikációja közvetíti. Exponenciális hanyatlása a távolsággal arra utalt, hogy a jelenség elektromos természetű. Az érfal falának sejtjei közötti elektromos kommunikáció természetére vonatkozó kezdeti gondolkodás azon a feltételezésen alapult, hogy az endotél sejtek és a vaszkuláris simaizomsejtek rés-kapcsolatok (gap junctions) által megvalósuló- elektromos szintíciumot alkotnak. Miután elindították - pl. az endotélsejtek K (+) csatornáinak lokális aktivációja révén - a hiperpolarizáció rés-kapcsolatokon keresztül terjed az endotélium mentén a környező simaizomsejtekbe, előidézve azok relaxációját. Ez az elektromos jelátvitellel megvalósuló intercelluláris szignál, azaz a konduktív vazodilatáció nélkülözhetetlen pl. az aktív hiperémia teljes kifejlődésében, ahol a mikrovaszkuláris perfúzió szabályozásában részt vevő érrendszeri szegmentek válaszát össze kell hangolni (48, 62)

1.3.6 A lokális véráramlás-szabályozó mechanizmusok kölcsönhatása

A 3.3 fejezet összegzéséül meg kell említeni, hogy egy szövet igény szerint megfelelő véráramlásának biztosításában, bár valamennyi fent említett helyi szabályozó

mechanizmusnak szerepe van, relatív jelentőségük azonban az érrendszer szakaszai mentén változó (63). Azt is szem előtt kell tartani, hogy ezek a helyi szabályozó mechanizmusok eltérőek időbeli lefolyásuk tekintetében, és eltérő hangsúllyal vesznek részt a különböző szövetek véráramlásának szabályozásában is, ráadásul, a gingiva keringésszabályozásáról nagyon keveset tudunk.

A legtöbb mikrovaszkuláris hálózatban léteznek a nyomásra, áramlásra, metabolitokra és idegi behatásokra adott szegmentális válaszok, melyek kölcsönhatása fontosnak tűnik a mikrovaszkuláris perfúzió összehangolt szabályozásában. Amint az korábban említésre került, a kis arteriolák szegmensének miogén vagy metabolikus stimulusok által kiváltott dilatációja megnöveli az áramlást ebben a szegmensben, és potenciálisan áramlás-indukált vazodilatációt vált ki a proximális, upstream érszegmensekben (64). A konduktív érreakciók a mikrocirkulációban azonban függetlenek az áramlás változásától. Kapilláris szinten upstream a felső, terminális arterioláris szakasz felé irányuló konduktív dilatáció kritikus fontosságú a kapilláris modulba történő „áramlás besorozásához" pl. a szomszédos vázizomrostok metabolikus aktivitásakor (65). Segal (66) szerint ez a mechanizmus teszi lehetővé a funkcionális vazodilatáció gyors fellépését, valamint „az áramlást az érhálózat azon területeire irányítja, ahonnan a vazodilatátor jel származik.

1.4 Átmeneti és tartós iszkémia hatásai az ínyben

Az iszkémia az artériás vér beáramlásának elzáródása miatt kialakult elégtelen vérellátás. Rövid idejű fennállása - különböző szövetek iszkémia-toleranciájának függvényében - kompenzálható, hosszabb idejű fennállásakor azonban a mikrocirkuláció nem képes biztosítani a sejtanyagcserét, és iszkémiás nekrózis alakul ki.

Konzerváló fogászati és protetikai jól ismert megfigyelés, hogy amennyiben szulkusztágításkor a retrakció térben és időben eltúlzott, irreverzibilis károsodáshoz pl. ínyrecesszióhoz vezethet. A gingiva átmeneti retrakcióját Fazekas és munkatársai (17) vizsgálták. Szulkusztágító fonal behelyezését követően véráramlás csökkenést, a fonal eltávolítását követően hiperémiát tapasztaltak valamennyi vizsgált, a fonal átitatásához használt vérzéscsillapító folyadék esetében; kivéve 0,1%-os adrenalin alkalmazásakor, amely után tartós véráramláscsökkenést figyeltek meg.

A kompresszió okozta átmeneti iszkémia keringésre gyakorolt hatását az ínyben többen vizsgálták. Baab és munkatársai (11) lézer Doppler szondával alkalmaztak 60 s-os kompressziót humán feszes íny különböző pontjain, és az alveoláris mukózán. A kompresszió felengedése után az adott mérési területen 20-30%-os véráramlás növekedést tapasztaltak a kompresszió helyétől függetlenül. Azonban, míg a három perces után követési időszak alatt a feszes íny véráramlása a nyugalmi érték felé közelített, az alveoláris mukóza hiperémiája némileg tovább emelkedett. Omori és munkatársai (67) kutyák ínyszövetének 30, 60 és 300 s-os összenyomása után, a kompresszó idejével arányos véráramlásnövekedést figyeltek meg. Azt is megfigyelték, hogy reaktív hiperémia során a NO jelentős mértékben hozzájárult az értáguláshoz. Hasonló következtetésekre jutott egy másik tanulmány a reaktív hiperémia farmakológiai, és az ínyszövetek hisztokémiai elemzése során (68). Kennedy mókusmajmok parodonciumában karbonizált mikro-gyöngyök injektálásával artériás érelzáródást hozott létre, melynek kiterjedését és időtartamát különböző időpontokban tintát perfundálva vizsgálta (69). Az elzáródást követő 3 órában az ínyt tápláló erek nem voltak átjárhatók. Tizenkét óra elteltével a palatinális gingiva erei, valamint az epitéliális tapadás és a krevikuláris epitélium környezetében lévő erek telődtek- valószínűleg az addig funkcionálisan inaktív kollaterálisok besorozása által. A maxilla bukkális gingivájának erei 24 óra elteltével nyíltak meg és dilatáltak. Új érrendszer csak később, 48 órával az elzáródás után az endotél proliferáció révén kezdett kialakulni. A folyamat a 15. napra fejeződött be. Kennedy tanulmányában az epitélium károsodásának súlyossága a hiperpláziától a nyílt fekélyig terjedt, és közvetlenül függött az iszkémiás periódustól. Mörmann vizsgálatában az ínyen lyukasztott seb mintegy hét napos iszkémiát és epitéliális nekrózist okozott az incíziótól koronálisan (70).

Az átmeneti és a tartós iszkémia hatásait figyelhetjük meg szájsebészeti beavatkozások során, melyek többsége, szükségszerűen lebenyes feltárásban történik. A beavatkozások során már az érszűkítőt tartalmazó érzéstelenítő beadása után (71, 72), majd a lebenyképzést követően jelentősen csökken a műtéti terület vérellátása (71, 73). Továbbá, az átvágott erek regenerációja a műtéti metszések mentén több hetet vesz igénybe (74). Tekintettel arra, hogy a mukogingiválís terület vérellátása a vesztitbulum, és részben disztál felől ered (1-3, 70, 75), a szöveti perfúziót és angiogenézist feltehetően befolyásolja a metszés hossza, elhelyezkedése, a lebeny szélessége, hosszúsága,

vastagsága, a varratok mérete, elhelyezése és csomózása (5, 71, 75-78). További lokális keringésváltozást eredményezhetnek a feszülésmentes sebzáráskor alkalmazandó lebenynyújtási eljárások (periosztеum átmetszés), valamint az esetleges szöveti feszülés is (75, 79), amit a behelyezett graftok, biaktív anyagok mérete, típusa is befolyásolhat (77, 80).

1.5 PORH tesztek, prekondícionálás

A poszt-okklúziós reaktív hiperémia (PORH) teszt mikrocirkulációs vizsgálatokban az autoreguláció tanulmányozására gyakran alkalmazott provokációs teszt. A mechanikus érelzárás és felengedés az in vivo fiziológiás körülmények között bekövetkező arteriolás nyomásváltozások legkifejezetteb és leggyorsabb oka, amely reaktív hiperémiát idéz elő. A reaktív hiperémia kialakulásáért felelős mechanizmusokról részletesen szó esett a 3.3.3 fejezetben.

Az iszkémiás károsodás a mikrocirkuláció és a sejtanyagcsere finoman szabályozott egyensúlyának megbomlása következtében kialakuló sejthalál, ami az adott szervet ellátó verőér elzáródásakor keletkezik. Egy szerv iszkémia-tűrése változik a szövetek természetével, illetőleg függ a kollaterális keringés meglététől vagy hiányától. Paradox módon, az elzáródás megszűnésekor a szerv további károsodásokat szenved, ez az ún. reperfúziós károsodás. Az iszkémiás-reperfúziós (IR) károsodás során egy sor szubcelluláris folyamat megy végbe, melyek végül a sejtek irreverzibilis károsodásához vezethetnek. Megelőzésére, az IR károsodás mértékének csökkentésére számos technika született. Egyik példája egy sebészi eljárás, az ún. iszkémiás prekondícionálás, ami egy szerv vagy lebeny kirekesztése előtt, egy vagy több ciklusban alkalmazott rövid, IR periódusokból áll.

1.6 Sebészi beavatkozást követő szájüregi sebgyógyulás

A parodontális- és szájsebészetben különféle metszéseket, lebenyeket, graftokat és sebzárási technikákat alkalmaznak, amelyek eltérő mértékű és időtartamú iszkémiát eredményeznek. Ugyanakkor tudjuk, hogy a mikrokeringés kulcsszerepet játszik a gyógyulási folyamatban, biztosítva a szükséges sejtes és molekuláris komponenseket a

sérült szövet integritásának helyreállításához. Így, mivel a műtét utáni sebgyógyulást jelentős mértékben befolyásolja a gingiva mikrovaszkulatúrájának megőrzése, illetve a terület revaszkularizációja (81-83), fenti procedúrák még jól megtervezett műtéti technikánál is a primer sebgyógyulás elmaradását, iszkémiás nekrózist és a műtéti terület megnyílását, fertőződését eredményezhetik. Érdemes külön tárgyalni a mukoperioszteális lebeny gyógyulását, a graft alkalmazásával kombinált lebenygyógyulást és az extrakciós seb lágyrész gyógyulását.

1.6.1 Mukoperioszteális lebeny gyógyulása

Teljes mukoperioszteális lebeny képzésekor a gingivo-perioszteális érrendszeri plexus és a parodontális plexus kapcsolata megszakad az alveoláris csont keringésével. A lebeny ugyanakkor megtartja kapcsolatát az alveoláris mukózával, bár, a vertikális segédmetszések alkalmazásának függvényében a vesztibulumból eredő vérellátás is sérülhet. Az erek folytonosságának megszakadása hirtelen obstrukciónak felel meg, mely nyomásesést okoz. A natív mikrovaszkuláris kollaterálisok által összekötött területek között így kialakult nyomáskülönbség áramlást indukál egy szomszédos arteriola ágból, az elzáródott ág felé. Ez az ún. kollaterális besorozás. Tartós elzáródás egyirányú áramlást tart fenn a kollaterálisokon keresztül, és napok-hetek múltán a kollaterális erek lumenének és falvastagságának növekedését okozza. Az iszkémia és shear stress-mediált folyamatok (47) által indukált jelenséget a szakirodalom *arteriogenézis*nek vagy kollaterális remodellingnek nevezi. Az iszkémiás lebeny keringésének helyreállítását segítik a kollaterális hálózattól proximálisan és disztálisan bekövetkező nyomás- és ellenállásváltozások, valamint az angiogenezis is.

Angiogenezis során kapillárisok alakulnak ki kapillárisokból, bimbózás vagy lehasadás (intuszszuszcepció) útján (84). Reparatív és kóros folyamatok, úgymint szöveti sérülés, iszkémia, gyulladás és tumornövekedés kísérője a posztnatális angiogenezis (85, 86). Ez a kapillárisok számának vagy hosszának növekedését jelenti, amelyet fiziológiásan a felnőttkorig tartó növekedés, adaptív hipertrófia vagy egyes anyagcsereváltozások idéznek elő (87).

Feltételezhető, hogy a félvastag lebeny preparálása során a lamina propria plexusának és a szupraperioszteális plexus ereinek átvágása súlyosabb vérkeringési zavart okoz.

1.6.2 Graft gyógyulása

Az autológ szabad lebeny abban különbözik a fenti lebenyektől, hogy a vérellátását biztosító valamennyi eret átmetszve szabadon mozgathatóvá válik. A recipiens ágyra helyezve exponálódhat közvetlenül a külvilággal, vagy fedheti félvastag lebeny. Felszabadítása után a graft erei összehúzódnak, kipréselve magukból a maradék vért. Átültetést követően vazodilatáció alakul ki, amely lehetővé teszi, hogy szérumszerű folyadék és sejtek léphessenek a graft kitágult kapillárisaiba. Az exponált autograft a beültetés utáni első 48 órában az alatta fekvő recipiens ágy exszudátumából szívja fel az oldott oxigént és a tápanyagokat, ez a folyamat az ún. plazmakeringés. Ezt követően, az ún. inoszkuláció (erek egyesülése) során (88) a donor régió proliferáló kapillárisai összekapcsolódnak a graft natív, szintén proliferáló kapillárisaival (89-91). A random anasztomózisok jelentős érrendszeri átalakulást eredményeznek a graftban. A recipiens ágyból benövő új erek (angiogenezis), és a de novo érképződés progenitor sejtekből a szabad lebeny revaszkularizációjának további forrásai (92, 93).

1.6.3 Extrakciós seb lágyrész gyógyulása

Az extrakciós seb teljes lágyrész gyógyulásához szükséges időt empirikusan 4-8 hét közé teszik. Ez a tág időintervallum nyilvánvalóan magába foglalja, a fogeltávolítás módjából, és a sebgyógyulás egyénileg eltérő ütemből származó eltéréseket. A fogeltávolítást követő lágyrész gyógyulást csak néhány tanulmány vizsgálta (94) (95). Humán vonatkozásban az extrakciós seb teljes re-epitelizációja a 24-35 nap között jön létre (96). Ugyanakkor nem ismert, hogy mikor alakul ki a szubmukózus kötőszöveti réteg a megfelelő érellátással, amely elengedhetetlen egy tervezett későbbi műtét során kialakított lebeny túléléséhez.

1.7 Szájüregi lebenyek vaszkularizációjának vizsgálata

A műtéti sebek revaszkularizációja és az angiogenezis a műtéti seb komplex reparatív folyamatának minden fázisában hozzájárul az oxigénnek, növekedési faktoroknak, valamint sejtes és molekuláris immunológiai elemeknek a regenerálódó szövetbe történő szállításában (97). A műtét helyének gyógyulása során a kapilláris sűrűség növekedése a mikrocirkulációs funkció növekedésével jár, és jól korrelál a véráramlással. A véráramlás

ugyanakkor szorosan korrelál az oxigén, (98) és tápanyag koncentrációval. Fenti összefüggések tükrében tehát a véráramlás és az angiogenezis monitorozása elfogadottan alkalmas módszerek a sebgyógyulás nyomon követésére. A mérési módszerek jelentős része azonban erősen invazív, ami korlátozza az emberi vizsgálatok végzését. Eddigi ismereteink nagy részét állatkísérletek folytán szereztük, a mérések száma - ami a sebgyógyulás után követésében rendkívül fontos lenne - azonban ezeknél is behatárolt. Bár kisállatokon a vizsgálatokat nagyobb esetszámmal lehet elvégezni, kis méretük miatt a mukogingiválís szövetek szokásos anatómiai felosztása (szabad ínyszél, keratinziált íny, papilla, alveoláris mukóza) nehezen értelmezhető, és komplex műtétek sem kivitelezhetők rajtuk. A nagy állatokon törtétnő vizsgálatok elemszáma, és a vizsgálati időpontok - magas költségük és etikai okok miatt - szintén korlátozottak. Ezen felül állat és ember szájüregi sebgyógyulásának körülményei, az eltérő táplálkozás, szájhigiénia és sebkontroll miatt nehezen vethetők össze.

1.7.1 Szájüregi véráramlás mérés

A véráramlásmérés célja az adott régióba szállított vérmennyiség meghatározása. A gingiva vérkeringésének vizsgálatára használt módszerek közül itt csupán a szájüregi vizsgálatokban alkalmazott leggyakoribb technikák kerülnek áttekintésre.

1.7.1.1 133 Xe klírensz vizsgálat

Lokális izotóp klírensz technikával a véráramlás változására a xenon izotóp indikátor kimosódás sebességének változásából lehet következtetni. Nagyon invazív módszer, ezért csak korlátozott esetszámot, és mérési gyakoriságot tesz lehetővé. Nem nyújt regionális információt sem (99, 100).

1.7.1.2 Fluoreszcens angiográfia

A módszer az erek számának direkt mérésére alkalmas, így a fluoreszkáló anyag eloszlása térbeli információkat is szolgáltat. A festéket intravénásan kell bejuttatni a szervezetbe, invazivitása erősen korlátozza a mérési időpontok mennyiségét. A méréseknek nincs abszolút értéke (70, 75, 101).

1.7.1.3 Lézer Doppler véráramlásmérés

A lézer Doppler-elven működő véráramlásmérés (LDF) során a lézersugár az áramló vörösvértesteken szóródik, és a sugárnyalábok frekvenciája a részecskék sebességétől függő mértékben megváltozik. A szóródó és visszaverődő sugarak frekvenciájának mérése alapján a mikrocirkuláció jellemezhető. A végeredmény az „átvilágított" szöveti egységben az elmozduló vörösvértestek számától/koncentrációjától és azok átlagsebességének szorzatától függ. Lebeny, illetve graft vizsgálatoknál nagy hátránya, hogy térbeli felbontást csak úgy lehet elérni, ha ismételt vizsgálatokat végzünk a szövet tetszőlegesen, előre kiválasztott pontjain.

1.7.1.4 Lézer speckle kontraszt képalkotás

A nagy felbontású és nagy kontrasztú optikai képalkotó eszköz, a lézer speckle kontraszt képalkotó (Laser Speckle Contrast Imager, LSCI) nem invazív módon, jól reprodukálhatóan képes nagy terület felett egyidejűleg, gyors rögzítési sebességgel mérni a kapilláris véráramlást (102). Mivel a dolgozatban szereplő vizsgálatok során LSCI technikát alkalmaztunk, ezért az eljárás itt kissé részletesebb bemutatásra kerül.

Az LSCI-t széles körben alkalmazzák érhálózatok teljes területének leképezésére különböző szövetekben, mint például a retinában (103, 104), a bőrben (102, 105) és az agyban (106, 107). Legígéretesebb klinikai alkalmazásai közé tartozik az égési sérülések súlyosságának, prognózisának értékelése (108, 109), sebészi lebenyek keringésének nyomon követése (110), és műtéti beavatkozások során különböző szövetek, pl. az agy, a máj véráramlásának valós idejű monitorozása. (111-113). A módszer szájüregi véráramlásmérésre való alkalmasságát munkacsoportunk az elsők között tanulmányozta (80, 114, 115).

Az LSCI mérési filozófiája, ha egy optikailag egyenetlen felültre koherens fény esik, az arról visszaszóródó fényt kamerával felfogva jellegzetes, szemcsés (sötét és fényes területek váltakozásából adódóan foltos) képet kapunk. Ezt a jelenséget szórási interferenciának nevezzük, a szakirodalomban az angol „speckle" néven találhatjuk. A kísérletsorozatokban általunk alkalmazott LSCI készülék (PeriCam PSI HR System, Perimed AB, Stockholm, Svédország) 785 nm hullámhosszúságú az emberi szem számára láthatatlan lézerfényt alkalmaz. A szétterített sugárnyaláb megvilágítja a mérési területet, melynek speckle mintázatát egy CCD (charge-coupled device, a kamera

érzékelőjének típusa) kamera rögzíti, digitalizálja és közvetíti a számítógépre. A CCD kamera aktív képalkotó területe 1386 x 1034 pixel, felbontása 20-60 µm / pixel között van, a mérési terület méretétől és a szoftver beállításától függően. A készülék másodpercenként 16 (kisebb képméret esetén akár 100) képet képes készíteni. A relatív véráramlást a beépített szoftver számítja ki a kontraszt elemzésével. A kontrasztanalízis 3x3 pixel méretű mérési egységekben történik. Ha a megvilágított tárgy statikus, akkor a speckle mintázat is statikus, a mérési egység képe kontrasztos (2. ábra) (116).



2. ábra A mezentérium mikrocirkulációjának megjelenítése lézer speckle kontraszt képalkotóval. Az (a) ábra fénymikroszkópos képe annak a régiónak, amelynek nyugalmi körülmények között alkotott speckle képét láthatjuk a (b) ábrán. Nagy sebességű véráramlás az erekben (1: véna, 2: artéria) összemossa a pixeleket, az erek homogénné válnak, és jól elkülönülnek környezetüktől. A környezetben, ahol nincs véráramlás a speckle mintázat statikus, amit a pixelek megjelenése mutat. Noradrenalin hatására (c) a

véráramlás leáll, és az erek helyén is megjelenik a statikus, pixeles kép. A noradrenalin hatásának múlásával a vérérekben megindul az áramlás, fokozatosan eltűnik a kontrasztosság, és az érstruktúrák kezdenek elkülönülni környezetüktől (d-f) (116).

Ha mozgás van a tárgyon belül (pl. vörösvértestek mozognak), a speckle mintázat intenzitása fluktuál, ami leképezés után elmosódottságot, homályosodást okoz, így a mérési egységek képe kevésbé kontrasztos. Minél gyorsabb a mozgás, annál inkább csökken a kontraszt. A mérési egységekben kapott fluxust a szoftver színkóddal látja el. A nagy kontrasztot hideg színnel párosítja, és minél kisebb a kontraszt, annál melegebb színt kap a mérési pixel. A színkódolt mérési egységekből áll össze a megjelenített teljes, kétdimenziós perfúziós kép. Bár az LSCI technika képes a mikrocirkuláció térbeli eloszlásának és heterogenitásának vizsgálatára, abszolút véráramlásértékeket (ml/perc/100g) ez a módszer sem nyújt.

1.7.2 Angiogenezis vizsgálata

Az angiogenezis vizsgálata az új kapillárisok számának, sűrűségének, és az erek átmérőjének mérését jelenti.

1.7.2.1 Szövettani vizsgálat

A mikroszkópos szövetvizsgálat lehetővé teszi a graft és a lebeny vaszkuláris morfológiájának alapos tanulmányozását. Az angiogenezisre vonatkozóan csak közvetett következtetések levonását teszi lehetővé, kvantítatív mérésre nem ad módot (legfeljebb szemikvantítatív), és a mintavételi időpontok korlátozottak (76, 89, 90, 117).

1.7.2.2 Ortogonális polarizációs spektrális képalkotás

Az ortogonális polarizációs spektrális képalkotó (OPSI) technika a gingiva mikroereinek direkt képét jeleníti meg és rögzíti, lehetővé téve a vörösvértestek sebességének, az erek átmérőjének és az érsűrűségnek későbbi kvantitatív mérését és elemzését (118, 119). A technika nem invazív, 0,5 mm-es penetráló mélységtartománya miatt azonban csak a felületes mikrocirkuláció vizsgálatára alkalmas, és a vizsgálófej kis felülete megnehezíti a reprodukálhatóságot.

1.7.2.3 Molekuláris vizsgálat

A fiziológiás sebgyógyulás proliferatív fázisának alapvető jellemzője az angiogenezis. A sebváladék számos angiogenetikus biomarkert tartalmaz, közülük leggyakrabban a vaszkuláris endotéliális növekedési faktor (VEGF) kerül kimutatásra (120-122). A faktor expresszióját a gyulladás stimulálja; felszabadulását a hipoxia - a hipoxia indukált faktor (HIF-1) aktiválásával - tovább fokozza (123, 124). A VEGF az endotél sejtek migrációját és proliferációját aktiválja, mely az erek bimbózásához vezet (125). Az endotélsejtek kapilláriscsövekbe szerveződve sűrűn behálózzák a sebet. Később, az ún. vaszkuláris érés és „visszanyesés" (a képződött új erek számának csökkentése) következtében ez a kezdeti érdenzitás jelentősen csökken. Nissen és munkatársai (122) azt találták, hogy a VEGF termelés és VEGF-mediált angiogén aktivitás emelkedett volt humán masztektómiát követő sebgyógyulás korai hipoxiás fázisában, majd az érújdonképződés befejeződése után szintje visszaesett. VEGF jelenléte orális sebváladékban szintén pozitív korrelációt mutatott a megnövekedett érújdonképződéssel (120, 126). Szpaderska megfigyelései szerint azonban a VEGF szint és az angiogenikus aktivitás is alacsonyabb a nyálkahártya sebekben, mint a bőrsebekben (124).

1.8 Szájüregi lebenyek vaszkularizációjának irodalmi áttekintése

1.8.1 Lebeny véráramlás vizsgálatok

A parodontális lebenyek revaszkularizációját vizsgáló kevés tanulmány azt mutatja, hogy a regeneráció jelentősen függ a műtét típusától. Egy kutyákon végzett fluoreszcens angiográfia vizsgálat (McLean, Smith et al. 1995) szerint a mukoperioszteális lebeny egyszerű felemelése hét napig tartó posztoperatív iszkémiát okozott, mielőtt a véráramlás visszatért az alapértékre. Retzepi és Tonetti humán vizsgálatukban LD véráramlásmérést alkalmazva már egy nappal a periodontális lebenyműtét után posztoperatív hiperémiás választ figyeltek meg (71, 127). Humán vizsgálatok (71, 80) azt mutatják, hogy a mukoperioszteális lebeny vérkeringése átlagosan a harmadik posztoperatív hét során tér vissza a kiindulási értékre. Alssum és munkatársai (121) humán mukoperioszteális lebenyképzést követő posztextrakciós regenerációs eljárásai (alveolus prezerváció vagy irányított csontregeneráció) után egy hónappal még hiperémia volt megfigyelhető a lebenyben.

1.8.2 Lebeny angiogenezis vizsgálatok

Kutyákon és majmokon végzett szövettani megfigyelések szerint a mukózalebenyben a szöveti revaszkularizáció két- három nappal a műtét után elkezdődik és kb. a 11. posztoperatív napon éri el maximumát (74, 128, 129). Nobuto és munkatársai a műtét utáni 5–7. napon már jelentős érújdonképződést figyeltek meg, mely a 14 napon mutatott maximumot a mukoperioszteális lebeny és az alveoláris csont határán kialakuló granulációs szövetben. A posztoperatív 21. napon már az új erek számának és átmérőjének csökkenését figyelték meg (130). Más tanulmányok szerint az érellátás a 7-11. nap között visszatért a normál szintre, ha nem volt számottevő interfész (pl. graft anyag) a csont és a repozícionált lebeny között [77, 119]. Hasonlóan, ha csontgraft és membrán választotta el a lebenyt a csonttól, a kapillarizáció a műtét után 14. napig növekedett, és utána már nem láttak szignifikáns változást, legalább is a 6 hetes megfigyelés során (118).

1.8.3 Graft véráramlás vizsgálatok

Demirkol és munkatársai (Demirkol, Demirkol et al. 2001) humán palatumból származó szabad ínylebeny véráramlását xenon-133 klírensz módszerrel vizsgálva iszkémiát találtak a posztoperatív első napon, majd hiperémiát a 10. és 20. napon, és a 40. napon észlelték a véráramlás visszatérését a kiindulási szintre. Ebben a vizsgálatban a recipiens terület 1-2 cm szélességű volt. Ezzel szemben Basa és munkatársai (99) sokkal szélesebben, a két ellenoldali második premoláris között végeztek feltárást vesztibulum plasztikához. A beültetett palatum graft vérkeringése a 3, 10. sőt, még a 28. napon is csökkent volt. A 42. napon mértek csak hiperémiát.

1.8.4 Graft angiogenezis vizsgálatok

1.8.4.1 Exponált graft esetén

Szabad ínygraft szövettani vizsgálata során több tanulmány is azt találta, hogy a revaszkularizáció első fázisa, az inoszkuláció (a graft és a recipiens erek összekapcsolódása) metszetet kellene megnézni a 3.-4. napon kezdődött meg, és az érsűrűség a 7. és 10. nap közötti időszakban érte el maximális értékét (89, 90). Ez korrelál fluoreszcens angiográfiát alkalmazó hasonló vizsgálatok erdményeivel, melyekben a

maximális perfúziós szint a 10. és 12. nap közötti időszakban volt megfigyelhető (101, 131).

1.8.4.2 Nem exponált graft esetén

Patkánybőr alá implantált különböző kollagén membránok vizsgálata során a transzmembrán angiogenezis - a vizsgált membrántól függően - 2-8 hét alatt alakult ki, és mintázata is eltérő volt (132). Kutyában parodontológiai műtét során alkalmazott bioabszorbeálódó membrán a 18. napra tette lehetővé a lebeny és a regenerálódott szövetek érrendszerének anasztomózisát (133). Más tanulmány is megerősítette, hogy a felszívódó membránok kevésbé zavarják meg a periosztеális mikrocirkulációt (134).

2. CÉLKITŰZÉSEK

Jelen értekezés célkitűzése a vérkeringés időbeli és térbeli tanulmányozása különböző klinikai vizsgálati körülmények között, elsősorban iszkémia kiváltását követően, non invazív laser speckle módszer segítségével. Műtéti metszéseknek megfelelően történő tranziens kompressziók, illetve műtétek során különböző metszések alkalmazásával a mukogingiválís komplex kollaterális hálózatának funkcióját és irányultságát kívántuk tanulmányozni. A vizsgálómódszer klinikai adaptálásával, és a kapott vérkeringésszabályozási megfigyelések felhasználásával adatokat kívántunk szolgáltatni a parodontális, valamint implantációs esztétikai sebészeti gyógyító beavatkozások prognosztikájához, illetve sikerességük objektív megítélhetőségéhez.

Az elvégzett klinikai vizsgálatsorozatok a következők megismerésére irányultak:

2.1 Vizsgálatsorozat I; Humán gingiva kollaterálisainak funkcionális karakterizálása laser speckle contrast imaging módszerrel

Ebben a vizsgálatban arra törekedtünk, hogy meghatározzuk a gingiva különböző területeinek nyugalmi keringését, majd tranziens kompressziót alkalmazva felfedjük a feszes íny véráramlásának domináns irányait.

Elsődleges célunk a rövid időtartamú okklúzió környező terület véráramlására vonatkozó hatásának vizsgálata volt, közvetve a funkcionálisan aktív kollaterális hálózat felmérése.

Másodlagos célunk volt annak megállapítása, hogy az érintett területen mennyi idő után áll helyre a vérkeringés.

2.2 Vizsgálatsorozat II; Xenogen kollagén mátrix véráramlásának kinetikája humán gingiván végzett vesztibuloplasztikát követően

Munkánk elsődleges célja az exponált periosztеumra applikált kollagén mátrix (CM) vaszkularizációs kinetikájának, és az angiogenezis irányainak meghatározása volt.

További célkitűzésünk szerint potenciális összefüggést kerestünk a műtéti seb iszkémiája, a VEGF expresszió, valamint a hipertrófiás hegszövet képződése között.

2.3 Vizsgálatsorozat III; Új módszer a korai implantátum behelyezés optimális időpontjának meghatározásához: esettanulmány

A vizsgálat célja annak megállapítása volt, hogy az LSCI módszer alkalmas-e klinikai körülmények között műtéti lebenyek egyedi gyógyulási periódusainak (iszkémia, hiperémia, rebound), illetve ennek segítéségével egy szükséges második műtét időpontjának meghatározására.

3. ANYAGOK ÉS MÓDSZEREK

3.1 A véráramlás LSCI módszerrel történő mérésének általános leírása

Az elvégzett klinikai vizsgálatsorozatokban közös, hogy a véráramlásmérést LSCI-vel végeztük. Ebben a fejezetben az LSCI metodika részletei kerülnek ismertetésre.

3.1.1 A vizsgált személyek kiválasztása

A vizsgálatokban csak egészséges, ép parodonciummal rendelkező 21 és 45 év közötti páciensek vettek részt a Semmelweis Egyetem Konzerváló Fogászati Klinikájának és Parodontológiai Klinikájának betegei közül. Beválasztási feltétel volt a jó együttműködési készség, a prospektív vizsgálatok valamennyi fázisában való következetes részvételre való elkötelezettség. Kizárási kritérium volt minden szisztémás betegség, gyógyszerek rendszeres szedése (fogamzásgátlók kivételével), illetve a dohányzás és a terhesség. A vizsgálatba történő beforgatás előtt valamennyi beteg professzionális profilaktikus kezelésben részesült és egyéni szájhigiénés tanácsokat kapott.

A vizsgálatok megkezdése előtt a páciensek teljeskörű tájékoztatásban részesültek a beavatkozásokról, azok lehetséges szövődményeiről és a véráramlásmérésről; valamennyien írásbeli beleegyezésüket adták a részvételhez. A vizsgálatsorozatok a Helsinki Deklarációval összhangban zajlottak le, etikai engedélyt az Állami Egészségügyi Ellátó Központ adott valamennyihez A nemzetközi nyilvántartásba a ClinicalTrials.gov-n keresztül kerültek regisztrálásra (ld. később).

3.1.2 Vérnyomásmérés

Szisztolés és diasztolés vérnyomásmérés történt a felkaron minden véráramlásmérést megelőzően és azt követően automata vérnyomásmérő (Omron M4, Omron Healthcare Inc., Kyoto, Japan) segítségével. Az artériás középnyomást (MAP) a szisztolés és diasztolés nyomásértékekből számoltuk az alábbi képlet segítségével: MAP = 1/3 (szisztolés nyomás – diasztolés nyomás) + diasztolés nyomás. Az eredményt Hgmm-ben fejeztük ki.

3.1.3 Véráramlásmérés

A véráramlást LSCI készülék használatával (785 nm PeriCam PSI HR System, Perimed AB, Stockholm, Svédország) mértük. A fókusztávolság 10 cm volt, a felbontást 60 µm / pixel értékre állítottuk.

Az LSCI-vel történő nyálkahártya véráramlásmérés részletes metodikáját, és a pontosságát befolyásoló faktorokat korábbiakban leírtuk (80, 115).

A mérést megelőző egy órában a páciensek nem fogyaszthattak ételt, italt, nem moshattak fogat és nem öblíthettek szájat sem. A nehéz fizikai munkavégzést is kerülniük kellett. Valamennyi vizsgálat csendes, állandó hőmérsékletű (26°C) szobában történt a reggeli órákban (7-9 óra között). A páciensek kényelmes fekvő pozícióba helyezkedtek egy fogorvosi székben, fejük rögzítésére vákuumpárnát használtunk. Tizenöt perc zavartalan nyugalmi idő után vérnyomásmérést végeztünk bal karjukon. A vérnyomást a véráramlás mérés végén is rögzítettük. A lágyrészeket fogászati tükörrel tartottuk el, vagy szájterpesz (Spandex®, Hager & Werken, Germany) és szilikon harapási sablon segítségével biztosítottuk a vizsgálandó terület láthatóságát és mozdulatlanságát. Az LSCI mérőfejet a vizsgált ínyfelszínnel párhuzamosan állítottuk be, úgy, hogy a kettő közötti távolság 10 cm legyen. A képalkotó helyes pozícionálását egy beépített, látható tartományban (650 nm) működő indikátor-lézer, és a készülék által folyamatosan mért munkatávolság követése könnyítette meg (3. ábra). A pácienseket megkértük, hogy a mérés ideje alatt maradjanak nyugodtak, mozdulatlanok. Mérési protokoll függvényében a készülékkel két másodperces ún. pillanatfelvételeket (snapshotokat) vagy 30 másodperces felvételeket készítettünk, máskor folyamatos véráramlásmérést végeztünk. A „pillanatfelvételt” 2 másodpercen belül készült 20 kép átlagából képeztük, hogy a véráram pulzáló változásait kiátlagoljuk.

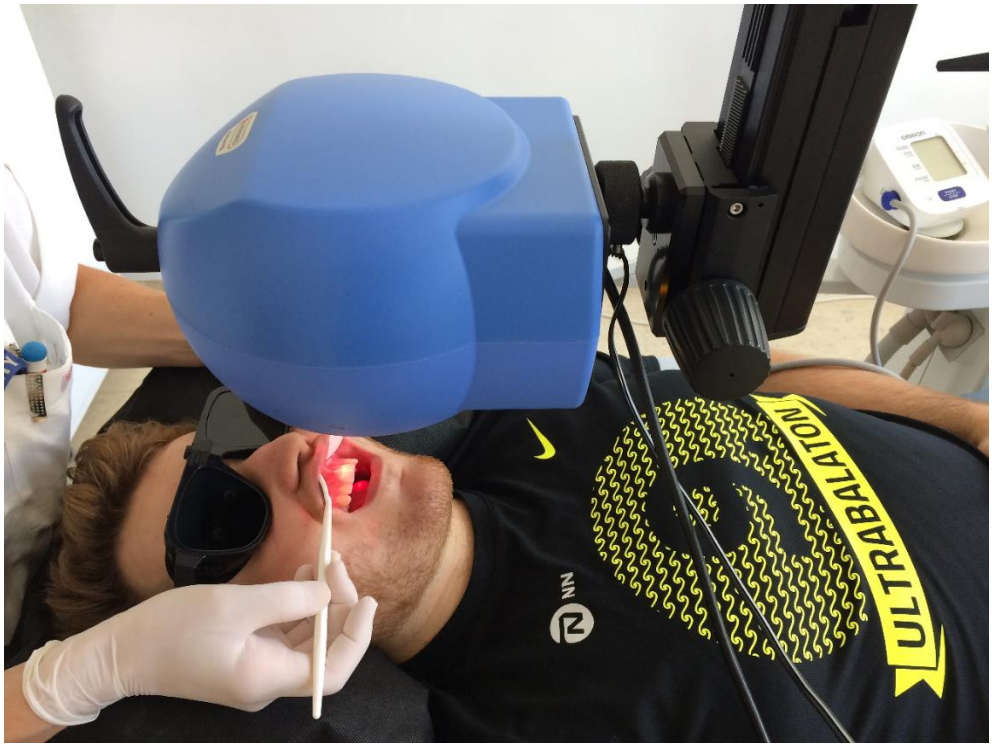

3. ábra A páciens és az LSCI eszköz vizsgálati felállítása véráramlásmérés során. A képalkotó helyes pozícionálását indikátor-lézer segíti.

3.1.4 Az adatok elemzése

A mérések kiértékelése szintén a PimSoft szoftver (Perimed AB, Stockholm, Svédország) segítségével történt. A 4. ábra egy - operált területen az íny váráramlásáról készült - reprezentatív felvétel ún. osztott nézetét (a képeket és a grafikont együtt) mutatja. A perfúziós (jobb felső) kép az íny véráramlásának színkódolt ábrázolása. A perfúzió szintjének graduális emelkedését a PimSoft sorrendben az alacsonytól indulva kék, zöld, sárga és piros színátmenetekkel jeleníti meg. Az ún. intenzitásképet (a jobb alsó) a visszaverődött lézerfény hozza létre. Ez pontosan megfelel a perfúziós képnek, ezért jól használható a perfúziós kép részleteinek azonosítására. Az intenzitásképeken a program vonalzóinak segítségével specifikus mérési zónák, ún. ROI-k (region of interest) kerültek meghatározásra. Egy zónán belül valamennyi pixel perfúziós értékét átlagolva kaptuk az adott zóna, azaz ROI véráramlásának értékét arbitaris paraméterben, ún. lézer speckle perfúziós egységben (Laser Speckle Perfusion Unit, LSPU) kifejezve. Folyamatos felvétel esetén szükség volt specifikus időintervallumok ún. TOI-k (time of interest)

definiálására a mérést rögzítő grafikonon (4. ábra). A TOI lehetővé tette adott ROI-ban a meghatározott idő alatt mért perfúzió átlagértékének kiszámítását.

Az adatokat további feldolgozásra Excell táblázatokba exportáltuk. A véráramlási görbéket statisztikai elemzéshez használt megfelelő szoftver segítségével készítettük.

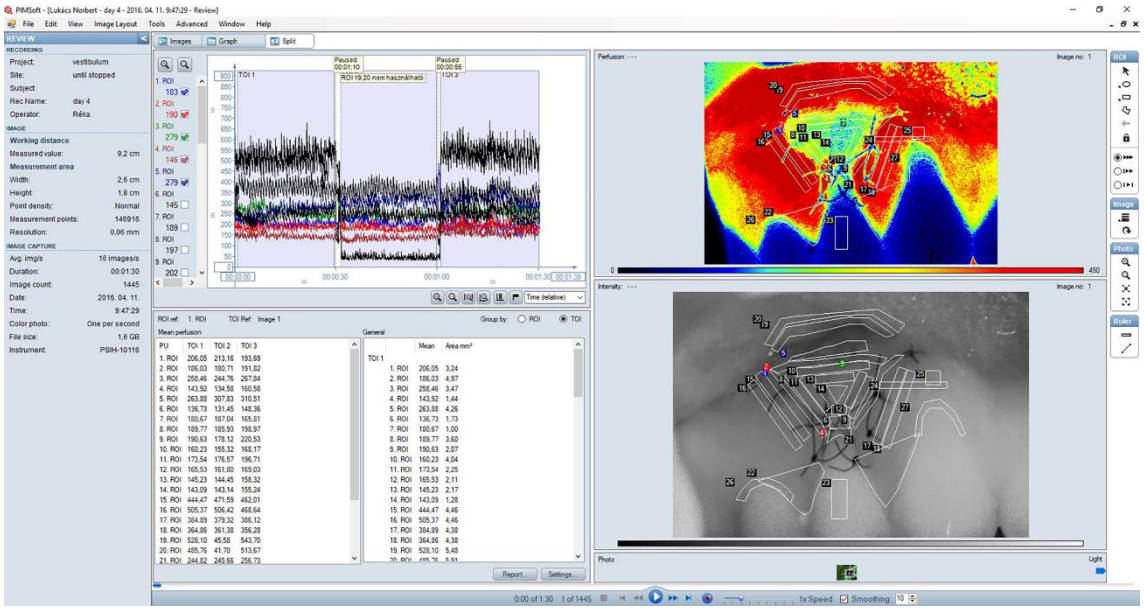

4. ábra Operált terület ínyének váráramlásáról készült reprezentatív felvétel ún. osztott nézete (a képek és a grafikon nézet kombinációja). A perfúziós (jobb felső) kép az íny véráramlásának színkódolt ábrázolása. A magas perfúzióval rendelkező területek piros, az alacsony perfúzióval rendelkező területek kék árnyalatokban ábrázolódnak. A perfúziós képek színtartománya 0–450 LSPU-nak felel meg. Az ún. intenzitásképet (a jobb alsó) a visszaverődött lézerfény hozza létre. Ez pontosan megfelel a perfúziós képnek, ezért jól használható a perfúziós kép részleteinek azonosítására. A ROI-k mindig az intenzitásképen kerülnek meghatározásra. A grafikon (a bal felső sarokban) a valós idejű véráramlást mutatja összesítve, illetve az egyes mérési zónákra vonatkozóan. A grafikonon három egymást követő mérés látható. Minden 30 másodperces felvétel egy TOI-nak felel meg. Osztott nézetben megjelenik még egy átlagérték táblázat (bal alsó panel), amely a kijelölt ROI-k és TOI-k átlagos perfúziós értékeit mutatja.

3.2 A vizsgálatsorozatok részletes metodikája

3.2.1 Vizsgálatsorozat I; Humán gingiva kollaterálisainak funkcionális karakterizálása laser speckle contrast imaging módszerrel

A vizsgálat etikai engedélyének száma: 092642/2015/OTIG

ClinicalTrials.gov nyilvántartási azonosítója: NCT02552498

3.2.1.1 A vizsgált személyek kiválasztása

A vizsgálatban 21 önkéntes, 8 férfi és 13 (26-30 év közötti) nő vett részt. A vizsgált személyek jó szájhigiénével rendelkeztek, front fogaik épek voltak, ínyük gyulladásmentes. További feltételként szerepelt, hogy a jobb felső kismetsző (12 fog) melletti feszes íny szélessége minimum 6 mm legyen.

3.2.1.2 Vizsgálati protokoll

Mérés során a páciensek fejét vákuumpárnában rögzítettük, szájterpesz (Spandex®, Hager & Werken, Germany) és szilikon harapási sablon segítségével biztosítottuk a vizsgálandó terület láthatóságát és mozdulatlanságát. Az LSCI mérőfejet úgy állítottuk be, hogy a vizsgált régió középpontja 12 fog meziális papillája legyen. A véráramlásmérés folyamatosan, 25 percen át történt.

Egy perces nyugalmi véráramlásmérést (baseline, bsl) követően nyomást alkalmaztunk a feszes ínyre egy speciálisan erre a célra kialakított szögben tört kéziműszer segítségével (5. ábra). Valamennyi beavatkozást ugyanaz a vizsgáló végezte. A vizsgáló a műszer fejével a feszes ínyt 10 (10x1) mm^2 nagyságú területen az alatta fekvő állcsonthoz szorította. Az alkalmazott nyomás 5 másodpercig tartott és 100 gramm volt, melynek állandóságát egy, a műszer fejét a nyelével összekötő kalibrált rugó biztosított. Előzetes vizsgálataink szerint ez volt az a legkisebb erő, melynek alkalmazása nyilvánvaló véráramláscsökkenést idézett elő anélkül, hogy a vizsgált személynek kellemetlenséget vagy ártalmat okozott volna. Öt másodperc elteltével a nyomást megszüntettük, és a véráramlást további 20 percen keresztül folyamatosan monitoroztuk.

5. **ábra A kompresszió kifejtésére kialakított szögben tört kéziműszer.** A nyomás állandóságát kalibrált rugó biztosítja, a műszer fejének felülete 10 (10x1) mm^2.

3.2.1.3 Vizsgálati modell

A nyomást alkalmazó műszer helyzetétől függően a vizsgálati protokoll három részvizsgálatot tartalmazott: a horizontális, a vertikális és a papilla alapra kifejtett nyomás hatásának vizsgálatát. A leszorítások pontos helyzete:

1) horizontális: a felső állcsont bukkálisan elhelyezkedő feszes ínyén, 12 fog hossztengelyére merőlegesen, az ínyszéltől 2 mm-re (6A ábra)

2) vertikális: a felső állcsont bukkálisan elhelyezkedő feszes ínyén, 12 fog hossztengelyével párhuzamosan a fog disztális harmadában, koronálisan a szabad ínyszélig terjedően (6B ábra)

3) papilla alap: a felső állcsont bukkálisan elhelyezkedő feszes ínyén, 12 fog meziális papillájának alapján horizontálisan (6C ábra)

A részvizsgálatokat különböző napokon végeztük, sorrendjük meghatározása véletlenszerűen történt. Valamennyi résztvevőnél elvégeztük mindhárom részvizsgálatot.

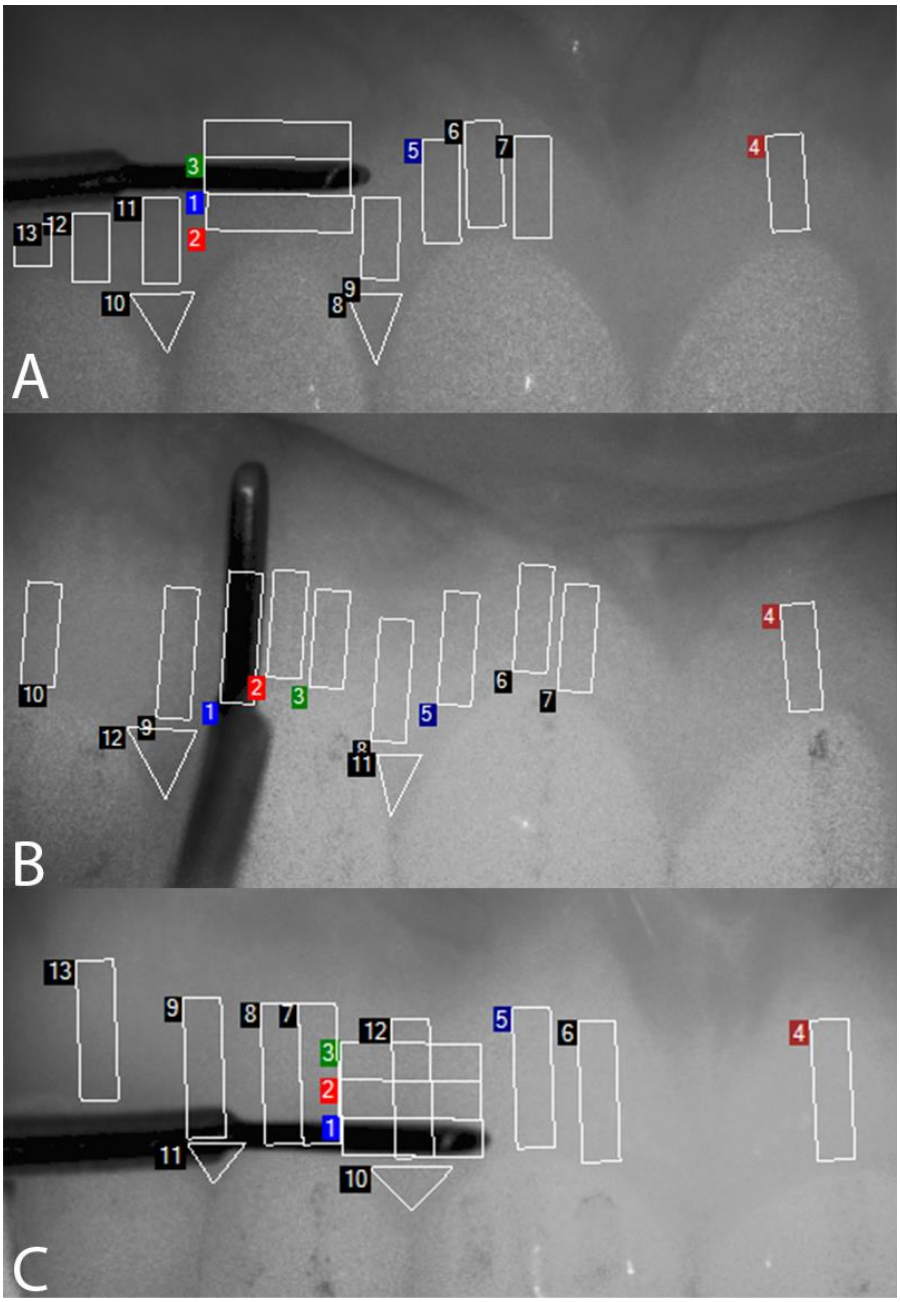

6. ábra A kéziműszer helyzete és a ROI-k (1-13) anatómiai lokalizációja horizontális (A) vertikális (B) és papilla alap (C) kompresszió során.

3.2.1.4 Az adatok elemzésének módszere

A ROI-k meghatározása a részvizsgálatokban az 6A, 6B és 6C ábrákon látható módon történt. A kijelölt a ROI-k különböző anatómiai régiók reprezentatív al-mintái, melyeket mindig ugyanaz a vizsgáló személy határozott meg. ROI1-3 iránya minden részvizsgálatban az alkalmazott leszorításnak megfelelő volt. Méretüket tekintve a ROI-k összehasonlíthatóak voltak a vizsgálatban résztvevők között. A vizsgálati protokollnak megfelelően, az alábbi TOI-kat jelöltük ki:

TOI1: a kiindulási (nyugalmi) időszak

TOI2: a leszorítás ideje

TOI3: a reperfúzió hiperémiás csúcsa, a leszorítás felengedését követő egy percen belül TOI4: 5 perccel,

TOI5: 10 perccel,

TOI6: 15 perccel és

TOI7: 20 perccel a leszorítás felengedését követően.

Mindegyik TOI időtartama 30 másodperc volt, kivéve a TOI2-t, amely -a leszorítás idejének megfelelően- 5 másodpercig tartott. Az egy TOI-n belüli perfúziós értékeket minden egyes ROI esetében átlagoltuk.

3.2.1.5 Statisztikai analízis

Az adatok a szövegben és az ábrákon átlag ± standard hiba (SE) formában tüntettük fel. A tranziens okklúzió hatását a véráramlásra, a nemek szerepét és az egyes régiókban (ROI) bekövetkező változásokat linear mixed model módszerrel vizsgáltuk, REML (restricted maximum likelihood) becsléssel. A páros összehasonlításhoz a Least Significant Difference post-hoc tesztet alkalmaztuk. A többszörös összehasonlításnál megemelkedik az I. típusú hiba valószínűsége (false pozitív), ezért Benjamini-Hockberg módszer segítségével korrigáltuk a szignifkánsnak elfogadott p értékhatárt. Az adatok kiértékelésére a SAS 9.4 statisztikai programot használtuk (SAS Institute Inc., Cary, USA).

3.2.2 **Vizsgálatsorozat II**; Xenogen kollagén mátrix véráramlásának kinetikája humán gingiván végzett **vesztibuloplasztikát követően**

A vizsgálat etikai engedélyének száma: 034310/2014/OTIG

ClinicalTrials.gov nyilvántartási azonosítója: NCT02975024

3.2.2.1 A vizsgálatban résztvevők

A vizsgálatban öt beteg, 2 férfi és 3 nő vett részt. Valamennyien teljesítették az alábbi kritériumokat: a keratinizált gingiva (KG) szélességének elégtelensége (<2 mm) legalább két fog mellett bukkálisan a mandibula anterior régiójában; a teljes szájra vonatkoztatott plakkérték (FMPS) <20%; a teljes szájra vonatkoztatott ínyvérzési index (FMBS) <20%.

3.2.2.2 Vizsgálati terv

Jelen klinikai vizsgálat prospektív megfigyeléses vizsgálat volt. A páciensek - ínyrecesszió fedését célzó műtétet megelőző beavatkozásként - a feszes íny szélesítésére irányuló parodontológiai plasztikai műtéten estek át, apikálisan elcsúsztatott mukózalebeny technika és CM (Mucograft®, Geistlich Pharma AG, Wolhusen, Svájc) alkalmazásával.

3.2.2.3 Sebészi eljárás

Valamennyi műtétet ugyanaz a tapasztalt parodontológus végezte. Megfelelő helyi érzéstelenítés után (Ultracain DS forte, Sanofi Aventis, Párizs, Franciaország) a mukogingiválís junkció vonalában horizontális ínymetszést, majd két divergáló vertikális metszést ejtettünk #15C pengével. Ezután éles preparálással félvastag lebenyt képeztünk mélyen a vesztibulumba preparálva, ezáltal leválasztva a frenulum- és izomrosttapadásokat az alatta lévő periosztеumtól. A félvastag lebenyt apikálisan elcsúsztatott pozícióban a periosztеumhoz rögzítettük 6-0 felszívódó monofil varróanyaggal (Monolac; VITREX Medical, Herlev, Dánia) végzett T-matracöltésekkel. Az eljárás eredményeként a xenograft befogadására alkalmas, recipiens periosztеumágy keletkezett. Ezt követően a sebágynak megfelelő alakú és méretű kollagén membránt rögzítettünk a recipiens területre 6-0 nem felszívódó monofil fonallal végzett egyszerű csomós öltésekkel, végül a graftot keresztöltésekkel rögzítettük 5-0 nem felszívódó

poliamid varrófonal (Dafilon®, B Braun) segítségével. Műtét után a pácienseknek antibiotikum (Amoxicillin, 1000 mg, naponta kétszer, 7 napon át) szedését és klórhexidin tartalmú szájöblítő (Corsodyl 0.2%, GSK) 2 héten át tartó napi kétszeri alkalmazását írtuk elő. Felhívtuk figyelmüket, hogy kerüljék az alsó ajak vongálását és a fogmosást a műtéti területen, amíg a varratok 14 nappal a műtét után eltávolításra nem kerülnek.

3.2.2.4 Klinikai paraméterek

A feszes íny (KG) szélességét a szabad ínyszéltől a mukogingivális határvonalig mértük, közvetlenül a műtéti beavatkozás előtt, valamint 1 és 6 hónappal azt követően. A feszes íny vastagságának meghatározása Sonoscape A6V (Providian Medical Equipment, Cleveland, USA) ultrahangos készülék segítségével történt közvetlenül a műtét előtt, majd 1, 3 és 6 hónappal a műtét után. Az ultrahangos méréseket minden alkalommal ötször ismételtük. A hegképződés jelenlétét / hiányát valamennyi ROI-ban a hatodik hónapban készített intraorális fényképek alapján értékeltük.

3.2.2.5 Mért vérkeringési paraméterek

Véráramlás- és vérnyomásmérést végeztünk a műtét előtt (kiindulási állapotban), és a műtét után a következő napokon: 1, 2, 3, 4, 5, 7, 9, 11, 14, 21, 28, majd, a gyógyulás első 6 hónapjában havonta, végül a 12 hónapos kontroll vizsgálat során.

A mandibula front régiójában mértük a bukkális íny véráramlását. A mérési terület az egész műtéti területet lefedte. Munkacsoportunk korábbi tanulmányai (80, 115) alapján az íny LSCI méréseinek napközbeni reprodukálhatósága jelentősen javítható az egy munkameneten belüli ismétlésekkel. Ennek megfelelően minden alkalommal három mérést végeztünk. A készüléket 30 másodperces felvételek készítésére állítottuk be.

3.2.2.6 A véráramlási adatok elemzése

Több ROI került meghatározásra az augmentált nyálkahártya, azaz a graft területén, a beavatkozás által érintett környező nyálkahártyán („peri”) és a papillák területén.

Amint az 7. ábrán látható, a graft és a „peri” régiókat további zónákra osztottuk attól függően, hogy milyen távolságra vannak a beültetett graft középpontjától, melyet F zónának neveztünk el. A és B zóna a „peri” régióban került definiálásra; C, D, E és F

zóna a graftban. Valamennyi zónát meghatároztuk a graft mind a négy oldalán: jobb és bal oldalon, koronálisan és apikálisan.

Egy zónán belül valamennyi pixel perfúziós értékét átlagolva kaptuk az adott zóna, azaz ROI véráramlásának értékét LSPU egységben kifejezve. A jobb és bal oldal azonos zónáinak véráramlás adatait összesítettük.

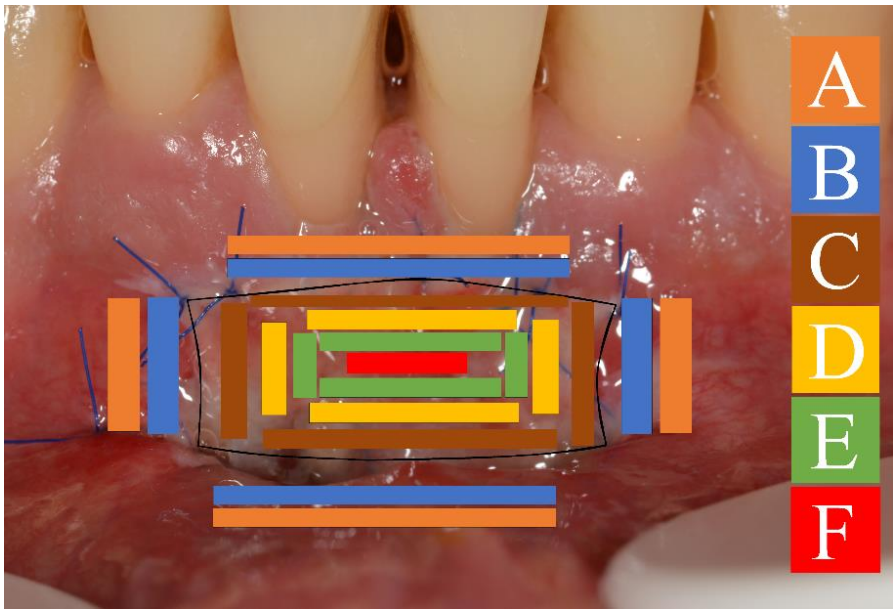

7. **ábra Mérési zónák.** A graftot és a környező nyálkahártyát zónákra osztottuk, a beültetett graft középpontjától (F zóna) való távolságuktól függően.

3.2.2.7 A sebváladék mennyiségi meghatározása

A sebváladék relatív térfogatát Periotron 8000 (OraFlow Inc., NY, USA) készülék segítségével határoztuk meg a műtétet követő első két hétben, a véráramlásmérések időpontjának megfelelően, mindig azt követően. A sebváladékot a graft és a környező nyálkahártya egyesítésének határvonalában gyűjtöttük a graft koronális, két laterális és apikális oldalán. A mintavétel helyének nyálmentességét enyhe levegő-ráfúvással biztosítottuk, majd metilcellulóz csíkokat (Periopaper, OraFlow Inc., NY, USA) helyeztünk be óvatosan a sebszélekbe és tartottuk ott 10 másodpercig. A jobb és bal oldali sebszélekből nyert mintákat összesítettük. A relatív térfogatértékeket ún. Periotron Scores (PS) egységben fejeztük ki.

3.2.2.8 VEGF meghatározás

A VEGF meghatározás a műtét utáni a 2. és 4. napon gyűjtött sebváladékból történt. A sebváladékot a graft koronális, két laterális és apikális határán, a fentiekben részletezett módon gyűjtöttük, a mintavétel ideje azonban 60 s volt. A jobb és bal oldali sebszélekből nyert mintákat összesítettük. A metilcellulóz csíkokat PBS tartalmú Eppendorf csőbe helyeztük és jégen tartottuk. Később az Eppendorf csöveket 2 percen át vortexeltük majd centrifugáltuk, a minta metilcellulóz csíkról való leválasztása és a sejtek eltávolítása céljából. A minták felülúszóit az analízisig -80 ° C-on tároltuk.

A biomarker elemzés előtt a mintákat kiolvasztottuk. A VEGF expresszióját szendvics ELISA módszerrel (Human VEGF Quantikine ELISA Kit, R&D Systems, USA) számszerűsítettük. A minták felülúszóinak gyűjtését a gyártó utasításainak megfelelően végeztük. A VEGF-tartalmat a kapott standard görbék alapján számítottuk és a hígítási tényezővel korrigáltuk. Fentiek alapján a VEGF minimálisan kimutatható dózisa 5,0 pg/ml vagy az alatti volt.

3.2.2.9 Statisztikai kiértékelés

Az adatokat a szövegben és az ábrákon átlag ± standard hiba (SE) formában adtuk meg. A könnyebb áttekinthetőség kedvéért a véráramlási grafikonokon csak az átlag látható, a megfelelő SE értékek csak a kiegészítő táblázatban vannak feltüntetve. A véráramlást befolyásoló tényezők, a sebváladék, a keratinizált gingiva szélessége és vastagsága linear mixed-model módszer segítségével kerültek elemzésre restricted maximum likelihood becsléssel. A véráramlási értékeket log transzformáltuk a heteroscedaszticitás miatt (115). A páros összehasonlításhoz a Least Significant Difference post-hoc tesztet alkalmaztuk. A többszörös összehasonlításoknál Bonferroni korrekciót alkalmaztunk a szignifikancia szintek (p értékek) meghatározására.

A sebváladékban meghatározott VEGF expressziót a mennyiség alapján négy osztályba soroltuk: 3 pontot ért a magas (10-100 ng / ml), 2 pontot a közepes (1-10 ng / ml) és 1 pontot az alacsony expressziós ráta (0-1 ng / ml), míg a mintában nem detektálható VEGF expressziós arány 0 pontot ért. A VEGF expressziójának különbségeit a régiók között a nem-parametrikus Friedman-féle kétváltozós rang analízis alkalmazásával, majd post-hoc páros összehasonlítással vizsgáltuk.

A hegszövet mennyiségének maghatározása a heges ROI-k arányának kiszámításával történt a graft valamennyi zónájának figyelembe vételével. A koronális, laterális és apikális oldalak közötti szignifikáns különbségeket chi-négyzet statisztikák segítségével értékeltük.

A statisztikai kiértékelést az SPSS 24 statisztikai program (IBM SPSS Statistics for Windows, 24.0 verzió. Armonk, NY: IBM Corp) alkalmazásával végeztük.

3.2.3 **Vizsgálatsorozat III**; Új módszer a korai implantátum behelyezés optimális időpontjának **meghatározásához: esettanulmány**

A vizsgálat etikai engedélyének száma: 034310/2014/OTIG

3.2.3.1 Anamnézis, diagnózis, kezelési terv

Klinikánkat 28 éves férfi beteg kereste fel azzal a kéréssel, hogy letört koronájú bal felső ötös fogát helyreállíttassa. A fogászati anamnézis és a szájvizsgálat során kiderült, hogy a korábban gyökérkezelt fog ellátására készült tömés nem nyújtott védelmet a fraktúra ellen, ennek következménye volt a palatinális csücsök törése (8A ábra).

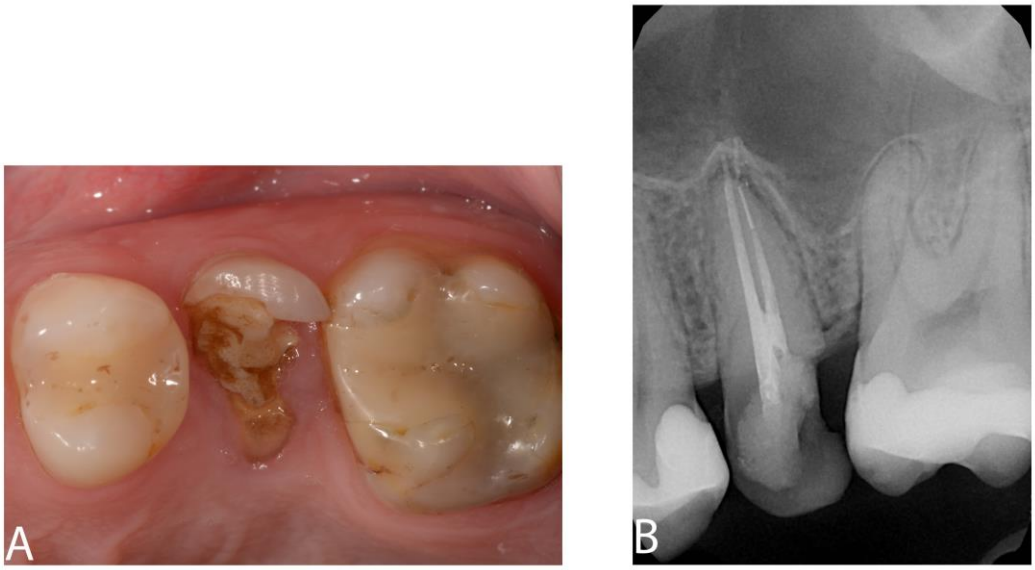

8. ábra Kiindulási fénykép (A) és intraorális röntgenfelvétel (B) a bal felső ötös fogról a kezelést megelőzően

Az intraorális röntgenfelvételen (8B ábra) a csatornába apikálisan betört műszer, a gyökércsatornák túltömése és periapikális felritkulás volt látható. Szintén megfigyelhető volt, hogy az ép fogszövet disztálisan a marginális csont szintjében helyezkedik el. Fentiek alapján a fog eltávolítását és implantációs fogpótlást ajánlottunk, mely kezelési tervet a beteg elfogadott.

3.2.3.2 Fogeltávolítás

A koronai foganyag nagymértékű hiánya miatt a fogeltávolítást feltárásban végeztük. Helyi érzéstelenítést (2x 2ml Lidocain-adrenalin 20 mg/ 0,01 mg/ml injekció) követően intraszulkuláris metszések és a papillák átvágása során teljes mukoperioszteális lebenyt képeztünk (9A ábra).

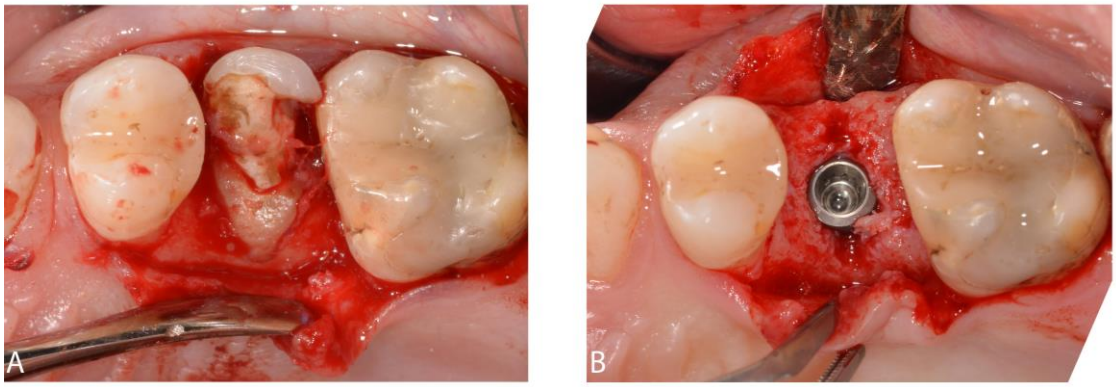

9. ábra Mukoperioszteális lebenyképzés a fogeltávolítás alkalmával (A), és 2 hónappal később az implantáció során (B)

A fogeltávolítást kíméletesen, fogóval végeztük, csontsérülés nem volt. A lebenyek egyesítésére approximálisan egy-egy vertikális matracöltést alkalmaztunk (5/0 Dafylon, B. Braun, Hessen, Németország), de nem sikerült teljes zárást elérni. Műtét után (63) egy korábban beállított protokoll szerint - a betegnek klórhexidin tartalmú szájöblítő (Corsodyl 0.2%) napi kétszeri alkalmazását írtuk elő. Varratszedésre egy hét után került sor.

3.2.3.3 Implantáció

Esetünkben az apex felett már közvetlen a szinusz kortikálisa volt megfigyelhető, ezért az implantátum primer stabilitásához megfelelő apikális oszteotómiás furatot nem lehetett volna elkészíteni (8B ábra). Emiatt az implantátum behelyezésére két hónappal később, (korai implantátum beültetés, 2-es típus) (135, 136) az extrakciós sebet záró lágyszövet kialakulása, és az alveolus részleges csontos telődése után került sor (10A ábra).

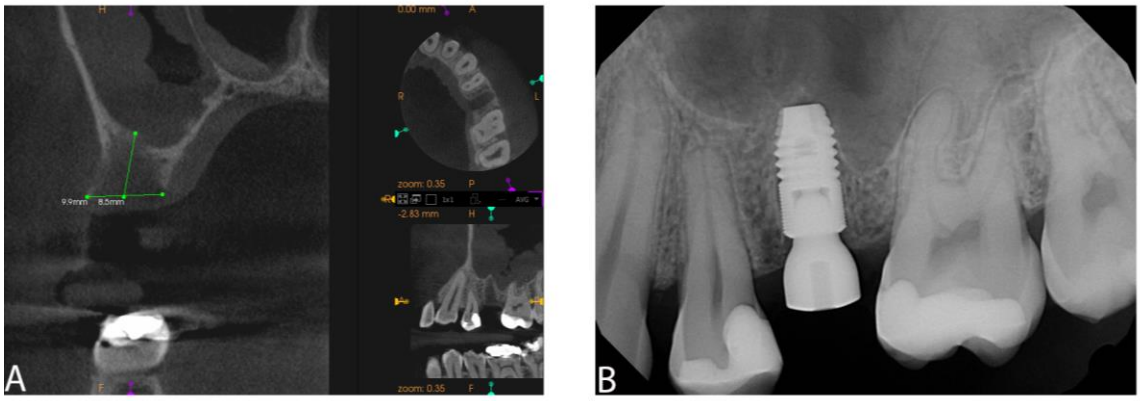

10. ábra CBCT felvétel a fogeltávolítást követő 2 hónappal (A). Intraorális kontroll röntgenfelvétel az implantátum behelyezése után (B).

A műtét helyi érzéstelenítésben (2x2 ml Lidocain-adrenalin 20 mg/ 0,01 mg/ml injekció) történt. A processzusz alveoláriszt kresztális illetve a szomszédos fogak 1/3-ig terjedő intraszulkuláris metszések segítségével képzett mukoperioszteális lebenyből tártuk fel (9B ábra). Az oszteotómiás furat kialakítása után egy 4,0 mm átmérőjű és 8 mm hosszúságú Astra OsseoSpeed TX (Dentsply Implants, Mannheim, Németország) egyenes implantátum került beültetésre 25 Ncm primer stabilitással. A megfelelő dimenziójú bukkális csont további csontpótlást nem tett szükségessé. A kielégítő primer stabilitás és a megfelelő dimenziójú keratinizált íny miatt transzgingiválís gyógyulást választottunk, melyhez egy 4,5 mm átmérőjű gyógyulási csavart használtunk. A tökéletesebb lebeny adaptáció, illetve a későbbi interdentális lágyszövetek megtámogatása végett a palatinális lebenyből képzett kis elforgatott nyeles lebenyek segítségével zártuk a sebet vertikális áthurkoló matracöltések (5/0 Dafylon, B. Braun, Hessen, Németország) segítségével. Varratszedésre egy hét után került sor.

A sebgyógyulás és a lágyrész változások követése vizuális megfigyeléssel, valamint a szöveti véráramlásmérés módszerével történt.

3.2.3.4 Szöveti véráramlásmérés

A műtéti területet véráramlásának mérése az extrakciót megelőzően kétszer (baseline mérés) és az extrakciót követő 1., 3., 5., 7., 11., 14., 20., 31., 42. és 62. napokon, majd az implantátum behelyezése után közvetlenül, és a műtétet követő 1., 4., 7., 20. és 500. napokon történt (azaz a fogeltávolítást követő 63., 66., 69., 82. és 562. napon).

Mérés során a lágyrészeket fogászati tükörrel tartottuk el, hogy a műtéti terület láthatóvá váljék. LSCI készülékkel két másodperces pillanatfelvételeket (ún. snapshotokat) készítettünk bukkális irányból direkt módon és okklúzális irányból fogászati fotó tükör segítségével (115). Egy „pillanatfelvétel" 2 másodpercen belül készült 20 egymást követő kép átlaga volt. A véráramlás értékét LSPU egységben fejeztük ki.

3.2.3.5 Az adatok elemzése

A kiértékelés során (az elvégzett műtéttől függetlenül) valamennyi LSCI felvételen azonos régiókat jelöltünk ki (11. ábra). Az okklúzális irányú képeken az extrakciós seb volt az A régió. Körülötte körszimmetrikusan 1mm széles B és C régiókat, távolodva egy D régiót jelöltünk ki. A bukkális irányú direkt felvételeken a marginális gingivától az áthajlás felé haladva 2 mm-es magasságú E, F és G régiók kerültek kijelölésre. G régió már a mukogingiválís határra esett. Az okklúzális és bukkális irányú felvételeken kijelölt D és E régiók között átfedés van.

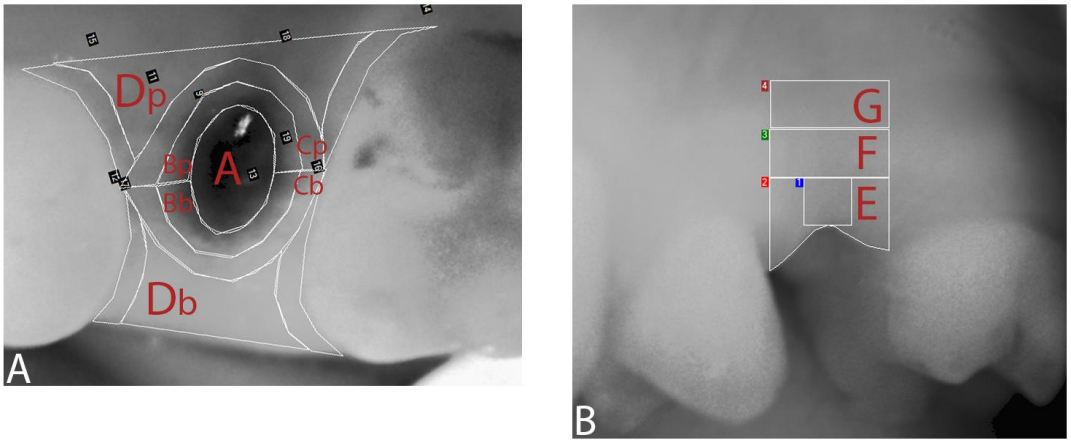

11. ábra A véráramlásmérés kiértékelése során alkalmazott régiók grafikus rajza és elnevezésük. Okklúzális nézet (a) A régió: az extrakciós seb; B régió: 1 mm-es körszegély A régió körül; C régió: 1mm-es körszegély B régió körül; D: az okklúzálisan látható maradék gingivát lefedő régió. Bukkális nézet (b) E régió: a marginális gingivát 2 mm szélességben magába foglaló régió; F régió: E régió 2 mm széles apikális irányú meghosszabbítása, G régió: F régió 2 mm széles apikális irányú meghosszabbítása, már az áthajlás területén.

3.2.3.6 Statisztikai analízis

Minden vizsgálati napon több véráramlásmérést végeztünk. Korábbi vizsgálataink alapján (115) a gingiván LSCI-vel végzett mérések inter-day (napok közötti) reprodukálhatósága intra-session (egy ülés alkalmával történő) ismétlésekkel jelentősen javítható. A különböző napokon mért véráramlás értékek összehasonlításakor szintén korábbi megfigyelésünket (115) vettük alapul, mely szerint két különböző napon elvégzett mérés között akkor mondható 95%-os biztonsággal, hogy változott a vérkeringés, ha az előző értékhez képest az új legalább 79%-ra csökken vagy 126%-ra növekszik. Ahol a kiindulási véráramlás ismert volt, ott a vérkeringés kiindulási értékre történő visszatéréséből (figyelembe véve a fenti intervallumokat) becsültük meg a lágyszöveti gyógyulás idejét. Ahol nem volt kiindulási mérés (pl. a fog helye, A régió) ott két egymást követő időpontban mért véráramlásérték változatlanságból határoztuk meg ugyanezt.

4. EREDMÉNYEK

Vizsgálatsorozat I; Humán gingiva kollaterálisainak funkcionális karakterizálása laser speckle contrast imaging módszerrel

Ebben a vizsgálatsorozatban arra törekedtünk, hogy meghatározzuk a gingiva különböző területeinek nyugalmi vérkeringését, majd három különböző irányú tranziens okklúziónak a környező terület véráramlására kifejtett hatását.

A linear mixed-model ún. ANOVA táblája a három részvizsgálatban hasonló eredményeket mutatott a fő tényezők (nem, ROI, idő) és interakcióik szempontjából. Ezért a statisztikában ajánlott módon a legmagasabb, jelen esetben a hármas interakcióval kezdtük az elemzést, és innen léptünk visszafele. A nem x ROI x idő interakció nem volt szignifikáns, de a két kettes interakció, a ROI x idő és a nem x idő igen. Ezért az idő ROI-ra gyakorolt hatását külön-külön elemeztük, az egyes időpontokat a saját baseline értékükkel összehasonlítva. A nem hatását az idő függvényében történő változásokra minden egyes kitüntetett időpontban a nemek közötti különbségek összehasonlításával elemeztük a ROI-k csoportosított értékeit használva.

4.1.1 A horizontális leszorítás nagyobb mértékű iszkémiát és mérsékeltebb hiperémiát okozott koronálisan, mint apikálisan

Ez a részvizsgálat 7 férfi és 10 nő részvételével zárult. Az eredetileg 21 vizsgálati személy közül négy elutasította a részvételt. A MAP nem különbözött szignifikánsan a nemek között sem a véráramlásmérést megelőzően (nő 85.5±2.07 vs. férfi 89.6±2.47), sem azt követően (nő 84.5±2.16 vs. férfi 82.8±2.61). A MAP nem változott szignifikánsan a vizsgálat időtartama alatt.

A ROI-k nyugalmi véráramlása jelentős eltéréseket mutatott (12A és 13B ábrák) A 14. ábra az anatómiai lokalizáció szerint csoportosított adatokat mutatja. *A nyugalmi véráramlás* mindkét nemben magasabb volt a papillában, mint a feszes ínyben a fogak tengelyében, de alacsonyabb, mint a feszes ínyben a papilláktól apikálisan.

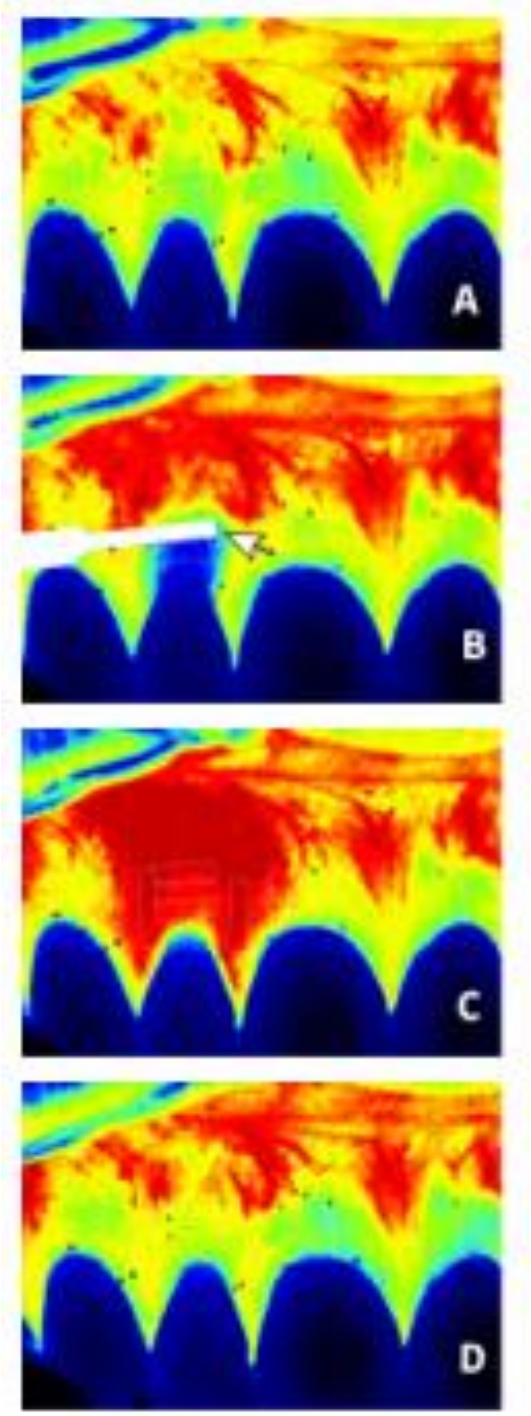

12. ábra A mérés kitüntetett időpontjainak laser speckle képe horizontális leszorítás alkalmazása során. Nyugalmi (A), leszorítás alatti (B), az okklúzió felengedését követő első (C) és huszadik perc utáni (D) véráramlás. A leszorítás helyét a fehér műszer feje mutatja. A kék szín a csökkent, a piros szín a fokozott véráramlású területeket jelöli.

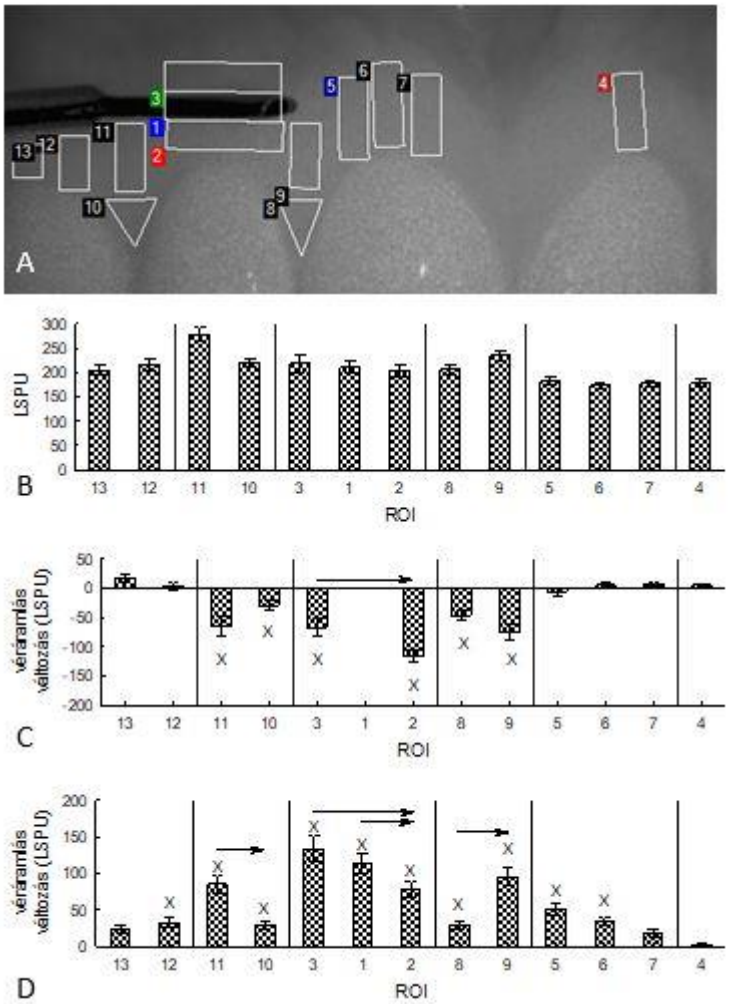

13. ábra A kiválasztott régiók (ROI) anatómiai lokalizációja horizontális leszorítás során (A). Nyugalmi véráramlás (TOI1) mértéke a különböző régiókban (B). Okklúzió alatti (TOI2) véráramlás változás (C). A leszorítás felengedése utáni első percet követően (TOI3) mért véráramlás változás (D). Minden ROI a TOI alatt mért perfúzió átlagértékét mutatja. Az adatok átlag ± SEM formában szerepelnek. A (C) és (D) ábrán a 0 az Y tengelyen a nyugalmi véráramlást jelöli. X a nyugalmi értékhez képest szignifikáns különbséget jelöl: $p<0,05$. A nyilak a ROIk között tapasztalt, a nyugalmi véráramláshoz viszonyított véráramlás változások közötti szignifikáns eltéréseket jelölik: $p<0,05$ (n=17)

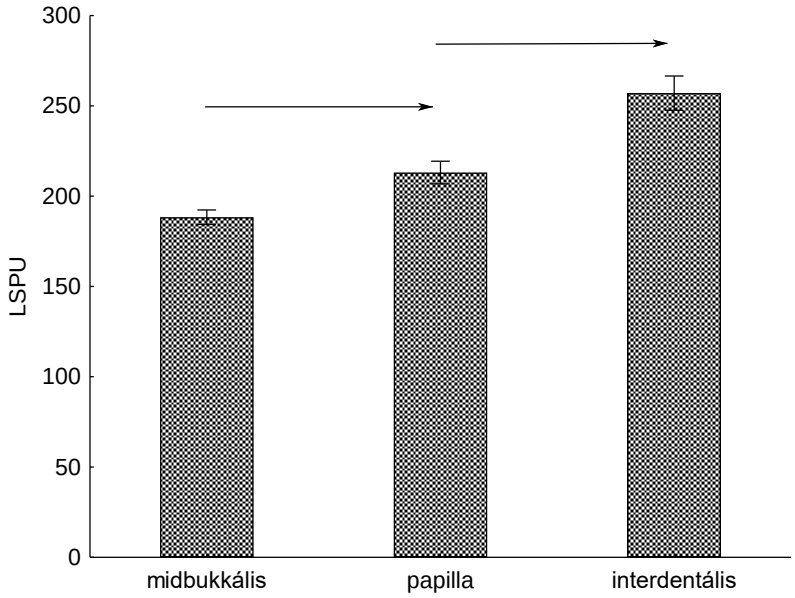

14. ábra A feszes íny különböző anatómiai régióinak nyugalmi véráramlása a maxilla frontális területén. Az adatok átlag ± SEM formában szerepelnek. A nyilak a régiók (midbukkális, papilla, interdentális) véráramlása közötti szignifikáns eltérést jelölik: $p<0,05$; „midbukkális”: a fogak tengelyében, ROI 1-3, ROI 5–7 és ROI 12–13 -nak felel meg; „papilla”: ROI 8 és 10-nek felel meg; „interdentális”: a papilláktól apikálisan, ROI 9 és 11-nek felel meg a 12A ábrán. (n=50)

A rövid idejű *horizontális kompresszió hatására* a leszorítástól koronálisan és apikálisan, a meziális és disztális papillákban, valamint a papilláktól apikálisan is szignifikánsan csökkent a véráramlás (13C ábra). A véráramláscsökkenés ROI3-ban kisebb volt, mint ROI2-ben (lásd a 13C ábrán látható nyilakat). Nem volt szignifikáns különbség a véráramláscsökkenés mértékében a meziális és a disztális papilla között (ROI8 vs. ROI10), sem a papilláktól apikálisan elhelyezkedő régiók között (ROI9 vs. ROI11). A véráramláscsökkenés mértéke a papillákban (ROI8, ROI10) és a papilláktól apikálisan elhelyezkedő régiókban (ROI9, ROI11) is hasonló volt.

A kompresszió felengedése után 1 perccel a véráramlás szignifikánsan nőtt a leszorítás helyén, a leszorítástól koronálisan és apikálisan, a meziális és disztális papillákban, a papilláktól apikálisan, és 11 fog disztális és középső harmadának vonalában, valamint 13 fog meziális harmadának vonalában a feszes ínyben is (13D ábra). A véráramlásnövekedés ROI3-ban nagyobb volt, mint ROI2-ben, és szintén nagyobb volt

ROI1-ben, mint ROI2-ben (lásd a 13D ábrán látható nyilakat). A leszorítás helyétől távolodva (ROI9-től ROI4-ig) a hiperémia egyre kisebb mértékű volt (13D ábra). A két papillában hiperémia szignifikánsan mérsékeltebb volt, mint a papilláktól apikálisan a feszes ínyben.

Öt perccel a kompresszió megszüntetése után a véráramlás nem különbözött szignifikánsan a kiindulási véráramlástól, és a mérés hátralévő részében ROI3 kivételével valamennyi ROI-ban változatlan maradt. A leszorítástól apikálisan a véráramlás szignifikánsan magasabb volt a kompresszió megszüntetése után 5 (288 ± 20,3), 10 (275 ± 20,0), 15 (262 ± 20,2) és 20 perccel (249 ± 19,6) a kiindulási értékhez képest (218 ± 17,0).

4.1.2 A vertikális leszorítás hasonló mértékű iszkémiát és hiperémiát okozott meziálisan és disztálisan

Ez a részvizsgálat 6 férfi és 11 nő részvételével zárult. Az eredetileg 21 vizsgálati személy közül négy elutasította a részvételt. A MAP nem különbözött szignifikánsan a nemek között sem a véráramlásmérést megelőzően (nő 84.9±1.74 vs. férfi 83.8±3.40), sem azt követően (nő 85.1±1.46 vs. férfi 80.6±3.81). A MAP nem változott szignifikánsan a vizsgálat időtartama alatt.

A nyugalmi véráramlás térbeli eloszlása jelentős eltéréseket mutatott csakúgy, mint a horizontális leszorítást alkalmazó részvizsgálatok esetén (15A és 16B ábrák).

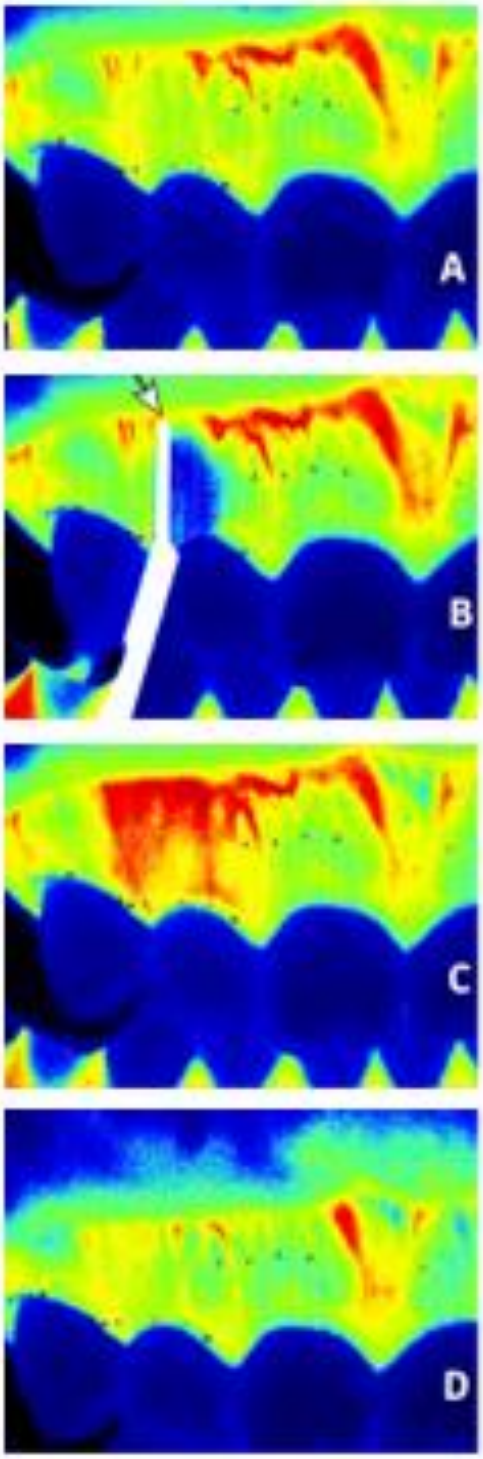

15. ábra A mérés kitüntetett időpontjainak laser speckle képe vertikális leszorítás alkalmazása során. Nyugalmi (A), leszorítás alatti (B), az okklúzió felengedését követő első (C) és huszadik perc utáni (D) véráramlás. A leszorítás helyét a fehér műszer feje mutatja. A kék szín a csökkent, a piros szín a fokozott véráramlású területeket jelöli.

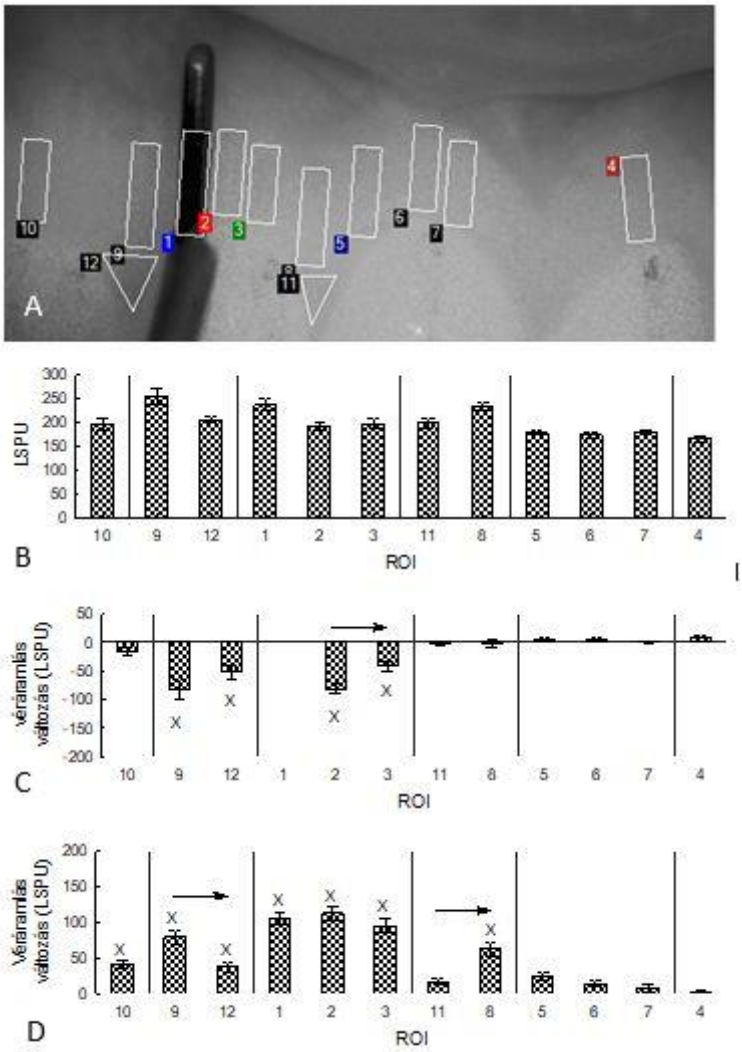

16. ábra A kiválasztott régiók (ROI) anatómiai lokalizációja vertikális leszorítás során (A). Nyugalmi véráramlás (TOI1) mértéke a különböző régiókban (B). Okklúzió alatti (TOI2) véráramlás változás (C). A leszorítás felengedése utáni első percet követően (TOI3) mért véráramlás változás (D). Minden ROI a TOI alatt mért perfúzió átlagértékét mutatja. Az adatok átlag ± SEM formában szerepelnek. A (C) és (D) ábrán a 0 az Y tengelyen a nyugalmi véráramlást jelöli. X a nyugalmi értékhez képest szignifikáns különbséget jelöl: $p<0,05$. A nyilak a ROIk között tapasztalt, a nyugalmi véráramláshoz viszonyított véráramlás változások közötti szignifikáns eltéréseket jelölik: $p<0,05$ (n=17)

Rövid idejű *vertikális kompresszió hatására* a leszorítástól meziálisan, a fog tengelyében, és disztálisan, a disztális papillától apikálisan és a disztális papillában is szignifikánsan csökkent a véráramlás (16C ábra). A véráramlás csökkenés mértékében nem volt szignifikáns különbség a leszorítás vonalától meziálisan és disztálisan (ROI2 vs. ROI9). A véráramláscsökkenés ROI 3-ban mérsékeltebb volt, mint ROI2-ben (lásd a 16C ábrán látható nyilat).

A kompresszió felengedése után 1 perccel véráramlás szignifikánsan nőtt az iszkémiás zónákban és távolabb is: a leszorítástól disztálisan 13 fog vonalában és meziálisan 12 fog meziális papillájától apikálisan a feszes ínyben (16D ábra). Összehasonlítva a reperfúzió hiperémiás csúcspontját a leszorítás vonalától meziálisan és disztálisan, nem találtunk szignifikáns különbséget. A papillában a véráramlásnövekedés szignifikánsan kisebb volt, mint a papillától apikálisan (lásd a 16D ábrán látható nyilat). A leszorítás vonalától horizontális irányban távolodva a hiperémia mértéke fokozatosan csökkent, mind meziálisan, mind disztálisan.

Öt perccel a kompresszió megszüntetése után a véráramlás nem különbözött szignifikánsan a kiindulási véráramlástól, és a mérés hátralévő részében változatlan maradt az összes ROI-ban, kivéve ROI1, ROI2 és ROI3-ban.

A hiperémia szignifikáns maradt a kompresszió megszüntetése után 5, 10 és 15 perccel ROI1-ben (t5: 292±12.3, t10: 277±13.8, t15: 267±13.7 vs. kiindulási: 236±13.3) és ROI2-ben (t5: 262±9.9, t10: 239±10.1, t15: 222±9.6 vs. kiindulási: 192±9.5). A véráramlás mindkét régióban a kompresszió megszüntetése után 20 perccel tért vissza a kiindulási értékre (ROI1 t20: 259±14.4 and ROI2 t20: 212±9.8). ROI3-ban a hiperémia szignifikáns volt a kompresszió megszüntetése után 5 és 10 perccel (t5: 244±11.5, t10: 226±12.0); a véráramlás a kompresszió megszüntetése után 15 perccel (t15:208±10.8) tért vissza a kiindulási értékre (197±11.0).

4.1.3 A papilla alap kompresszió hasonló mértékű iszkémiát, de mérsékeltebb hiperémiát okozott koronálisan, mint apikálisan

Ez a részvizsgálat 6 férfi és 10 nő részvételével zárult. Az eredetileg 21 vizsgálati személy közül öt elutasította a részvételt. A MAP nem különbözött szignifikánsan a nemek között sem a véráramlásmérést megelőzően (nő 85.5±1.82 vs. férfi 89.3±4.85), sem azt követően

(nő 83.8±1.83 vs. férfi 87.6±3.45). A MAP nem változott szignifikánsan a vizsgálat időtartama alatt.

A nyugalmi véráramlás térbeli eloszlása jelentős eltéréseket mutatott csakúgy, mint a horizontális és vertikális leszorítást alkalmazó részvizsgálatok esetén (17A és 18B ábrák).

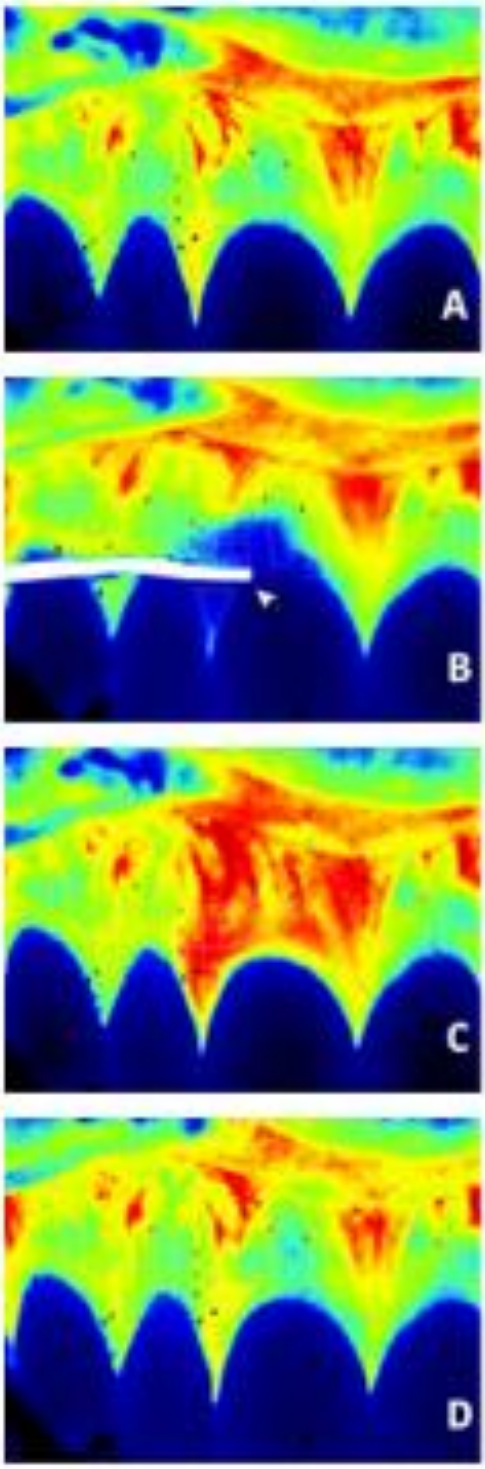

17. ábra A mérés kitüntetett időpontjainak laser speckle képe papilla alap leszorítás alkalmazása során. Nyugalmi (A), leszorítás alatti (B), az okklúzió felengedését követő első (C) és huszadik perc utáni (D) véráramlás. A leszorítás helyét a fehér műszer feje mutatja. A kék szín a csökkent, a piros szín a fokozott véráramlású területeket jelöli.

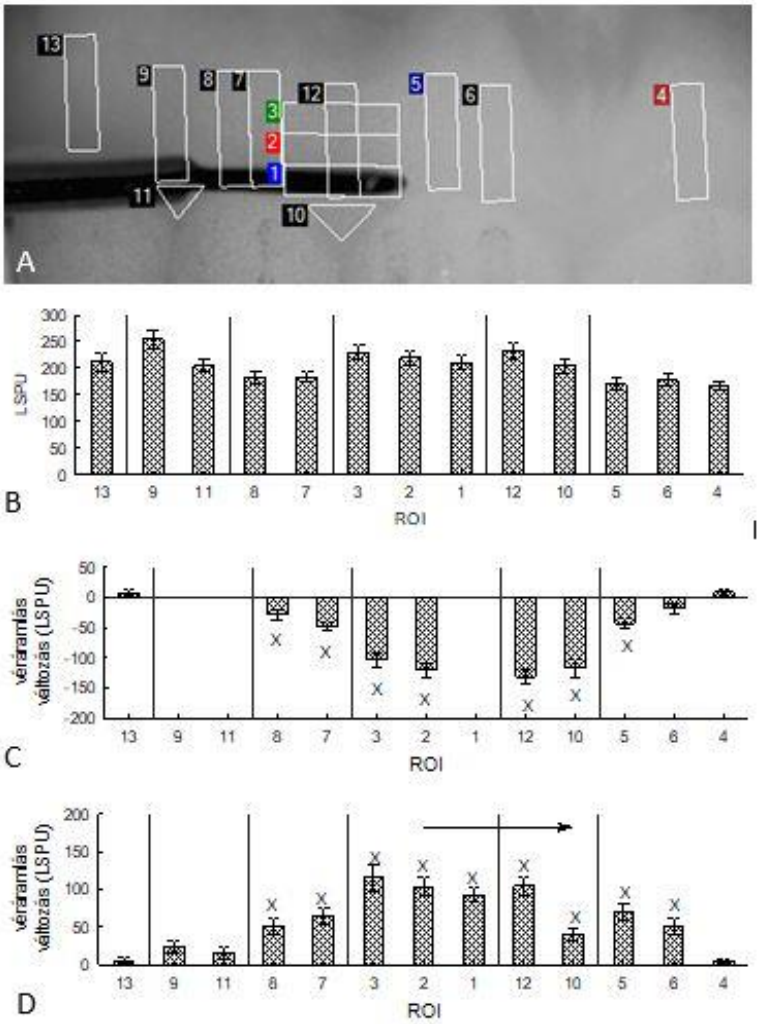

18. ábra A kiválasztott régiók (ROI) anatómiai lokalizációja papilla alap leszorítás során (A). Nyugalmi véráramlás (TOI1) mértéke a különböző régiókban (B). Okklúzió alatti (TOI2) véráramlás változás (C). A leszorítás felengedése utáni első percet követően (TOI3) mért véráramlás változás (D). Minden ROI a TOI alatt mért perfúzió átlagértékét mutatja. Az adatok átlag ± SEM formában szerepelnek. A (C) és (D) ábrán a 0 az Y tengelyen a nyugalmi véráramlást jelöli. X a nyugalmi értékhez képest szignifikáns különbséget jelöl: $p<0,05$. A nyilak a ROIk között tapasztalt, a nyugalmi véráramláshoz viszonyított véráramlás változások közötti szignifikáns eltéréseket jelölik: $p<0,05$ (n=16)

Rövid idejű *kompresszió* szignifikánsan csökkentette a véráramlást a leszorítástól mind koronálisan, mind apikálisan (17B, 18C ábra), valamint mind meziálisan 11 fog kiterjedésének megfelelően, mind disztálisan 12 fog kiterjedésének megfelelően a feszes ínyben. A véráramlás csökkenés mértékében nem volt szignifikáns különbség a leszorítás vonalától sem koronálisan és apikálisan, sem meziálisan és disztálisan.

A kompresszió felengedése után 1 perccel véráramlás szignifikánsan nőtt a leszorítás helyén (17C, 18D ábra), a leszorítástól koronálisan és apikálisan, valamint mind meziálisan 11 fog kiterjedésének megfelelően, mind disztálisan 12 fog kiterjedésének megfelelően a feszes ínyben. Összehasonlítva a reperfúzió hiperémiás csúcspontját a leszorítás vonalától meziálisan és disztálisan, nem találtunk szignifikáns különbséget. A véráramlásnövekedés szignifikánsan nagyobb volt ROI2-ben, mint ROI10-ben (lásd a 18D ábrán látható nyilat).

Öt perccel a kompresszió megszüntetése után a véráramlás nem különbözött szignifikánsan a kiindulási véráramlástól, és a mérés hátralévő részében változatlan maradt valamennyi ROI-ban.

4.1.4 Férfiakban a hiperémia kifejezettebb és elhúzódóbb volt, mint nőkben

A nem x ROI interakció nem volt szignifikáns. Ezért a különböző régiókban mért véráramlási értékeket átlagoltuk, és a kumulált véráramlásváltozásokat elemeztük az idő függvényében (nem x idő interakció). A véráramcsökkenés tekintetében nem volt szignifikáns különbség a nemek között egyik részvizsgálatban sem. (19A, B és C ábra). A kompresszió megszüntetését követő véráramlásnövekedés a férfiaknál kifejezettebb és elhúzódóbb volt, mint nőknél, valamennyi részvizsgálat szinte minden kitüntetett időpontjában.

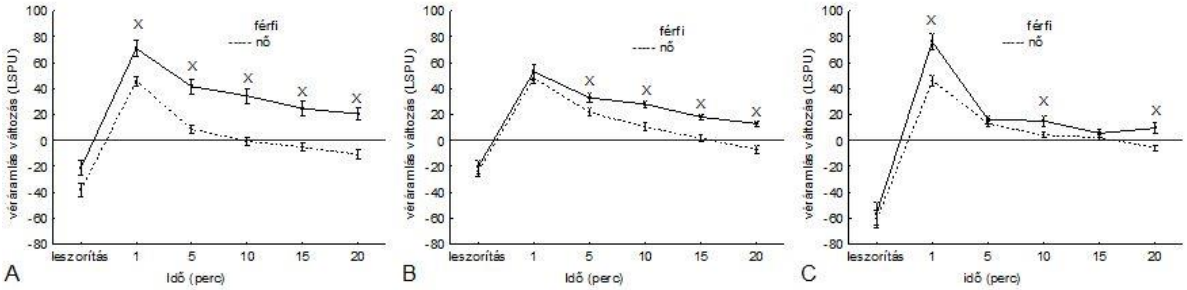

19. ábra Nemek szerint ábrázolt összesített véráramlás változások rövid idejű horizontális (A), vertikális (B) és papilla alap (C) leszorítás alatt (TOI1) és a felengedést követő húsz percben (TOI 3-7). A TOI-n belüli perfúziós értékeket átlagoltak. Az adatok átlag ± SEM formában szerepelnek. X egy adott időpontban mért véráramlás változás nemek közötti szignifikáns eltérését jelenti: $p<0,05$ (n=50)

4.2 Vizsgálatsorozat II; Xenogen kollagén mátrix véráramlásának kinetikája humán gingiván végzett vesztibuloplasztikát követően

Ennek a vizsgálatnak elsődleges célja az exponált periioszteumra applikált CM vaszkularizáció tér- és időbeli folyamatának megismerése volt.

4.2.1 Klinikai paraméterek

Valamennyi betegünk gyógyulása eseménytelen volt. A vizsgált metszőfogak mellett a *KG szélessége* minden esetben nőtt. A KG szélességének átlaga kiinduláskor 2,7 ± 0,28 mm volt, egy hónappal a műtét után 4,8 ± 0,23 mm. ($p<0,001$). A graft anyag integrációja és az esztétikai eredmény ugyancsak kitűnő volt az első hónapban (20B ábra). Az első és hatodik posztoperatív hónap között azonban a graft területén kontrakció és hegszövet képződés volt megfigyelhető valamennyi esetben (20C. ábra). A KG szélességének átlaga a hatodik hónap után (4,2 ± 0,28 mm) nem változott az első hónap elteltekor mért értékhez képest ($p=0,199$), a kiindulási értékhez hasonlítva szignifikánsan emelkedett maradt ($p<0,001$).

20. ábra Egy reprezentatív eset preoperatív (A), valamint egy hónappal (B) és 6 hónappal (C) a műtét után készült klinikai képei.

A *KG vastagságának* átlaga kiinduláskor 0,91 ± 0,07 mm volt. Az első hónapot követően az érték mérsékelten növekedett 1,17 ± 0,04 mm (p<0,001), három hónap elteltével azonban 0,55 ± 0,04 (p<0,001) mm-re csökkent (21. ábra). Hat hónappal a műtét után a KG vastagsága nem különbözött a kiindulási értéktől (0,98 ± 0,04 mm, p=0,89).

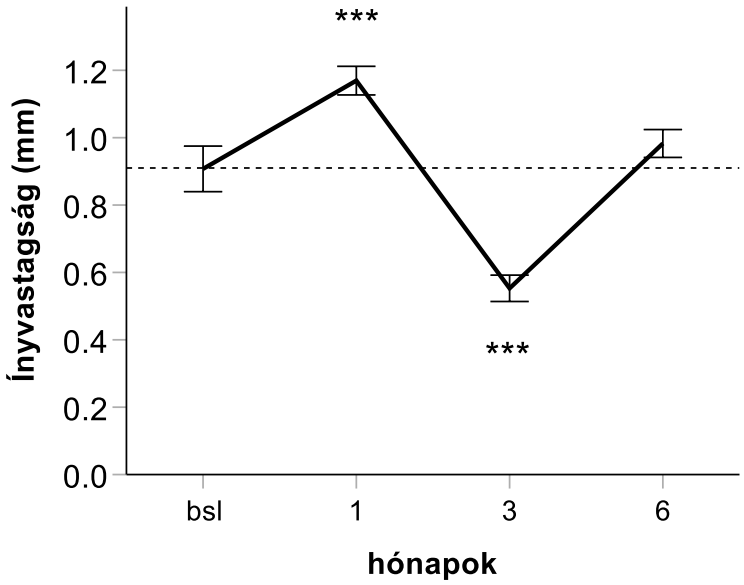

21. ábra A keratinizált ínyvastagság (KGT) változása az időben. A csillagok statisztikai különbségeket mutatnak az adott hónapban mért értékek (m1, m3) és a kiindulási érték (bsl) között. *** p <0,001 (n=5)

4.2.2 Keringési paraméterek

A vizsgálat 6 hónapja alatt a MAP nem változott (22A ábra). A véráramlásmérés napjain, a mérést megelőzően (83,5 ± 2,8 Hgmm) illetve azt követően mért MAP érték (85,4 ± 2,8 Hgmm) kis mértékeben, de szignifikánsan ($p<0,01$) emelkedett. A papillák véráramlása a vizsgálat teljes ideje alatt változatlan maradt (az értékek 188 és 223 LSPU között voltak, $p=0,088$) (22B ábra).

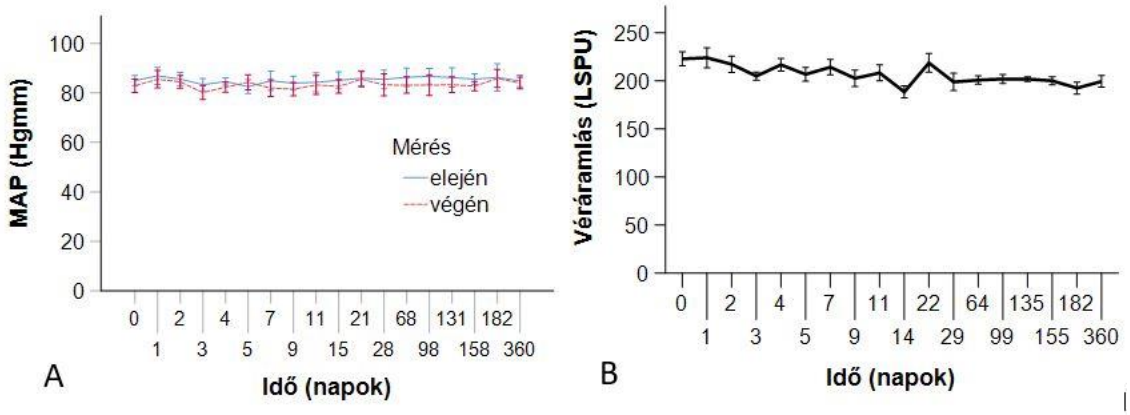

22. ábra Az átlagos artériás nyomás (MAP) változása a megfigyelési időszak alatt, valamint a véráramlásmérés előtti (szaggatott vonal) és utáni (folytonos vonal) mérések összehasonlítása (A). A papilla véráramlása a vizsgálat során (B). (n=5)

A 23. ábrán a műtött ínyről a posztoperatív után követés kitüntetett időpontjaiban készült reprezentatív felvételeket és egyidejű LSCI perfúziós képeket láthatunk.

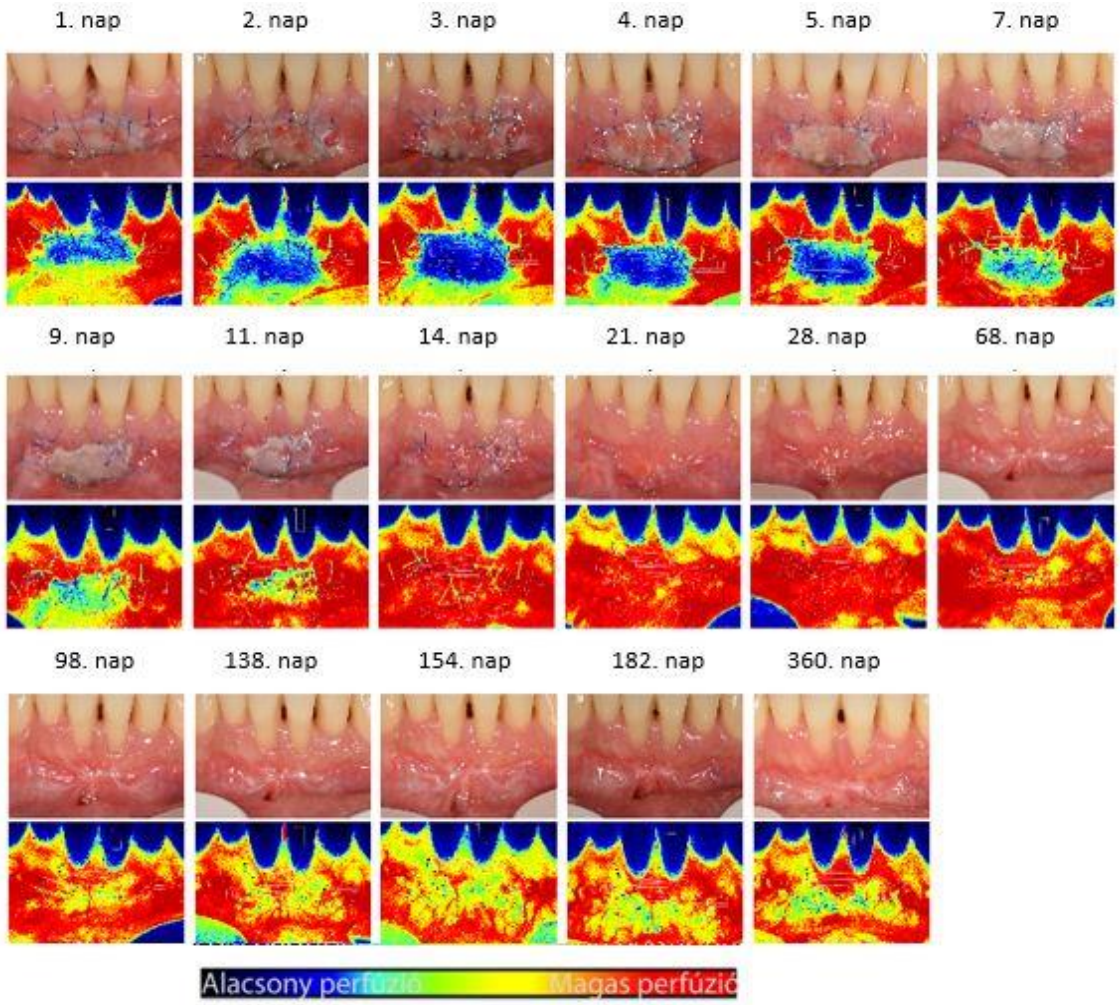

23. ábra Reprezentatív fényképek (felső sor) és LSCI perfúziós képek (alsó sor) a kezelt ínyről. A képek a sebgyógyulást és perfúziót ábrázolják a posztoperatív 1, 2, 3, 4, 5, 7, 9, 11, 14, 21, 28, 68, 98, 138, 154, 182 és 360 nap után. A kék szín a csökkent, a piros szín a fokozott véráramlású területeket jelöli.

Az első 5 napban posztoperatív iszkémia volt megfigyelhető a graft minden területén (C-F zónák), a vizsgált oldaltól függetlenül (24. ábra). A 6. naptól a véráramlás nőni kezdett; oldaltól és zónától függően különböző mértékben fokozódott. A maximális véráramlás elérésének napja ugyancsak különböző volt, oldaltól és zónától függően. A 64. napot követően a véráramlás valamennyi vizsgált régióban állandó maradt a megfigyelési periódus végéig. A „peri" régiókban (A és B zónák) iszkémia nem volt megfigyelhető, a véráramlás növekedés a 6. naptól kezdődött és emelkedett maradt a 64. napig.

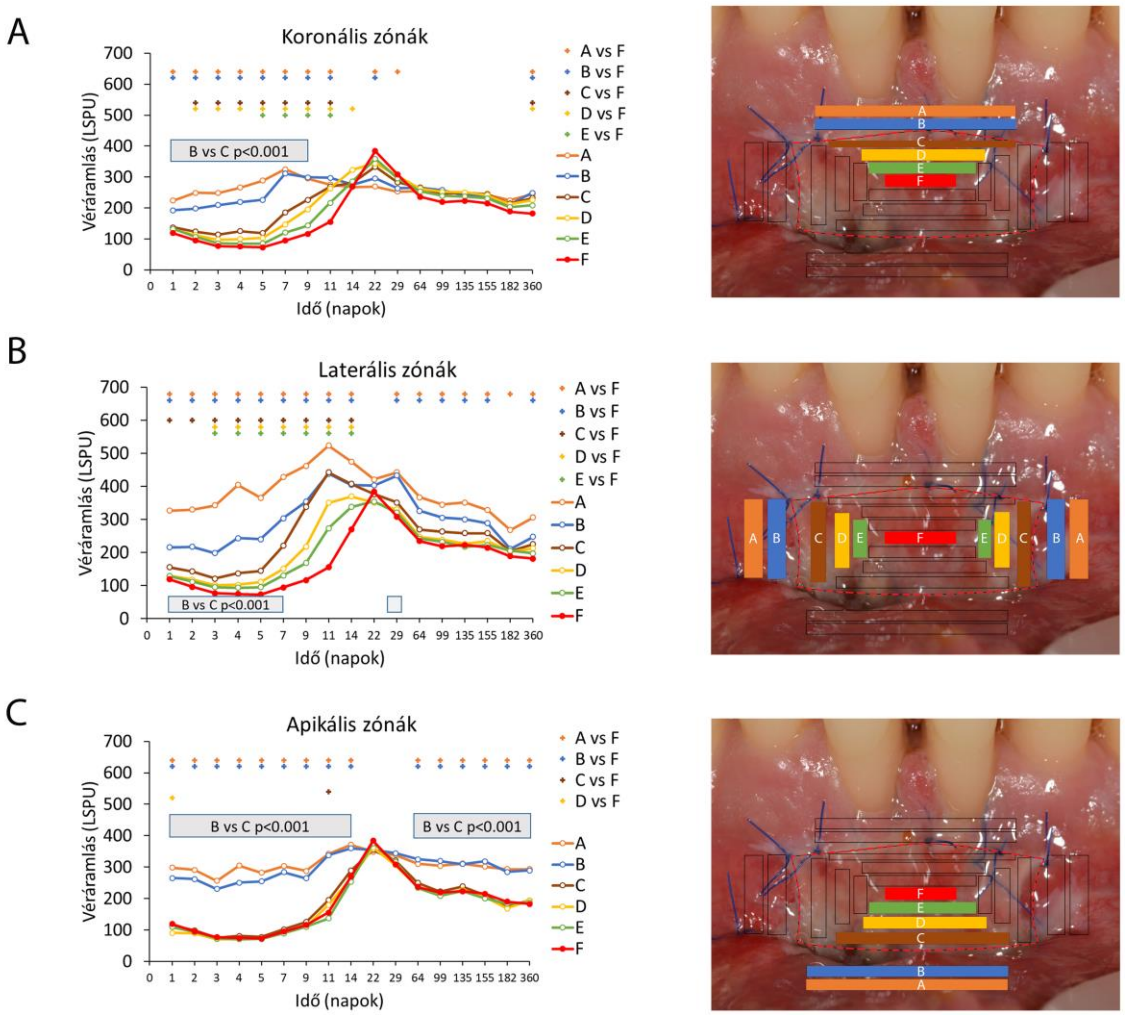

24. ábra Véráramlás az idő függvényében a graft és a környező nyálkahártya különböző zónáiban. Koronális (A ábra), laterális (B ábra) és apikális (C ábra) zónák. A kereszt szimbólumok az A-E zónák és az F zóna közötti statisztikai különbségeket mutatják. + p<0,05 A szürke téglalapok statisztikai különbségeket mutatnak B és C zóna között. p<0,001 (n=5)

Az incízió vonala mentén elhelyezkedő zónákat (B: „peri” vs. C: a graft széle) összehasonlítva B zóna perfúziója szignifikánsan magasabb volt, mint a C zónáé; koronálisan a 9. napig, laterálisan a 7. napig, míg apikálisan a 14. napig (24. ábra).

A graft perfúziójának növekedési üteme C, D és E zónákban szignifikánsan nagyobb volt, mint a központi F zónában; koronálisan a 11. napig, laterálisan a 14. napig (24. ábra). A posztoperatív 22-29. napon F zónában a véráramlás mértéke meghaladta a koronális „peri" régiókban mért perfúziós értékeket. Apikálisan a véráramlás növekedésének üteme a graft valamennyi zónájában hasonló volt.

A graft vaszkularizáció irányának megítélése érdekében egybevetettük a koronális, a laterális és az apikális C zónák (a graft legkülső zónáinak) véráramlás változását (25. ábra). A graft koronális és laterális oldalán a perfúzió szignifikánsan magasabb volt, mint apikálisan; koronálisan a 11., laterálisan a 14. posztoperatív napig. A műtétet követő 9. - 29. nap között (22. napot kivéve) a véráramlás szignifikánsan magasabb volt a laterális oldalakon, mint koronálisan.

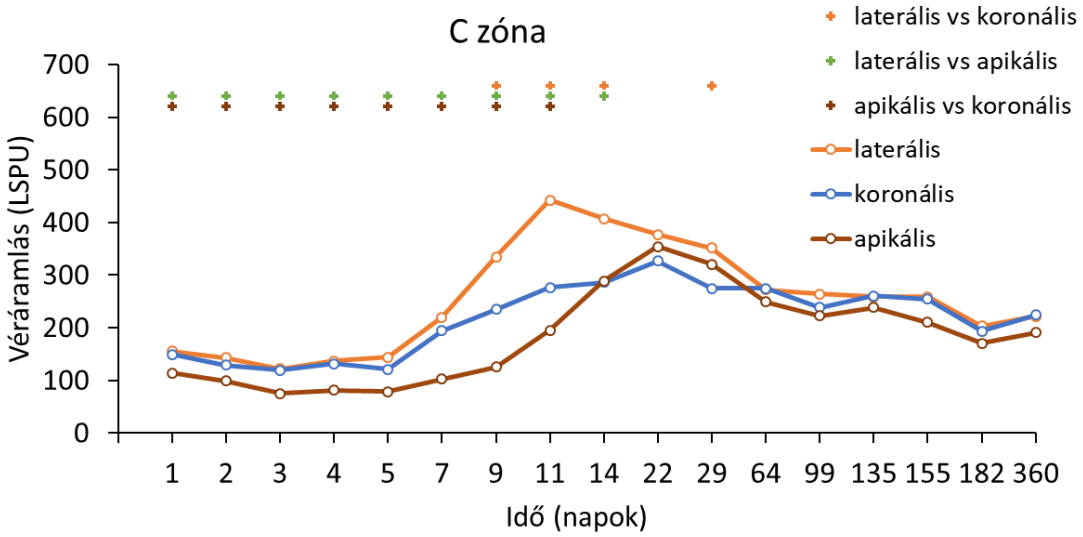

25. ábra A graft széli zónáinak: a koronális, laterális és apikális C zónák véráramlásának összehasonlítása. A kereszt szimbólum az oldalak közötti statisztikai különbségeket mutatja. + p <0,05 (n=5)

4.2.3 A sebváladék mennyiségének változása

A sebváladék képződés a műtét utáni 2. és 5. napon szignifikánsan magasabb volt a graft apikális határán, mint a koronális vagy laterális oldalainál (26. ábra).

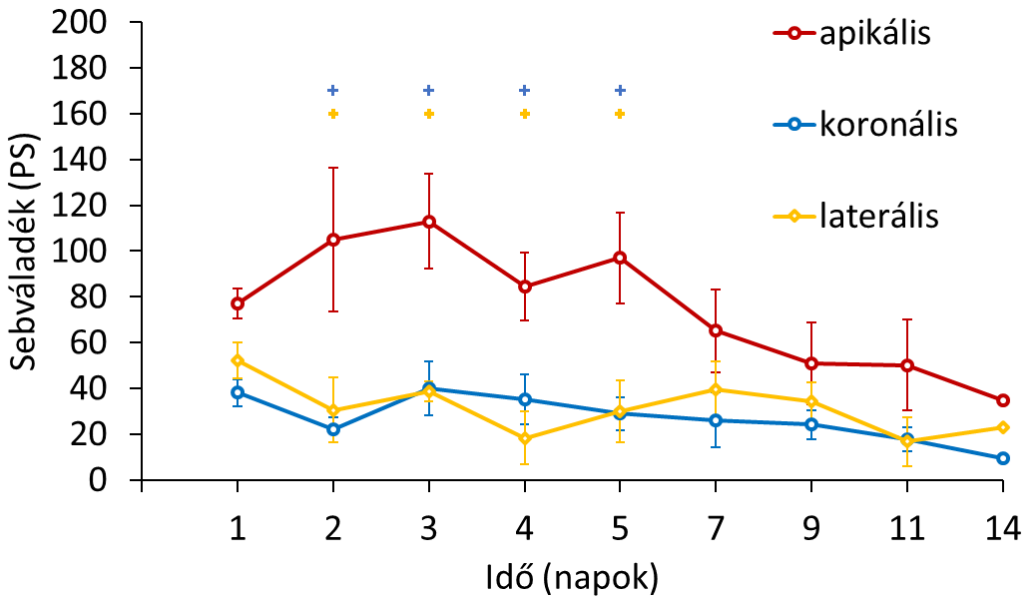

26. ábra A sebváladék (WF) képződésének változása a posztoperatív 1-14. napon. A relatív térfogatértékek Periotron Scores (PS) egységben vannak kifejezve. Az adatok átlag ± SE formában szerepelnek. Kék kereszt szimbólum jelzi az apikális és a koronális oldal, sárga kereszt szimbólum jelzi az apikális és a laterális oldalak közötti statisztikailag szignifikáns különbségeket. $p < 0{,}05$ (n=5)

4.2.4 VEGF expresszió a graft különböző részein

A sebváladékban mért VEGF koncentrációja jelentősen nagyobb volt a graft apikális határán, mint a koronális vagy laterális oldalain (27A ábra)

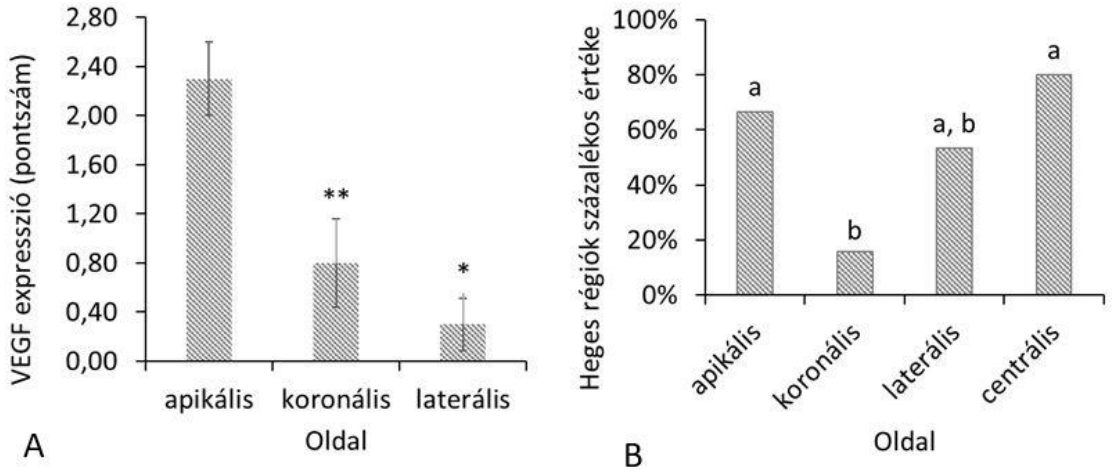

27. ábra Kumulált VEGF expresszió a graft különböző oldalain (A). A koronális / laterális és az apikális oldalon mért VEGF expresszió statisztikai különbségeit * p <0,05 és ** p <0,01 jelöli. **Hegszövet százalékos előfordulása a graft különböző zónáiban (B).** A heges régiók százalékban kifejezett értékének összehasonlítása a graft különböző oldalai és közepe között. Minden betű az oldalak olyan részhalmazát mutatja, amelyben az arányok nem különböznek szignifikánsan egymástól 0,05 szignifikancia szinten Chi-négyzet teszt alapján. p <0,01 (n=5)

4.2.5 A hegszövet mennyisége a graft különböző területein

A hegszövet mennyiségének aránya 6 hónappal a sebészi beavatkozást követően nagyobb volt a graft középső és apikális zónáiban, mint koronálisan. A hegszövet mennyiségének aránya a laterális oldalakon az előbbiek között volt (27B ábra).

4.3 Vizsgálatsorozat III; Új módszer a korai implantátum behelyezés optimális időpontjának meghatározásához: esettanulmány

Ennek a vizsgálatnak célja egy feltárásban végzett fogeltávolítás során alkalmazott lebeny egyedi gyógyulási idejének véráramlás méréssel történő meghatározása volt, és ez által a korai implantátum behelyezés optimális időpontjának megállapítása.

A feltárásban végzett fogeltávolítás szövődménymentesen gyógyult. A 28. ábrán jól látható, hogy az extrakciós seb gyógyulásával párhuzamosan az eltávolított fog helyén kialakult iszkémiás terület nagysága már a 3. napot követően koncentrikusan csökkent, helyén hiperémiás zóna alakult ki, mely a 20. napra egyöntetűvé vált. Az extrakciós seb hámosodása szintén a 20. naptól vált teljessé.

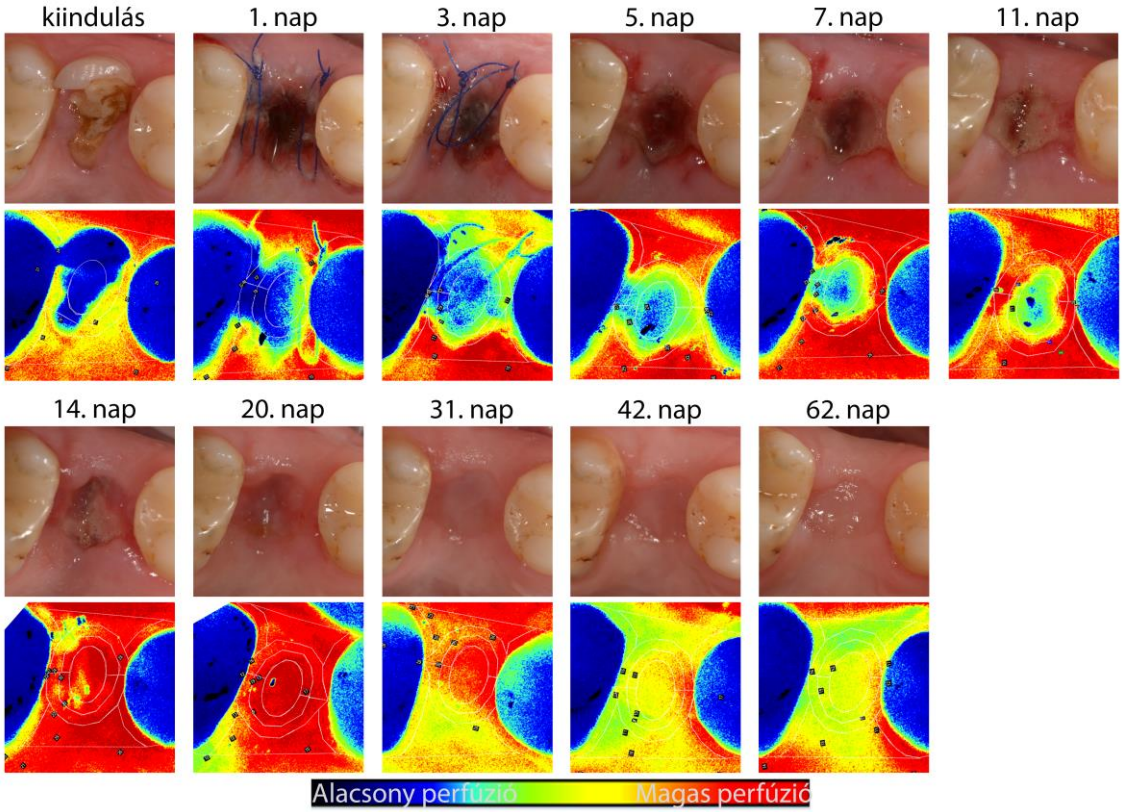

28. ábra Okklúzális irányú fényképek és hozzájuk tartozó LSCI képek a vizsgálat kitüntetett időpontjaiban.

A műtét utáni első nap az extrakciós seb körüli gingiva – a mukoperioszteális lebeny disztális részének– véráramlása jelentősen csökkent a kiindulási szinthez képest (29A ábra). *Az okklúzális nézetből* készített felvételeken a bukkális és palatinális régiók véráramlásgörbéi hasonló lefutást mutattak, ezért összevontuk őket. Az iszkémia a B régióban 7 napig, a C régióban 5 napig tartott, ezt követően mindkét régió hiperémiás volt 3 hétig. A lebeny szélétől 2mm-rel apikálisabban (ROI D) már nem volt iszkémia, azonban az 5. naptól szintén hiperémia volt megfigyelhető ugyancsak 3 hétig. Az extrakciós seb területén (ROI A) a 14. napon már jelentősen nagyobb, a környező régiók hiperémiájához hasonló mértékű vérkeringés volt mérhető. Az okklúzális A-D régiókban a posztoperatív 62. nap vérkeringési értékei nem különböztek sem a 42. napon mért értékektől (ROI A: 88%, ROI B: 95%, ROI C:103%, ROI D: 111%), sem a kiindulási értékektől (ROI B: 100%, ROI C: 89%, ROI D: 89%) (29A ábra).

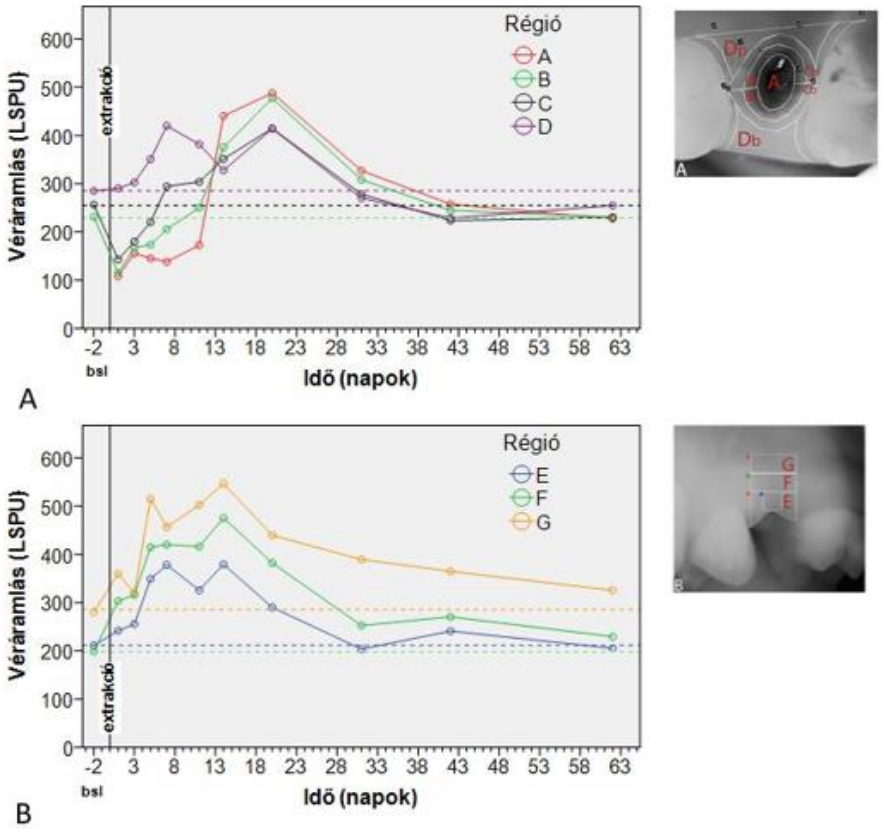

29. ábra Véráramlás értékek (LSPU) az idő függvényében -a kiindulási méréstől (bsl) az extrakciót követő 62. napig- az okklúzális (A) és a bukkális (B) régiókban. (n=1)

A bukkális E, F és G régiókban - hasonlóan D régióhoz - iszkémiás periódus nélküli hiperémia volt megfigyelhető a 4. naptól a 3. hétig (29B ábra). A bukkális régiók 62. napon mért véráramlási értékei nem változtak a 42. naphoz képest (E régió: 85%, F régió: 85%, G régió: 89%), és nem különböztek a kiindulási értékektől sem (E régió: 97%, F régió: 116%, G régió: 116%). Jól megfigyelhető, hogy a lebeny szélétől az alapja felé haladva a vérkeringés egyre magasabb értékeket mutatott. A hiperémia kialakulása a lebeny alapján (G régió) kezdődött leghamarabb, a lebeny széle felé haladva egyre később, legkésőbb magában az extrakciós sebben alakult ki (29B. ábra).

Az implantátum behelyezése után a seb ugyancsak szövődménymentesen gyógyult. Ellentétben a fogeltávolításhoz képzett lebenynél tapasztaltakkal, kifejezett iszkémia egyik okklúzális régióban sem volt megfigyelhető (63.nap vs. 62.nap: B régió: 84%, C régió: 118%, D régió: 166%) (30A ábra). Ehelyett, az implantáció utáni 20 napban (62.-82. nap) valamennyi régióban hiperémia alakult ki, régiótól függően különböző időben és mértékben. (30. ábra)

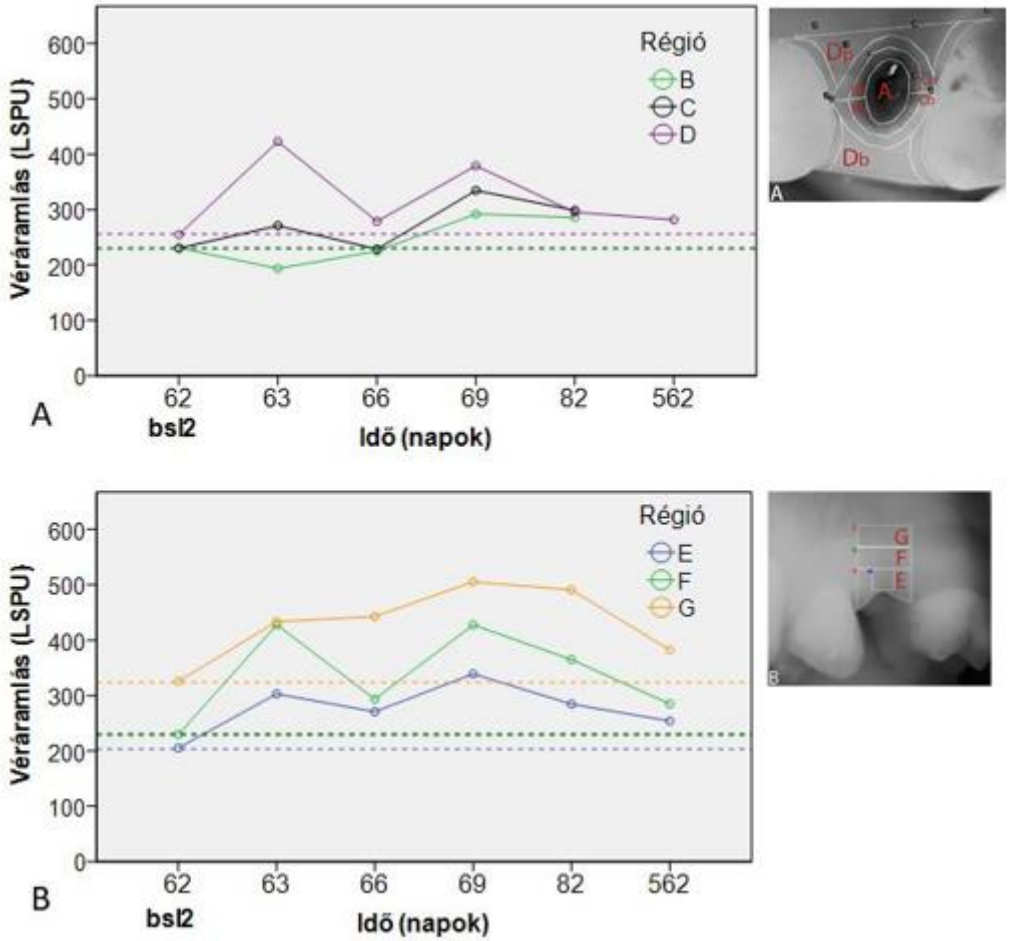

30. ábra Véráramlás értékek (LSPU) az idő függvényében - az implantációt közvetlenül megelőző méréstől (bsl2) az implantációt követő 500. napig - az okklúzális (A) és a bukkális (B) régiókban. (n=1)

Az implantációt követő 500. napon történt kontroll során, a korona takarása miatt, nem tudtunk mérni B és C régiókban. D és E régiókban a véráramlás nem különbözött az implantátum behelyezése utáni 20. napon (82.nap) mért értékektől (D régió: 96%, E régió: 89%), míg F és G régiókban alacsonyabb volt (F régió: 78%, G régió: 78%). Az implantációt közvetlenül megelőző (62.nap) mérés eredményeihez viszonyítva valamennyi régióban hasonló mértékű volt a véráramlás (D régió: 111%, E régió: 124%, F régió: 124%, G régió: 118%) (30. ábra).

5. MEGBESZÉLÉS

Jelen dolgozat célja az íny nyugalmi véráramlásának feltérképezése, és a fiziológiás, valamint a sebészi beavatkozást követő, sebgyógyulást kísérő keringésváltozások időbeli lefolyásának és térbeli mintázatának tanulmányozása volt. A humán gingiva keringésének klinikai helyzetben történő monitorozása aktuális és máig megoldatlan kérdés. Csak néhány olyan módszer létezik, amely nem invazív módon méri az emberi nyálkahártya vérkeringésének változásait, ezek között kettő lézerfényt alkalmaz a vörösvértestek sebességének meghatározására (114, 137-139), ám eltérő módon. Az LDF a vörösvértestekről visszaverődő szórt lézerfény frekvencia-eltolódásának meghatározásával (140, 141), míg az LSCI módszer a vörösvértestekről visszaverődő lézerfény speckle (szórási interferencia) mintázatának leképezésével méri azok sebességét. Utóbbinál a sebesség a speckle kontraszt variációkban van kódolva, innen kalkuláljuk a véráramlást (102). Mind az LDF-, mind az LSCI-jel a vér sejtes elemeinek perfúzióját jellemzik. A véráramlás tehát az adott szöveti térfogatban mozgó vörösvérsejtek számából és ezek átlagsebességéből adódik perfúziós egységekben kifejezve. Az LSCI mérési mélysége 300-1000 μm között van (112, 142, 143), ennek megfelelően –íny biotípustól függően- a humán gingiva akár teljes vastagságát vizsgálhatjuk alkalmazásával; nemcsak a szubepiteliális kapillárisok, hanem a kollaterális vagy összekötő arteriolák (bár egészséges feszes ínyben ezek ritkán láthatók), és a mélyen fekvő nagyobb gyűjtőerek keringését is (144).

LSCI módszerrel megállapítottuk, hogy a nyugalmi véráramlás a feszes ínyben inhomogén térbeli rajzolatot mutat (11A és 13 ábrák). Legmagasabb a vérkeringés interdentálisan a papilláktól apikálisan és legalacsonyabb a fogak tengelyében. A papilla véráramlásának mértéke a kettő között van. LDF-fel végzett korábbi kísérletek eredményei (13, 145) szintén magasabb véráramlást mutattak interdentálisan, mint a fogak midbukkális tengelyében. Ez azt sugallhatja, hogy a vérerek az interdentális területen oszlanak el. A feszes íny ereinek morfológiai leírása azonban nem bizonyítja fő erek által táplált vaszkuláris egységek létét. Ehelyett a feszes íny érrendszerének egészét homogén mikrocirkulációs hálózatnak tekintik, mivel a fő erek még a mukogingivális határvonaltól apikálisan elágazódnak (1, 3). Valószínűbb tehát, hogy a nagyobb

véráramlás az interdentális régióban funkcionálisan aktívabb perfúzióra utal, nem pedig egy fő arteriola lefutására.

Az érrendszer morfológiai ismeretén túl az erek tónusának és reaktivitásának megértése is lényeges, olyan klinikai helyzetekben, ahol a vérkeringés alkalmazkodó képessége kihívás elé néz. Ilyen helyzet pl. a nyálkahártyalebeny képzés, amikor a gingiva vérkeringése zavart szenved, és a megmaradt ellátó erek vazodilatációjától függ a szövet túlélése. Noha natív kollaterálisok az ép szövetekben is megtalálhatók, nyugalmi körülmények között az általuk összekötött területek között kicsi a nyomáskülönbség, vagy egyáltalán nincs. Következésképpen a kollaterális vérkeringés is kicsi vagy egyáltalán nincs (146). Elismert tény ugyanakkor, hogy hirtelen artériás obstrukciót követően a natív mikrovaszkuláris kollaterálisok megfelelő véráramlást képesek biztosítani, átalakulásukat (az arteriogenezist) megelőzően is (146). Ebből adódóan tűztük ki célul ezen kollaterálisok kapacitásának feltérképezését az íny különböző régióiban, tranziens kompressziót alkalmazva. A provokáció során és azt követően bekövetkezett vérkeringésváltozásokat LSCI módszer alkalmazásával sikeresen tudtuk feltérképezni és nyomon követni, kihasználva, hogy a módszer egyidejűleg több anatómiai régióban képes mérni a véráramot.

Feltételezhető, hogy a gingiva mikrocirkulációs hálózatában általunk okozott tranziens érelzárás számos nyomás- és áramlásváltozást okozott. Ezek különféle válaszokat idéztek elő az elzáródás helyétől és attól függően, hogy a vizsgált régiók upstream vagy downstream irányban helyezkedtek-e el, bennük az erek sorosan vagy párhuzamosan kapcsolódtak-e, stb. Mint erről a bevezetésben szó volt, a 30 másodpercnél rövidebb ideig tartó elzáródások után fellépő reaktív hiperémia kialakulásában a miogén szabályozó mechanizmusok, valamint az elzáródás ideje alatti, és a feloldását követő hemodinamikai erők dominálnak.

A horizontális kompresszió vonalától koronálisan nagyobb mértékű volt a véráramlás csökkenés, mint attól apikálisan, mely igazolja a véráramlás irányának korábbi adatok által sugallt (70, 75) apiko-koronális dominanciáját. Ez arra is utal, hogy tranziens okklúzió ideje alatt a korábban majmok marginális parodonciumának korróziós készítményein megfigyelt (147), a feszes íny kötőszövetének érhálózatát és a parodontális plexust összekötő kollaterális erek nem tudnak bekapcsolódni a terület vérellátásába. A

miénkhez hasonlóan, Kennedy (69) funkcionális (artériás érelzáródást mikro gyöngyökkel létrehozó) kísérletének eredménye szintén arra utal, hogy fiziológiás körülmények között e két érrendszeri hálózat egymástól függetlenül működik. Magyarázható ez azzal is, hogy az apikális ellátó erek kompressziója esetén nem jönnek létre olyan nyomáskülönbségek, amik ezekben a kollaterális erekben megindítanák a véráramlást. Kutya gingiva korróziós készítményeken megfigyelhető, hogy az apikális ellátó artériák szorosan együtt futnak a vénákkal (1). Így az artériás kompresszió a vénát is érinti, amely meggátolja a vér elfolyását, így nyomáscsökkenés kialakulását. A horizontális leszorítástól apikálisan ezért is enyhébb a véráramlás csökkenés, mert a véna és artéria intakt marad. A gingiva szélétől 2 mm-re apikálisan alkalmazott leszorítás egészséges íny esetén szuprakresztális, és éppen a marginális gingiva alapját érinti (31. ábra), ezért az sem kizárt, hogy a parodontális kollaterálisokat is leszorítottuk (legalábbis a gingiva ívének csúcsán, a midbukkális részen). Egy újabb vizsgálat, apikálisabban alkalmazott leszorítás adhatna választ ezeknek a kollaterális ereknek az élettani szerepére elzáródás esetén.

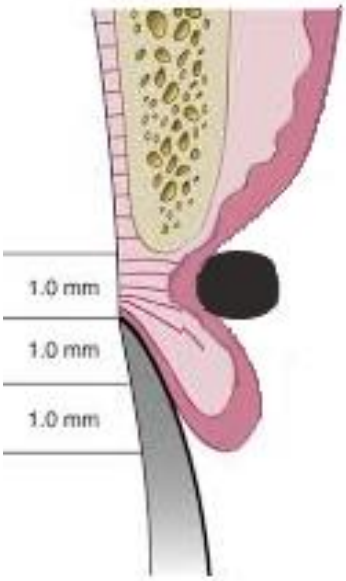

31. ábra Az íny szélétől 2 mm-re apikálisan alkalmazott leszorítás sémás keresztmetszeti rajza. Egészséges íny esetén a leszorítás szuprakresztális, és éppen a marginális gingiva alapját érinti.

Az áramlási (vagy oxigén-) adósság-visszafizetés elmélettel összhangban (39, 41), minél nagyobb a véráramlás csökkenése, annál nagyobb mértékű hiperémiát várnánk. Érdekes módon, enyhébb hiperémiát tapasztaltunk a koronális régióban, mint a horizontális kompresszió vonalától apikálisan. Hasonlóképpen, hörcsög pofazacskójának arterioláiban (148) rövid távú elzáródást követően nagyobb mértékű vazodilatációt észleltek az okklúziótól proximálisan (upstream), ami azt jelzi, hogy a miogén vazokonstrikció nem aktiválódott - csak 30-90 s után kezd kialakulni (37) -, esetleg az endotéliumból a megnövekedett nyírófeszültség hatására felszabaduló NO hatékonyan ellensúlyozta azt. Vizsgálatunkban a kompresszió vonalától apikálisan passzív vazodilatáció jöhetett létre a vér torlódása miatt, és az erek koronálisan, azaz az elzáródástól disztálisan (downstream) passzívan összeestek, vagy a vénás elzáródása miatt miogén vazokonstrikció is létrejött (nyomásfokozódás miatt), amely csökkentette a beáramlás mértékét felengedés után. A kompresszió felengedése után ez kifejezettebb apikális hiperémiát eredményezett. Másrészt az apikális irányból meginduló vérbeáramlás nagy részét a kitágult erek ellopják a koronális területektől. Ez megerősíti, hogy a feszes íny fő vérellátása a vesztibulum felől jön, és a parodontális plexus, illetve az alveoláris csonton keresztüli vérellátás kis jelentőséggel bír.

Megfigyeltük, hogy a feszes íny öt másodpercig tartó kompresszióját követően a hiperémia legalább öt percig tartott, egyes ROI-k esetében akár 20 percig is. Más szövetekben a hiperémiás válasz időtartama hasonló volt az alkalmazott érelzárás időtartamához (39) (42, 149-152). Ennek tükrében öt másodperces iszkémia nem eredményezhetné tartós hiperémia kialakulását. Továbbá, a hiperémia jóval nagyobb területre terjedt valamennyi alkalmazott kompresszió felengedése után, mint maga az iszkémia; körülbelül három fognak megfelelő egységet lefedve.

Reaktív hiperémiában az elzáródás időtartama fontos tényező a miogén- és anyagcsere-összetevők relatív szerepének meghatározásában. Macska vázizomban a 30 másodpercnél rövidebb idejű elzáródásra adott válasz kialakulásában a miogén mechanizmusok szerepe a jelentősebb. Az ennél hosszabb ideig fennálló elzáródást követően a proximális artériák további relaxációjáért inkább a metabolikus mechanizmusok felelősek (153). Fontos megjegyezni, hogy eszerint a vizsgálatainkban

megfigyelt hiperémia feltehetően miogén válasz, hiszen az anyagcsere metabolitok felszaporodása által kiváltott lokális vazodilatáció öt másodperces leszorítás alatt minimális lehet. A rövid elzáródásra tehát lokális miogén vazodilatáció alakul ki az arteriolákban. A gyors telődés áramlásfokozódást és magasabb nyírófeszültséget idéz elő, amely áramlás-indukált vazodilatációt (flow mediated vasodilation, FMD) vált ki, és megnövekedett áramlást okoz a felső érszegmentben. Ez tehát a reaktív dilatáció kialakulásáért felelős másik fontos mechanizmus. A lokális vazodilatáció ugyanakkor az endotél- és simaizomsejtek érfalak mentén terjedő hiperpolarizációját, ezáltal konduktív vazodilatációt is indukál (154), bár ezt inkább a funkcionális hiperémiához köthető aszcendáló vazodilatáció kialakulásáért tartják felelősnek.

A véráramlásnövekedést kezdeményező tényezők tehát eltérhetnek a fokozott áramlást fenntartó tényezőktől. Koller és Bagi szerint a tartós reaktív hiperémiát alapvetően az FMD és a konduktív vazodilatáció okozza (42), aszcendáló vazodilatációt iniciálva a nagyobb, proximális (upstream) arteriolákban különféle szövetekben, így a vázizomban (48, 49, 155), az agyban (53, 54), a vesében (51, 52), a mezentériumban (156), a nyirokérben (157) és a bélben (55). Eredményeink szerint az aszcendáló vazodilatáció a feszes ínyben is fontos lehet. Gánti és munkatársai nitrogén-monoxid helyi alkalmazásával kiváltott vazodilatációt követően szintén FMD-t figyeltek meg humán gingivában (158). Apiko-koronális irányban az arteriolák hierarchiája figyelhető meg, ezért a marginális íny közelében kisebb arteriolák találhatók (1, 3). Nagyobb arteriolák érzékenyebbek az FMD-re, mint a kisebbek (159) ami további magyarázatot adhat az apikálisan nagyobb és hosszabban fennálló hiperémiára. Segal és Dulig ugyanakkor azt találták, hogy az értágító válaszok koordinálása a mikrovaszkuláris hálózatok mentén és azok között döntően áramlásfüggetlen mechanizmusokkal történik (62). A konduktív vazodilatáció pedig hatékonyabban terjed upstream/ proximálisan, mint downstream/disztálisan (49, 160-162). Duling és Berne figyelte meg, hogy az aszcendáló dilatáció olyan ágak között terjed, ahol a véredények megközelítőleg azonos méretűek voltak, valamint a kis érágakból a nagyobbakba; ám a főágakból az eltérő méretű mellékágak felé nem terjedtek jól (160). Ezért, bár az érfal vezetőképessége kétirányú, gyakorlati célok érdekében csak emelkedő irányban működik. A vizsgálatunkban megfigyelt aszcendáló vazodilatáció célja az lehet, hogy az elzáródás felengedését követően az arteriolák újbóli feltöltéséhez megfelelő véráramot biztosítson, illetve az

áramlást az érhálózat azon területeire irányítsa, ahonnan a vazodilatátor jel származott. Összességében úgy tűnik, hogy a feszes íny keringésének fenntartása túlbiztosított, ami alapvető védő mechanizmus lehet a gingivát folyamatosan érő mechanikai ingerek ellen.

Vertikális kompressziót alkalmazó részvizsgálatunk eredményei szerint a vérellátásnak nincs specifikus mezio-disztális, vagy diszto-meziális irányultsága a feszes ínyben, legalábbis a felső front régióban. Megfigyelésünket alátámasztja a közelmúltban végzett morfológiai vizsgálat (163), mely szerint a maxilla anterior régiójában az erek merőlegesen futnak le a vesztibulumból, míg disztálisabban (és az alsó állcsonton) ferdén hátulról előre futnak a feszes ínybe.

Mind a horizontális, mind a vertikális kompresszió iszkémiát eredményezett a papilláktól apikálisan a feszes ínyben, annak ellenére, hogy ezt a területet a műszer nem érintette. Az ínyszövet plaszticitása valószínűleg hozzájárult a kompresszió közelében lévő területek részleges összenyomódásához. Ez a kompressziótól még távolabb lévő papillákban is a véráramlás kisebb, de szignifikáns csökkenését eredményezte, ami arra utal, hogy a papilla a tőle apikálisan lévő interdentális terület felől kapja vérellátását. Másfelől a papilla alapján történt leszorítás hasonló mértékű iszkémiát eredményezett nem csak a papillában (58%), hanem a feszes ínyben (55%) is, beleértve a papillától jóval apikálisabban elhelyezkedő régiókat és a szomszédos fogak marginális ínyét (17B, 18C ábra). Eredményeink a bukkális papilla és a feszes íny mikrocirkulációjának szoros kapcsolatára, sőt, folytonosságára utalnak. Továbbá arra, hogy a marginális íny vérellátásának fenntartásában a szupraperioszteális plexus mellett, a papilla erei - azok, amelyek az interdentális szeptum csúcsán kilépő erekből, és az alveoláris gerincet keresztező palatinális kollaterálisokból származnak -, szintén szerepet játszhatnak.
A papilla alapján történő leszorítást alkalmazó vizsgálatunkban ugyanakkor a papilla véráramlásának (a horizontális leszorítástól koronálisan fekvő régiók áramláscsökkenéséhez viszonyítva) kisebb mértékű csökkenése a papilla gazdag anasztomózis rendszerének is tulajdonítható, melyet egy nemrégiben megjelent morfológiai tanulmány is alátámaszt (164).
Érdekes módon, a midbukkális horizontális kompressziót alkalmazó részvizsgálatunk eredményéhez hasonlóan a reaktív hiperémia kevésbé volt kifejezett a papillában (120%), mint a papillától apikálisan (147%), ami az interdentális terület „vérrel történő újbóli

feltöltésének” hasonló apiko-koronális orientációjára utal. Ez azt is jelzi, hogy a feszes íny érhálózatában az erek könnyen besorolhatók, míg a papilla kollaterálisai kevésbé. Vizsgálatunkban megfigyeltük, hogy a tranziens iszkémiára adott hiperémiás válasz nagyobb mértékű volt és hosszabb ideig tartott férfiakban, mint nőkben. Jól dokumentált tény, hogy a nemi eltérés jelentős hatással van a PORH alakulására, nem csak a nagy artériákban (165-167), hanem pl. a bőr mikrocirkulációjában is (168, 169). Eredményeink azt sugallják, hogy provokatív helyzetekben a vazodilatációs kapacitás (FMD és konduktív dilatáció) nagyobb lehet a férfiakban. Ez megmagyarázhatja munkacsoportunk korábbi megfigyelését, miszerint lebenyképzéssel járó parodontológiai műtétet követő néhány napon belül hiperémia volt megfigyelhető férfiakban, de nőkben nem. Nemek közötti eltérést a humán gingiva vaszkuláris permeábilitásában is megfigyeltek (80), és hörcsög pofazacskójában az iszkémia/reperfúzió utáni válaszban is (170). Egy másik fontos jelenség, nevezetesen a kollateralizáció (vagy arteriogenezis) - amely csökkent vaszkularitás esetén fenntartja a perfúziót, mielőtt a revaszkularizáció befejeződik - szintén nemi hovatartozás által befolyásolt különféle szövetekben (171-173). Ezek az eredmények arra utalnak, hogy a nemi hovatartozás a sebgyógyulást is befolyásolhatja. A hipotézist alátámasztja néhány szájüregben végzett klinikai megfigyelés is (174-177), és egy kísérleti, palatinális excíziós sebmodell (178). Ezek a tanulmányok megállapították, hogy - szemben a bőr sérüléseivel (179, 180) - a szájüregi sebek nőknél lassabban gyógyulnak, mint férfiaknál. Fenti megfigyelések jelentőségének és magyarázatának megértése további vizsgálatokat igényel.

Iszkémiás provokáció során az íny véráramlás válaszának mérése, ezáltal a gingivális erek funkcionális képességének individuális felmérése értékes módszer lehet pl. műtéti beavatkozások tervezése, vagy azok kivitelezése során szükségszerű döntések személyre szabott meghozatalában is. A reaktív hiperémiás vizsgálatok jól mutatják például a vérrellátás apiko-koronális irányultságának fontosságát. A második vizsgálatsorozatunkban alkalmazott vesztibulumplasztika során az apikális metszés, és a varratok feltehetően megakadályozták az apikális irányú perfúziót, és a gyors revaszkularizációt. Ennek kihatása látható volt a graft apikális területének lassúbb vaszkularizációjában, és a következményes hegképződésben. A fenti megállapítással ugyancsak egybecseng harmadik vizsgálatunk, ahol apikális alappal bíró lebeny

vérkeringését követtük nyomon. A lebeny proximális régiójában a perfúzió sokkal jobb volt, mint a koronális részben.

Parodontális műtétek során többféle sebzárási technika (bemetszéstől, varrási technikától, azok anyagától, fibrinragasztótól függően), és többféle graft anyag kerülhet alkalmazásra. Humán vizsgálatokban a tranziens leszorításra adott válaszok térbeli megfigyelése nem csak általános megállapításokhoz segít hozzá, hanem akár az egyéni variációkra is felhívhatja a figyelmet. Ez alapot adhat új, személyre szabott műtéti terv készítéséhez, egyedi metszés- és lebenytípusok alkalmazásához. A sebészi eljárások szimulálására, valamint a sebgyógyulás tanulmányozására a fogorvosi kutatások keretében állatmodelleket használnak (119, 181-183). Noha nagyszámú irodalmi adat bizonyítja, hogy a sebgyógyulás a tanulmányozott állatokban közel hasonló az emberben leírthoz (182, 184), a szájüregi mukóza sebgyógyulásának tanulmányozása során számos probléma adódhat. Mindenekelőtt, az állatkísérletek nem követik megfelelően a valós klinikai kezelés eseménysorozatát. Másodszor, minthogy a sebészi beavatkozások klinikai vizsgálata sokszor nehéz, és a legtöbbhöz altatás szükséges, ezért a követéses vizsgálatok száma állatokban limitált. A sebgyógyulás idő- és térbeli változásai továbbá állatonként eltérő lehet (185, 186). Minthogy a rágcsálók szájürege relatíve kicsi, csak nagyobb állatok használhatók a különféle szövet-augmentációs eljárások modellezésére (187). A felsorolt akadályok miatt, a sebgyógyulást tanulmányozni emberben szükséges. Az LSCI technika lehetőséget nyújt a sebészi faktorok gyógyulásra kifejtett hatásának objektív, összehasonlítható értékelésére.

A fentiek értelmében humán vizsgálatot terveztünk, vesztibulumplasztika során a módosított apikálisan elcsúsztatott lebenytechnikával (modified apically repositioned flap, MARF technique) képzett sebfelszínre applikált CM vaszkularizáció kinetikájának tanulmányozására. Az íny plasztikai korrekcióját célzó, ún. mukogingiválís műtétre van szükség, ha egy fog vagy implantátum körül túlságosan keskeny a feszes, keratinizált íny, ezáltal a páciens képtelen megfelelő higiénét fenntartani az érintett területen. Mandibuláris frontfog régióban ez az állapot gyakran sekély vesztibulummal társul. Gyakran az ínyrecesszió fedését célzó műtétet megelőző beavatkozásként alkalmazzák. 1999-ben Carnio és Miller által leírt MARF technika (188) xenografttal kombinálva elfogadott műtéti eljárás a feszes íny szélesítésére. Számos tanulmány ajánlja a xenogén CM használatát az autogén szabad ínyátültetés alternatívájaként (189-191). A Mucograft®

(Geistlich Pharma AG, Wolhusen, Switzerland) egy bovin eredetű CM, amely két szerkezeti rétegből áll: a felületes, kompakt makro-szerkezetű réteg stabilitást biztosít, miközben lehetővé teszi a nyitott sebgyógyulást; alatta a szivacsos mikro-szerkezetű réteg segíti a vérrög stabilizációját, valamint lehetővé teszi a fibroblasztok, az erek és az epitélium benövését és újbóli megtelepedését a környező szövetekből (192). MARF technikával együtt alkalmazva előnye, hogy megelőzhető az ínyrecesszió és elkerülhető a második, palatinális műtét.

A horizontális metszés és az alveoláris nyálkahártyába sugárzó izomtapadás leválasztása a MARF eljárás során a műtéti terület súlyos vérellátási zavarát okozza. Kihasználva az LSCI előnyeit, térben és időben információkat kívántunk nyerni a graft beépüléséről, és az apikális vérellátás jelentős megsértésnek feltételezett hatásáról. Ennél a műtéti technikánál szekunder sebgyógyulás jön létre, így jelentős iszkémiát, azaz elégtelen vérellátást vártunk. A vérkeringés csökkent volta azonban még nem elégséges indikátora a szöveti károsodásnak, illetve az elégtelen sejtanyagcserének. A kialakuló szöveti oxigén-, és tápanyaghiány ugyanis számos adaptációs mechanizmust indít el a sejtekben, melyek növelik az iszkémia-tűrést. Az iszkémia tolerancia az a vértelenségben eltöltött leghosszabb időtartam, melyet követően a regeneráció még biztosított. Ezzel szemben, az ún. kritikus iszkémiás időtartamot meghaladóan a revaszkularizáció már nem teszi lehetővé a szövet túlélését (a károsodás irreverzibilis). A tolerálható vagy kritikusnak nevezett iszkémiás időtartam szív és agy esetén perceket (193, 194), míg a vázizomzat kapcsán hosszú órákat is jelenthet (195). Ugyanakkor nem áll rendelkezésre pontos adat, hogy a gingiva szövetének mekkora a minimális vérellátás-szükséglete, amely még biztosítja a szövet oxigénigénye, és a számára elérhető oxigénkínálat közötti egyensúlyt. A vérkeringés hiánya esetén a sejtek táplálása átmenetileg avaszkulárisan is megvalósulhat. Állatkísérletekben az átültetett autológ szabad ínylebeny (legalábbis kötőszövetének) túlélését az első napokban az ún. plazmatikus keringés vagy imbibáció biztosította (89, 90). Plazmatikus keringés során a graftot átitató gyulladásos exszudátum biztosítja a sejtek táplálkozását. Feltételeztük tehát, hogy a sebváladék mérése indirekt módon bizonyítékot szolgáltat a valódi iszkémiára. Lebenyképzést követően a kritikus iszkémia klinikai megnyilvánulása nekrózis. Iszkémiás szövődmény lehet még a hegképződés, amely bizonyítottan összefügg a hipoxiával, és a VEGF expressziójával (196, 197). Ezért a véráramlásmérés mellett sebváladék és VEGF expresszió méréssel,

valamint a hegképződés megfigyelésével becsültük meg az elégtelen vérkeringés jelentőségét a graft különböző régióiban.
Beavatkozásaink eredményeként a keratinizált íny szélessége jelentősen megnőtt az általunk alkalmazott CM-mel kombinált MARF procedúra során. Noha az esztétikai eredmény az első hónapban kedvező volt, amikor az újonnan formálódott keratinizált gingiva zsugorodni kezdett, lassú torzulás volt megfigyelhető a követési időszak során. A sebgyógyulási periódus első hónapja után a szövet reorganizációja nyilvánvaló volt, ami a harmadik hónapra a feszes íny elvékonyodásában mutatkozott meg. Hat hónap elteltével az újonnan képződő hegszövet által az íny vastagsága a kiindulási szintre állt vissza. Az általunk mért fiziológiás paraméterek alapján a klinikumban talált változások hátterében álló mechanizmusok jellemezhetők voltak.

A vizsgálatunkban alkalmazott vesztibulumplasztikai műtét során a csontfelszínt borító periosztеum érintetlen maradt; a felszínt CM alkalmazásával védtük a másodlagos sebgyógyulás ideje alatt. Eredményeink szerint a reperfúzió a graft szélein 5 nappal a műtét után indult el. Ez 2-3 nappal hosszabb idő, mint a mukózalebeny reperfúziójának megkezdődése elsődleges sebzárást követően (71, 80, 198). A legtöbb korábbi közlemény a nyálkahártya vagy a bőr alá implantált kollagén graft revaszkularizációját vizsgálta (132, 133, 199); eredményeik szerint az a graft típusától függően a 2. és 4. hét közötti időszakban valósul meg. A nyílt sebgyógyulást mindeddig csak autológ szabad ínylebenyen tanulmányozták. Szövettani vizsgálatok (89, 90) azt mutatták, hogy a szabad ínygraftban az érsűrűség a 7. és 10. nap közötti időszakban érte el maximális értékét. Fluoreszcens angiográfiával mérve a kapillárisok maximális perfúziós szintje a 10. és 12. nap közötti időszakban volt megfigyelhető (101, 131). Palatális donor graft véráramlása xenon-133 klírensz technikával mérve a 10. napig a kiindulási értéknél alacsonyabb volt, azt csak a 4. héten érte el (99). Megjegyzendő, hogy ebben a vizsgálatban a 10. nap és a 4. hét között eltelt időben áramlásmérést nem végeztek a szerzők. A fentiekben idézett vizsgálatok egyrészt sokszor csak limitált időintervallumokban történtek, másrészt nem nyújtottak információt a graft különböző régióiról. Azért, hogy eredményeinket összevethessük e korábbi közleményekkel, kiszámítottuk azt az időt, mely alatt a xenogén graft összes zónájába visszatért a véráramlás. Ez a 11. és 14. napok közötti időszakban következett be, ami nagyon hasonlít az autogén szabad gingiválís graft revaszkularizációjának üteméhez, és arra utal, hogy a Mucograft kiváló

revaszkularizációt tesz lehetővé. Ugyanakkor az is előfordulhat, hogy a kollagén graft a 11. napra már részlegesen lelökődött vagy felszívódott, és a véráramlásértékek, amiket attól az időponttól kezdve mi valójában mértünk, a recipiens ágy revaszkularizációját jellemezték. Másfelől az ultrahangos ínyvastagság mérés szerint az első hónapban még szignifikánsan nagyobb volt a szövetvastagság a műtét területén, ami arra utal, hogy a graft inkorporálódott.

A feszes íny vérellátásának fő forrása a tőle apikálisan elhelyezkedő alveoláris mukóza, illetve a periosztеum, így revaszkularizációja ugyanezekből a forrásokból várható. Első vizsgálatsorozatunk, mely a tranziens kompresszió utáni véráramlást tanulmányozta a feszes ínyben, rámutatott arra, hogy a fogágy, a papilla és a periosztеum felől jövő kollaterális keringés rövid idejű okklúziót követően nem képes kompenzálni az apiko-koronális irányú véráramlás megszakítását. Mindemellett eredményeink azt mutatják, hogy a graft perfúziója a szélek felől, a laterális és koronális oldalról indul, majd koncentrikusan halad a központi zóna felé, melynek érdemi perfúziója 5-6 nappal később valósul meg. Ez a vererek periféria felőli centripetális irányú növekedésére utal, és arra, hogy a periosztеális plexus kevésbé fontos szerepet játszhat a graft revaszkularizációjában. A periosztеális plexusból származó érbenövést azonban teljesen kizárni nem lehet, minthogy a seb mélyebb (<700 µm) részeinek mikrocirkulációja kevésbé járul hozzá az LSCI jelhez (143). A perfúzió legkorábban és legintenzívebben a laterális oldalak felől indult meg, így arra következtettünk, hogy a revaszkularizáció a recipiens ágy laterális oldalainak irányból kezdődik el, s nem az apikális alveoláris mukóza felől. Ez a megállapítás praktikusan arra intheti a sebészeket, hogy az operációs terület horizontális kiterjedésének mérséklése lerövidítheti a sebgyógyulás idejét. Ugyancsak alátámasztja ezt, hogy a Demirkol és munkatársai (100) által alkalmazott 1-2 cm széles, és a Basa és munkatársai (99) által a két ellenoldali második premoláris közötti szélességben alkalmazott palatum graft iszkémiás periódusának időtartama hetekkel különbözött.

A graft apikális szélén a perfúzió kifejlődése a centrális zónában észlelthez hasonló ütemű volt, és a véráramlás mintegy 10 napos késéssel érte el a környező „peri" szövetek perfúzióját a laterális, ill. koronális graftszélekhez viszonyítva. Annak oka, hogy az apikális régió nem része a centripetális irányú revaszkularizációnak feltehetően a mély vesztibuláris preparáció lehet. Ez utóbbi célja a frenulum- és izomtapadások leválasztása,

átvágása, hogy megelőzze azok koronális irányú visszakúszását. Mellékhatásként ugyanakkor ronthatja a graft véráramlását is. A félvastag lebenyt a perioszteumhoz fixáló öltések ugyancsak gátolhatják az erek vesztibulum felőli benövését. Az apikális terület tartós iszkémiáját az erek permeábilitásának fokozódása kompenzálta – erre utal a fokozott sebváladék képződés – így biztosítva a tápanyagok diffúzióját, Ez ugyanakkor felhívja a figyelmet a „valódi" iszkémia kialakulására, ami a szöveti anyagcsere elégtelenségével jár. A véráramlás és a sebváladék-képződés közötti negatív korrelációt korábban megfigyelték már humán parodontális plasztikai műtéteket követően (80), valamint egerekben, bőrátültetést követően is (200).

Vizsgálatunkban hipertrófiás hegképződés döntően az apikális régióban volt megfigyelhető. Bár hegképződésről munkájuk során a szájsebészek gyakran beszámolnak, dokumentálásuk ritka. Gyakran idézett irodalom, hogy sertés állatmodellekben a szájpad megsebesítését követően minimális hegképződést vagy hegmentes gyógyulást figyeltek meg (182, 201), ugyanakkor nagyon kevés az adat a szájüreg más részeinek, így a bukkális gingiva és mukóza hegképződéséről. Egy esetismertetésben hegképződésről számoltak be a bukkális ínyben ortodonciai minicsavar eltávolítása után (202), és hegvonalat figyeltek meg a mukogingiválís határon gingiva szabad átültetésével végzett vesztibulumplasztikai műtétet követően (203). Emberben és állatban eltérő a sebgyógyulás (182), de különbség van a bőr és a szájnyálkahártya (182), sőt, a bukkális mukóza és a feszes íny, illetve a szájpadlás nyálkahártyájának sebgyógyulása között is (204). A szájpad sebei különlegesen jól gyógyulnak. Gyógyulásukat összevetve a szövődménymentesen gyógyuló felnőtt bőrsebek gyógyulásával, kisebb mértékű angiogenézist tapasztaltak (124, 205). Míg a palatinális seb mechanikai igénybevétel nélkül gyógyulhat, addig a vesztibuláris sebet folyamatos vongálás éri az ajakmozgások miatt. A mechanikus feszülés ugyanakkor jelentősen hozzájárul a hipertrófiás hegképződéshez (206). A mukogingiválís határon jelentkező hegképződés valamelyest kedvező is lehet, minthogy akadályozhatja az izomrostok ismételt visszanövését a feszes ínybe, ezáltal megelőzi ugyanott a vongáló erők által kiváltott iszkémia kialakulását (203). A jelentős mértékű apikális hegképződés magas VEGF expresszióval együtt jelentkezett. A graft apikális szélén meglévő kifejezett iszkémia feltehetően hipoxiát okozott, ami a VEGF expresszió fontos ingere (123, 124). A sebgyógyulás korai szakaszában a kapillárisok növekedése proangiogenetikus

faktorok, mint például a VEGF hatására indul meg (122). Ugyanakkor a sebgyógyulás a VEGF expresszió gátlása mellett is tökéletes lehet (207), sőt, az angiogenezis részleges gátlása anti-VEGF alkalmazásával csökkentheti a hegszövet képződést (205). Ezek az eredmények arra utalnak, hogy fontos a VEGF expresszió finomhangolása, és túl nagy mennyisége nem feltétlenül előnyös a gyógyulás kimenetelét illetően (207). Úgy tűnik, hogy a palatinális mukóza - bőrhöz viszonyított - hegszövetképződésre való mérsékeltebb hajlamában kulcsfontosságú tényező a szájüregi sebekre jellemző alacsonyabb VEGF expresszió, ezáltal az angiogenezis - bőrsebekhez viszonyított - mérsékeltebb volta (124). Vizsgálatunkban a hosszantartó apikális iszkémia a VEGF túlzott expresszióját eredményezhette, csökkentve ezáltal az „ér visszanyesést" (a képződött új erek számának csökkentését) és a kapillárisok érését, ami hipertrófiás hegképződéshez vezethetett (207).

Érdekes módon, a papillák véráramlása nem változott a horizontális metszést követően. Első vizsgálatsorozatunkban ugyanakkor a papilla alapján alkalmazott rövid idejű leszorítás a véráramlás csökkenését okozta nem csak a papillában (58%), hanem a szomszédos fogak marginális gingivájában (55%) is. Ez arra utal, hogy a papilla intraszeptális és lingvális kollaterálisai, éllettani körülmények között csak kevéssé, de a vérellátás hosszabb idejű kiesésekor jelentősen hozzájárulnak nem csak a papilla, hanem a marginális gingiva vérellátásához is, és horizontális incíziót követően segítenek ellátni vérrel a metszésvonaltól koronálisan fekvő területeket. Az aktív anasztomózisok és a periodontális erek gyors proliferációja (69, 74), az ún. arteriogenezis, más néven kollateralizáció, lehetővé tette a graftot koronálisan környező régió hozzájárulását a graft reperfúziójához. Korábbi tanulmányokban (70, 75), a horizontális incízió vagy lyukasztott seb mintegy hét napos iszkémiát okozott az incíziótól koronálisan. Mindazonáltal ezekben a publikált esetekben teljes vastagságú mukoperioszteális metszést alkalmaztak, mely a perioszteum folytonosságát is megszakította. Mi a vizsgálatunkban azonban félvastag lebenyt preparáltunk, melynek következtében a szupraperioszteális plexusok érintetlenek maradtak. Eszerint a szupraperioszteális plexusnak szintén szerepet tulajdoníthatunk a graftot koronálisan övező, sebészileg érintetlen terület vérellátásának fenntartásában, következésképpen az ebből az irányból eredő aktív angiogenezisben.

A graft vaszkularizációjának vizsgálatához korábban alkalmazott módszerek nagyon invazívak voltak, ami –különösen humán vizsgálatokban- jelentősen korlátozta a mérési

időpontok gyakoriságát a gyógyulás során. (89, 90, 101, 131-133, 199). Hasonlóképpen korlátozott volt a regionális eltérések kvantitatív mérése is. LSCI módszert alkalmazó vizsgálatunkban a teljes műtéti régiót lefedő mérési terület lehetővé tette a revaszkularizáció összehasonlítását a graft különböző régióiban. Azon kívül, hogy nem invazív, az LSCI egy másik tulajdonsága, hogy reprodukálhatósági variációs koefficiense közel 10%-os (115). Ez alapján feltételeztük, hogy képes a graft beépülése során annak különböző régióiban külön-külön is jellemezni a reperfúziós görbéket. Felmerült, hogy az LSCI képes a szájüregi sebgyógyulás nyomon követésére individuális alapon is.

A bevezetésben említésre került, hogy a parodontális lebenyek revaszkularizációját vizsgáló tanulmányok szerint a regeneráció jelentősen függ a műtét típusától (77, 80, 118, 121, 127). Ismert ugyanakkor, hogy a műtét típusától függetlenül is jelentős variancia lehet a sebészi beavatkozásokat követő egyéni sebgyógyulásban. A műtéti lebenyek gyógyulási ütemének egyéni megfigyelése tehát segítheti adott páciens sebészi kezeléseinek időbeli tervezését (reentry). Annak megítélésére, hogy a vérkeringés monitorozása mennyire kivitelezhető a napi gyakorlatban, esettanulmányt végeztünk. A vizsgálatban az extrakció helyéhez közeli gingiva keringését követtük nyomon LSCI-vel, feltárásban végzett fogeltávolítást követően, hogy megállapítsuk a korai 2-es típusú implantátum behelyezéséhez szükséges feltárás optimális idejét. Hipotézisünk szerint a korai 2-es típusú implantátum behelyezés optimális ideje egybeesik a terület véráramlásának nyugalmi szintre való visszatérésének időpontjával.

A premoláris régió a legmegfelelőbb terület az azonnali implantáció számára, mivel az implantátum protetikailag megfelelő pozícionálása könnyű, kedvezők az anatómiai adottságok és a front régiónál alacsonyabb az esztétikai rizikó. Esetünkben azonban a csont vertikális magassága nem tűnt elegendőnek ahhoz, hogy az implantátum kielégítő primer stabilitását elérjünk. Emiatt a kezelést két lépésben terveztük elvégezni: fogeltávolítás és korai, 2-es típusú implantátum behelyezés mellett döntöttünk.

Fogeltávolítást követő „későbbi” műtétre számos esetben szükség van az implantológiai gyakorlatban. Amennyiben a site morfológiája nem teszi lehetővé az implantátum azonnali optimális behelyezését, vagy kontúr augmentációra lenne szükség, amelyhez azonban nem áll rendelkezésre megfelelő mennyiségű keratinizált íny, esetleg a beteg vékony íny biotípusa veszélyezteti az optimális esztétikai kimenetelt, akkor célszerű

megvárni az extrakció utáni teljes lágyszövet gyógyulást. Ha az eltávolított fog miatt a csont gyulladásban van, szintén az ún. korai 2-es típusú implantátum beültetést javasolják (135, 136). Az eljárás hátránya, hogy még egy műtéti beavatkozásra van szükség. Az első műtétnél megsértett vérellátásnak idő kell, hogy regenerálódjon.

A fogeltávolításhoz képzett mukoperioszteális lebeny disztális része a feltárást követően először iszkémiás, majd hiperémiás lett. A lebeny alapja felé közeledve az iszkémia kialakulása fokozatosan elmaradt, csupán hiperémia alakult ki, mely jelenség megfelel az irodalomban általánosságban leírtaknak (70, 80, 93, 127), és az előző vizsgálatainkban megfigyelt apiko-koronális irányú vérellátás dominanciájának. Az extrakciós seb és a feltáráshoz képzett mukoperioszteális lebeny teljes területén a véráramlás stabilizálódása a 6. hét után jött létre. Az eredmény azt mutatja, hogy a korai, 2-es típusú implantátum behelyezéshez minimálisan ajánlott 4 hét gyógyulási idő esetünkben nem biztosította volna a lágyszövet teljes gyógyulását (135). Másfelől, a 6. hét után már sor kerülhetett volna az implantációra. Atraumatikus, lebenyképzésmentes fogeltávolítást követően a gyógyulási idő rövidebb is lehet. A lebenyképzéssel járó műtétet követő vérkeringés stabilizálódáshoz szükséges átlagos idő meghatározásához érdemes lenne nagy esetszámú humán vizsgálatot végezni. Ugyanakkor, miután az egyedi eltérések fontosnak látszanak, adott esetben egy második műtét időpontjának optimális meghatározásához célszerűbb lenne az egyéni nyomon követés. Esettanulmányunk során bebizonyosodott, hogy a non-invazív LSCI a napi klinikai rutinban is jól használható módszer a nyálkahártya vérkeringésének megfigyelésére. Meg kell azonban jegyezni, hogy a műszer drága, és használata nagyfokú precizitást igényel. Másrészt elsősorban közvetlen rálátásban lehet vele mérni, ezáltal a szájüregben nem minden terület hozzáférhető számára. Harmadik vizsgálatunkban az okklúzális felvételeknél például csak tükör használatával tudtunk mérni. Munkacsoportunk korábban bizonyította, hogy a tükör használata nem okoz semmilyen biast a mérés során (115), azonban növeli a szórást, és jelentősen nehezíti a mérést. A közelmúltban ugyan kifejlesztettek egy miniatürizált LSCI prototípust szájüregi mérésekhez (208, 209), mely transzilluminációval méri, azonban csak kis területét a gingiválís papillának, kihasználva ott a kemény szövetek hiányát. Egy, a tanulmányainkban használt készülékhez hasonlóan nagy látószöggel és nagy térbeli felbontással rendelkező miniatürizált LSCI hasznos lenne a teljes szájüregi nyálkahártya véráramlásának rutin mérésére.

Érdekes, hogy az implantátum behelyezésekor képzett mukoperioszteális lebeny disztális részén, szemben a fogeltávolításhoz készített lebennyel nem volt megfigyelhető iszkémia, és proximálisan a kialakult hiperémia is kisebb mértékű volt. Ennek egyik lehetséges magyarázata, hogy az első műtét után érátrendeződés jött létre, mely biztosította a lebeny disztális, iszkémia által veszélyeztetett területeinek perfúzióját, ezáltal a második műtétnél kevésbé csökkent a vérkeringés. Iszkémia szándékos létrehozása, mint angiogén inger, „vascular delay" néven ismert eljárás a plasztikai sebészetben (210, 211). A „delay" effektus kedvező érrendszeri hatása a hatodik napot követően alakul ki, és egyes vizsgálatok szerint még a 80. napon is fennáll (212). Az előzetes, részleges lebenyképzés részben azáltal növelheti a későbbi definitív lebeny disztális vérkeringését, hogy ér újra rendeződés és újra képződés, illetve vazodilatáció hatására érellenállás csökkenés jön létre (213). Másrészt csökken a lopási effektus, amit a lebeny proximális részén kialakuló reaktív hiperémia indukál (208).

6. KÖVETKEZTETÉSEK

Az incízió és lebenyképzés, csakúgy, mint a parodontális és szájsebészeti műtétet követő sebzárás mindig időszerű kutatási téma a fogászatban. Az LSCI ígéretes eszköz az íny kollaterális vérkeringésének felmérésére ezekben a klinikai helyzetekben. Kihasználva, hogy a módszer egyidejűleg nagy területen, több anatómiai régióban képes mérni a véráramot, LSCI segítségével feltérképeztük a nyugalmi véráramlás térbeli különbségeit a humán gingivában. A feszes íny vérellátása apiko-koronális dominanciájú áramlási mintázattal jellemezhető, mezio-disztális irányultságot a felső front régióban nem találtunk. A papilla alapján lévő intraszeptális erek ugyanakkor hozzájárulhatnak a feszes íny koronális részének vérellátásához mind a papillában, mind a marginális gingivánál. Vizsgálataink szerint a feszes íny rendkívül nagy vazodilatációs kapacitással rendelkezik, amely segíti a - mechanikai ingereknek folyamatosan kitett - gingiva mikrocirkulációjának fenntartását.

Humán vizsgálatokban az átmeneti leszorítás vagy az erek átvágása után adott válaszok térbeli megfigyelése nemcsak általános megállapításokhoz segít hozzá, hanem akár az egyéni keringésváltozás-variációkra is felhívhatja a figyelmet. Ez alapot adhat új, személyre szabott műtéti terv készítéséhez, egyedi metszés- és lebenytípusok alkalmazásához. Megmutattuk, hogy apikálisan eltolt lebeny és xenogén kollagén graft kombinált alkalmazása során a revaszkularizáció forrásai főleg a recipiens ágytól laterálisan és koronálisan elhelyezkedő szomszédos gingiva területei. Apikális oldal felől az erek – amelyek élettanilag a feszes íny vérellátásának fő forrásai – benövése a mély vesztibuláris preparáció miatt gátolt. A keletkezett hosszan tartó apikális iszkémia, ill. a következményes hipoxia feltételezhetően túlzott VEGF expressziót indukál, ami a sebgyógyulás során megzavarja a kapillárisok érését és újra rendeződését. Ez a folyamat, a frenulumnál intermittálóan jelentkező vongáló erőkkel egyetemben kedvezőtlen sarjszövet képződéshez vezethet. Mindezekre tekintettel új preparációs technika kifejlesztése, és a graft horizontális kiterjedésének limitálása látszik szükségesnek egy kiszámíthatóbb, jobb végeredmény eléréséhez.

A nem invazív, megbízható és jól reprodukálható LSCI, valamint az általunk kidolgozott statisztikai módszer ígéretesnek tűnik műtéti lebenyek klinikai, rutinszerű monitorozására

is. Az LSCI segítségével követett lebenyperfúzió változásai alapján individuálisan határoztuk meg a korai, 2. típusú implantátum behelyezés optimális idejét. Ennek jelenősége, hogy szájüregi sebgyógyulás során, az idő függvényében bekövetkező vérkeringés változások egyéni megfigyelése segítheti adott páciens sebészi kezeléseinek időbeli tervezését.

7. ÖSSZEFOGLALÁS

Empirikus ismereteink szerint a nyálkahártyalebenyek képzése során ejtett metszések helye, iránya és hossza befolyásolja a műtét utáni sebgyógyulást. Magyarázatként feltételezik, hogy különböző metszések eltérő mértékben változtatják meg a lebeny mikrocirkulációját. Jelen dolgozat célja az íny rövid időtartamú vérellátási zavarának, valamint a sebészi beavatkozásokat követő, sebgyógyulást kísérő gingiva vérkeringésváltozások időbeli lefolyásának és térbeli mintázatának tanulmányozása volt. Humán vizsgálatainkban a nem invazív LSCI technikát alkalmaztuk.

Megállapítottuk, hogy a nyugalmi véráramlás a feszes ínyben inhomogén térbeli rajzolatot mutat. Tranziens kompresszió után a véráramlást tanulmányozva rámutattunk arra, hogy a fogágy, a papilla és a perioszteum felől jövő kollaterális keringés rövid idejű okklúziót követően nem képes kompenzálni a feszes ínyben domináns apiko-koronális irányú véráramlás megszakítását. Megfigyeltük továbbá, hogy a feszes íny rövid ideig tartó kompresszióját követően a hiperémia hosszan fennállt, és jóval nagyobb területre terjedt, mint maga az iszkémia. Eredményeink szerint a feszes ínynek nagyon nagy a vazodilatációs kapacitása, ami segítheti a mechanikai ingerekkel szembeni ellenálló képességét.

Xenogen kollagén mátrix véráramlásának kinetikáját vesztibulumplasztikát követően vizsgálva megállapítottuk, hogy a reperfúzió a graft szélein 5 nappal a műtét után indul el, legkorábban és legintenzívebben a laterális oldalak felől. A perfúzió-növekedés koncentrikusan haladt a központi zóna felé, és a véráramlás a 14. napra már a graft összes zónájában elérte a nyugalmi értéket. A graft apikális szélén a perfúzió megindulása jelentős késést mutatott. Ugyanitt nagymértékű hipertrófiás hegképződést figyeltünk meg, mely magas VEGF expresszióval együtt jelentkezett. A vererek tehát a graft perifériája felől centripetális irányban növekedtek, a folyamatban azonban az apikális régió nem vett részt. A hosszantartó apikális iszkémia - hipoxia és túlzott VEGF képződés útján - hipertrófiás hegképződéhez vezethetett.

A fogeltávolításhoz képzett mukoperioszteális lebeny teljes területén a véráramlás stabilizálódása a kiindulási szinten a 6. hét után jött létre. A gyógyulási idő objektív meghatározása lehetővé tette a korai, 2-es típusú implantátum behelyezés ideális időpontjának meghatározását, és a kezelés kimenetelének jobb kiszámíthatóságát.

8. SUMMARY

To our empirical knowledge, location, direction, and length of incisions made during periodontal and oral surgical interventions affect postoperative wound healing. As an explanation, it is assumed that different incision designs change the microcirculation of the mucosal flap to different degrees. The aim of the present dissertation was to study the short-term blood supply disorder of the attached gingiva and the temporal course and spatial pattern of gingival circulation changes associated with wound healing following surgical procedures. In our human studies, we used the non-invasive LSCI technique.

We found that resting blood flow in the attached gingiva shows spatial differences. Studying gingival blood flow after transient compression, we demonstrated that periodontal, papillary and periosteal collaterals can hardly compensate for the short-term interruption of the dominant apico-coronal bloodstream. We also observed that post-occlusive hyperemia after short-term compression persisted for a long time and propagated into a much wider area than ischemia itself. According to our results, the attached gingiva has a very high vasodilator capacity supporting its ability to withstand mechanical stimuli.

Investigating blood flow kinetics of the xenogen collagen matrix following vestibuloplasty procedure, we found that graft perfusion began from the edges 5 days after surgery and proceeded concentrically from the lateral and coronal sides to the central zone, which was finally perfused by the postoperative day 14. The apical side showed a significant delay in perfusion, the highest VEGF expression and wound fluid production as well as the most abundant scar formation. According to our results, revascularization occurs mainly from the lateral edges, which may limit the horizontal extent of the surgical area. Abundant scar formation may be explained by increased VEGF expression induced by prolonged ischemia in this area.

Stabilization of blood flow at baseline in the entire area of the mucoperiosteal flap following surgical tooth extraction occurred after 6 weeks. Objective determination of the healing time allowed the calculation of the optimal time for surgery in preparation for early implant placement, and resulted in more predictable treatment outcome.

9. IRODALOMJEGYZÉK

1. Nobuto T, Yanagihara K, Teranishi Y, Minamibayashi S, Imai H, Yamaoka A. (1989) Periosteal microvasculature in the dog alveolar process. J Periodontol, 60: 709-715.
2. Nobuto T, Tanda H, Yanagihara K, Nishikawa Y, Imai H, Yamaoka A. (1989) The relationship between connective tissue and its microvasculature in the healthy dog gingiva. J Periodontal Res, 24: 45-52.
3. Nuki K, Hock J. (1974) The organisation of the gingival vasculature. J Periodontal Res, 9: 305-313.
4. Piehslinger E, Choueki A, Chouekiguttenbrunner K, Lembacher H. (1991) A rterial supply of the oral-mucosa. Acta Anatomica, 142: 374-378.
5. Kleinheinz J, Büchter A, Kruse-Lösler B, Weingart D, Joos U. (2005) Incision design in implant dentistry based on vascularization of the mucosa. Clinical Oral Implants Research, 16: 518-523.
6. Cutright DE, Bauer H. (1967) Cell renewal in the oral mucosa and skin of the rat. I. Turnover time. Oral Surg Oral Med Oral Pathol, 23: 249-259.
7. Svalestad J, Hellem S, Vaagbo G, Irgens A, Thorsen E. (2010) Reproducibility of transcutaneous oximetry and laser Doppler flowmetry in facial skin and gingival tissue. Microvasc Res, 79: 29-33.
8. Sasano T, Kuriwada S, Sanjo D. (1989) Arterial blood pressure regulation of pulpal blood flow as determined by laser Doppler. J Dent Res, 68: 791-795.
9. Ikawa M, Ikawa K, Horiuchi H. (1998) The effects of thermal and mechanical stimulation on blood flow in healthy and inflamed gingiva in man. Arch Oral Biol, 43: 127-132.
10. Molnár E, Lohinai Z, Demeter A, Mikecs B, Tóth Z, Vág J. (2015) Assessment of heat provocation tests on the human gingiva: the effect of periodontal disease and smoking. Acta Physiol Hung, 102: 176-188.
11. Baab DA, Öberg PÅ, Holloway GA. (1986) Gingival blood flow measured with a laser doppler flowmeter. Journal of Periodontal Research, 21: 73-85.
12. Perry DA, McDowell J, Goodis HE. (1997) Gingival microcirculation response to tooth brushing measured by laser Doppler flowmetry. J Periodontol, 68: 990-995.
13. Gleissner C, Kempski O, Peylo S, Glatzel JH, Willershausen B. (2006) Local gingival blood flow at healthy and inflamed sites measured by laser Doppler flowmetry. J Periodontol, 77: 1762-1771.
14. Tanaka M, Hanioka T, Kishimoto M, Shizukuishi S. (1998) Effect of mechanical toothbrush stimulation on gingival microcirculatory functions in inflamed gingiva of dogs. J Clin Periodontol, 25: 561-565.
15. Ahn J, Pogrel MA. (1998) The effects of 2% lidocaine with 1:100,000 epinephrine on pulpal and gingival blood flow. Oral Surg Oral Med Oral Pathol Oral Radiol Endod, 85: 197-202.

16. Ketabi M, Hirsch RS. (1997) The effects of local anesthetic containing adrenaline on gingival blood flow in smokers and non-smokers. J Clin Periodontol, 24: 888-892.
17. Fazekas A, Csempesz F, Csabai Z, Vag J. (2002) Effects of pre-soaked retraction cords on the microcirculation of the human gingival margin. Operative Dentistry, 27: 343-348.
18. Csillag M, Nyiri G, Vag J, Fazekas A. (2007) Dose-related effects of epinephrine on human gingival blood flow and crevicular fluid production used as a soaking solution for chemo-mechanical tissue retraction. J Prosthet Dent, 97: 6-11.
19. Yamaguchi K, Nanda RS, Kawata T. (1991) Effect of orthodontic forces on blood flow in human gingiva. Angle Orthod, 61: 193-203; discussion 203-194.
20. Hinrichs JE, Jarzembinski C, Hardie N, Aeppli D. (1995) Intrasulcular laser Doppler readings before and after root planing. J Clin Periodontol, 22: 817-823.
21. Söderholm G, Egelberg J. (1973) Morphological changes in gingival blood vessels during developing gingivitis in dogs. J Periodontal Res, 8: 16-20.
22. Jeffcoat MK, Kaplan ML, Rumbaugh CL, Goldhaber P. (1982) Magnification angiography in beagles with periodontal disease. Journal of Periodontal Research, 17: 294-299.
23. Hock J, Niki K. (1971) A vital microscopy study of the morphology of normal and inflamed gingiva. J Periodontal Res, 6: 81-88.
24. Zoellner H, Hunter N. (1991) Vascular expansion in chronic periodontitis. J Oral Pathol Med, 20: 433-437.
25. Chapple CC, Kumar RK, Hunter N. (2000) Vascular remodelling in chronic inflammatory periodontal disease. J Oral Pathol Med, 29: 500-506.
26. Kerdvongbundit V, Sirirat M, Sirikulsathean A, Kasetsuwan J, Hasegawa A. (2002) Blood flow and human periodontal status. Odontology, 90: 52-56.
27. Kaplan ML, Jeffcoat MK, Goldhaber P. (1982) Blood flow in gingiva and alveolar bone in beagles with periodontal disease. J Periodontal Res, 17: 384-389.
28. Patiño-Marín N, Martínez F, Loyola-Rodríguez JP, Tenorio-Govea E, Brito-Orta MD, Rodríguez-Martínez M. (2005) A novel procedure for evaluating gingival perfusion status using laser-Doppler flowmetry. J Clin Periodontol, 32: 231-237.
29. Sugiyama S, Takahashi SS, Tokutomi FA, Yoshida A, Kobayashi K, Yoshino F, Wada-Takahashi S, Toyama T, Watanabe K, Hamada N, Todoki K, Lee MC. (2012) Gingival vascular functions are altered in type 2 diabetes mellitus model and/or periodontitis model. J Clin Biochem Nutr, 51: 108-113.
30. Kerémi B, Iványi I, Vág J, Fazekas Á. (2005) Role of Adrenergic Receptors in Gingival Blood Flow Regulation. J Dent Res, 84.

31. https://www.cvphysiology.com/Blood%20Pressure/BP010b.
32. Funaki S, Tokutomi F, Wada-Takahashi S, Yoshino F, Yoshida A, Maehata Y, Miyamoto C, Toyama T, Sato T, Hamada N, Lee MC, Takahashi SS. (2016) Porphyromonas gingivalis infection modifies oral microcirculation and aortic vascular function in the stroke-prone spontaneously hypertensive rat (SHRSP). Microb Pathog, 92: 36-42.
33. Aars H, Brodin P, Andersen E. (1993) A study of cholinergic and beta-adrenergic components in the regulation of blood flow in the tooth pulp and gingiva in man. Acta Physiol Scand, 148: 441-447.
34. Johnson PC, Hanson KM. (1962) Effect of arterial pressure on arterial and venous resistance of intestine. J Appl Physiol, 17: 503-508.
35. Nagy I, Fazekas R, Molnár E, Komarek E, Petho O, Vág J, Lohinai Z. (2016) Microcirculatory Changes of Human Gingiva Induced by Vasoactive Reflexes and Toothbrushing. J Dent Res, 95.
36. Hill MA, Davis MJ. (2007) Coupling a change in intraluminal pressure to vascular smooth muscle depolarization: still stretching for an explanation. Am J Physiol Heart Circ Physiol, 292: H2570-2572.
37. Zou H, Ratz PH, Hill MA. (1995) Role of myosin phosphorylation and [Ca2+]i in myogenic reactivity and arteriolar tone. Am J Physiol, 269: H1590-1596.
38. Renkin EM. (1984) Control of microcirculation and blood-tissue exchange. In: Handbook of Physiology, Sec 2: The Cardiovascular System, Vol. IV, Microcirculation, Part 2: 627-687.
39. Johnson PC, Burton KS, Henrich H, Henrich U. (1976) Effect of occlusion duration on reactive hyperemia in sartorius muscle capillaries. Am J Physiol, 230: 715-719.
40. Clifford P S JJ, Shoemaker JK. (2010) Limb position affects magnitude of reactive hyperemia. FASEB J, 24: 804-812.
41. Coffman JD, Gregg DE. (1960) Reactive hyperemia characteristics of the myocardium. Am J Physiol, 199: 1143-1149.
42. Koller A, Bagi Z. (2002) On the role of mechanosensitive mechanisms eliciting reactive hyperemia. Am J Physiol Heart Circ Physiol, 283: H2250-2259.
43. Koller A. (2002) Signaling pathways of mechanotransduction in arteriolar endothelium and smooth muscle cells in hypertension. Microcirculation, 9: 277-294.
44. Koller A, Sun D, Huang A, Kaley G. (1994) Corelease of nitric oxide and prostaglandins mediates flow-dependent dilation of rat gracilis muscle arterioles. Am J Physiol, 267: H326-332.
45. Schretzenmayr A. (1933) Über kreislaufregulatorische Vorgange an den grossen Arterien bei der Muskelarbeit. Pflügers Arch, 232: 743-748.
46. Koller A, Kaley G. (1991) Endothelial regulation of wall shear stress and blood flow in skeletal muscle microcirculation. Am J Physiol, 260: H862-868.

47. Pipp F, Boehm S, Cai WJ, Adili F, Ziegler B, Karanovic G, Ritter R, Balzer J, Scheler C, Schaper W, Schmitz-Rixen T. (2004) Elevated fluid shear stress enhances postocclusive collateral artery growth and gene expression in the pig hind limb. Arterioscler Thromb Vasc Biol, 24: 1664-1668.
48. Segal SS, Duling BR. (1986a) Communication between feed arteries and microvessels in hamster striated muscle: segmental vascular responses are functionally coordinated. Circ Res, 59: 283-290.
49. Moore AW, Bearden SE, Segal SS. (2010) Regional activation of rapid onset vasodilatation in mouse skeletal muscle: regulation through α-adrenoreceptors. J Physiol, 588: 3321-3331.
50. Segal SS, Duling BR. (1986b) Flow control among microvessels coordinated by intercellular conduction. Science, 234: 868-870.
51. Chen YM, Yip KP, Marsh DJ, Holstein-Rathlou NH. (1995) Magnitude of TGF-initiated nephron-nephron interactions is increased in SHR. Am J Physiol, 269: F198-204.
52. Steinhausen M, Endlich K, Nobiling R, Parekh N, Schütt F. (1997) Electrically induced vasomotor responses and their propagation in rat renal vessels in vivo. J Physiol, 505 (Pt 2): 493-501.
53. Iadecola C, Yang G, Ebner TJ, Chen G. (1997) Local and propagated vascular responses evoked by focal synaptic activity in cerebellar cortex. J Neurophysiol, 78: 651-659.
54. Ngai AC, Nguyen TS, Meno JR, Britz GW. (2007) Postischemic augmentation of conducted dilation in cerebral arterioles. Stroke, 38: 124-130.
55. Bohlen HG. (2011) Rapid and slow nitric oxide responses during conducted vasodilation in the in vivo intestine and brain cortex microvasculatures. Microcirculation, 18: 623-634.
56. Segal SS, Duling BR. (1989) Conduction of vasomotor responses in arterioles: a role for cell-to-cell coupling? Am J Physiol, 256: H838-845.
57. Rivers RJ, Frame MD. (1999) Network vascular communication initiated by increases in tissue adenosine. J Vasc Res, 36: 193-200.
58. Miura H, Liu Y, Gutterman DD. (1999) Human coronary arteriolar dilation to bradykinin depends on membrane hyperpolarization: contribution of nitric oxide and Ca2+-activated K+ channels. Circulation, 99: 3132-3138.
59. Figueroa XF, Chen CC, Campbell KP, Damon DN, Day KH, Ramos S, Duling BR. (2007) Are voltage-dependent ion channels involved in the endothelial cell control of vasomotor tone? Am J Physiol Heart Circ Physiol, 293: H1371-1383.
60. Emerson GG, Segal SS. (2001) Electrical activation of endothelium evokes vasodilation and hyperpolarization along hamster feed arteries. Am J Physiol Heart Circ Physiol, 280: H160-167.
61. Berg BR, Cohen KD, Sarelius IH. (1997) Direct coupling between blood flow and metabolism at the capillary level in striated muscle. Am J Physiol, 272: H2693-2700.

62. Segal SS, Duling BR. (1987) Propagation of Vasodilation in Resistance Vessels of the Hamster: Development and Review of a Working Hypothesis. Circulation Research, 61 (suppl II): II-20- II-25.
63. Jasperse JL LMH. (2006) Exercise and skeletal muscle circulation. Microvascular Research: Biology and Pathology: Chapter 85, 553-564. Edited by Shepro D. New York: Elsevier Academic.
64. Koller A, Kaley G. (1998) Shear stress-induced dilation of arterioles. Am J Physiol, 274: H382-383.
65. Gorczynski RJ, Klitzman B, Duling BR. (1978) Interrelations between contracting striated muscle and precapillary microvessels. Am J Physiol, 235: H494-504.
66. Segal SS. (2005) Regulation of blood flow in the microcirculation. Microcirculation, 12: 33-45.
67. Omori Y, Takahashi SS, Todoki K. (2002) Role of nitric oxide in post-ischemic gingival hyperemia in anesthetized dogs. Redox Rep, 7: 300-303.
68. Shimada S, Todoki K, Omori Y, Toyama T, Matsuo M, Wada-Takahashi S, Takahashi SS, Lee MC. (2015) Contribution of nitrergic nerve in canine gingival reactive hyperemia. J Clin Biochem Nutr, 56: 98-104.
69. Kennedy J. (1969) Experimental ischemia in monkeys. II. Vascular response. J Dent Res, 48: 888-894.
70. Mormann W, Meier C, Firestone A. (1979) Gingival blood circulation after experimental wounds in man. J Clin Periodontol, 6: 417-424.
71. Retzepi M, Tonetti M, Donos N. (2007b) Comparison of gingival blood flow during healing of simplified papilla preservation and modified Widman flap surgery: a clinical trial using laser Doppler flowmetry. J Clin Periodontol, 34: 903-911.
72. Ambrosini P, Cherene S, Miller N, Weissenbach M, Penaud J. (2002) A laser Doppler study of gingival blood flow variations following periosteal stimulation. J Clin Periodontol, 29: 103-107.
73. Wuchenich GT, Torabinejad M, Gilbert RD, McMillan P. (1996) Measurement of blood flow with radiolabeled microspheres in reflected mucogingival flaps in cats. Oral Surg Oral Med Oral Pathol Oral Radiol Endod, 82: 330-334.
74. Cutright DE. (1969) The proliferation of blood vessels in gingival wounds. J Periodontol, 40: 137-141.
75. Mormann W, Ciancio SG. (1977) Blood supply of human gingiva following periodontal surgery. A fluorescein angiographic study. J Periodontol, 48: 681-692.
76. Caffesse RG, Castelli WA, Nasjleti CE. (1981) Vascular-response to modified Widman flap surgery in monkeys Journal of Periodontology, 52: 1-7.
77. Lindeboom JA, Mathura KR, Aartman IH, Kroon FH, Milstein DM, Ince C. (2007) Influence of the application of platelet-enriched plasma in oral mucosal wound healing. Clin Oral Implants Res, 18: 133-139.

78. Kim JI, Choi BH, Li J, Xuan F, Jeong SM. (2009) Blood vessels of the peri-implant mucosa: a comparison between flap and flapless procedures. Oral Surg Oral Med Oral Pathol Oral Radiol Endod, 107: 508-512.
79. Larrabee WF, Jr., Holloway GA, Jr., Sutton D. (1984) Wound tension and blood flow in skin flaps. Ann Otol Rhinol Laryngol, 93: 112-115.
80. Molnar E, Molnar B, Lohinai Z, Toth Z, Benyo Z, Hricisak L, Windisch P, Vag J. (2017) Evaluation of Laser Speckle Contrast Imaging for the Assessment of Oral Mucosal Blood Flow following Periodontal Plastic Surgery: An Exploratory Study. Biomed Res Int, 2017: 4042902.
81. Kerdvongbundit V, Vongsavan N, Soo-Ampon S, Hasegawa A. (2003) Microcirculation and micromorphology of healthy and inflamed gingivae. Odontology, 91: 19-25.
82. Donos N, D'Aiuto F, Retzepi M, Tonetti M. (2005) Evaluation of gingival blood flow by the use of laser Doppler flowmetry following periodontal surgery. A pilot study. Journal of Periodontal Research, 40: 129-137.
83. Stavropoulos A, Wikesjö UM. (2012) Growth and differentiation factors for periodontal regeneration: a review on factors with clinical testing. J Periodontal Res, 47: 545-553.
84. Ucuzian AA, Gassman AA, East AT, Greisler HP. (2010) Molecular Mediators of Angiogenesis. Journal of burn care & research : official publication of the American Burn Association, 31: 158.
85. Ribatti D, Vacca A, Nico B, Roncali L, Dammacco F. (2001) Postnatal vasculogenesis. Mech Dev, 100: 157-163.
86. Asahara T, Masuda H, Takahashi T, Kalka C, Pastore C, Silver M, Kearne M, Magner M, Isner JM. (1999) Bone marrow origin of endothelial progenitor cells responsible for postnatal vasculogenesis in physiological and pathological neovascularization. Circ Res, 85: 221-228.
87. Chung AS, Ferrara N. (2011) Developmental and pathological angiogenesis. Annu Rev Cell Dev Biol, 27: 563-584.
88. Laschke MW, Menger MD. (2012) Vascularization in tissue engineering: angiogenesis versus inosculation. Eur Surg Res, 48: 85-92.
89. Janson WA, Ruben MP, Kramer GM, Bloom AA, Turner H. (1969) Development of the blood supply to split-thickness free ginival autografts. J Periodontol, 40: 707-716.
90. Oliver RC, Loe H, Karring T. (1968) Microscopic evaluation of the healing and revascularization of free gingival grafts. J Periodontal Res, 3: 84-95.
91. Nobuto T, Imai H, Yamaoka A. (1988) Microvascularization of the free gingival autograft. J Periodontol, 59: 639-646.
92. Semenza GL. (2007) Vasculogenesis, angiogenesis, and arteriogenesis: mechanisms of blood vessel formation and remodeling. J Cell Biochem, 102: 840-847.
93. McGuire PG, Howdieshell TR. (2010) The importance of engraftment in flap revascularization: confirmation by laser speckle perfusion imaging. J Surg Res, 164: e201-212.

94. Pagni G, Pellegrini G, Giannobile WV, Rasperini G. (2012) Postextraction Alveolar Ridge Preservation: Biological Basis and Treatments. International Journal of Dentistry, 2012: 151030.
95. Chappuis V, Araujo MG, Buser D. (2017) Clinical relevance of dimensional bone and soft tissue alterations post-extraction in esthetic sites. Periodontol 2000, 73: 73-83.
96. Amler MH. (1969) The time sequence of tissue regeneration in human extraction wounds. Oral Surgery, Oral Medicine, Oral Pathology and Oral Radiology, 27: 309-318.
97. Guo S, Dipietro LA. (2010) Factors affecting wound healing. Journal of dental research, 89: 219-229.
98. Terakawa Y, Ichinohe T, Kaneko Y. (2009) Relationship between oral tissue blood flow and oxygen tension in rabbit. Bull Tokyo Dent Coll, 50: 83-90.
99. Basa S, Ercan MT, Aras T, Araz K. (1987) Blood flow to palatal mucosal grafts in mandibular labial vestibuloplasty measured by 133Xe clearance technique. Int J Oral Maxillofac Surg, 16: 548-553.
100. Demirkol A, Demirkol MO, Demirel K, Meric H, Cantez S. (2001) Blood flow of free gingival grafts measured by xenon-133 clearance. Periodontal Clin Investig, 23: 15-19.
101. Mormann W, Bernimoulin JP, Schmid MO. (1975) Fluorescein angiography of free gingival autografts. J Clin Periodontol, 2: 177-189.
102. Briers JD, Webster S. (1996) Laser speckle contrast analysis (LASCA): a nonscanning, full-field technique for monitoring capillary blood flow. J Biomed Opt, 1: 174-179.
103. Briers JD, Fercher AF. (1982) Retinal blood-flow visualization by means of laser speckle photography. Invest Ophthalmol Vis Sci, 22: 255-259.
104. Srienc AI, Kurth-Nelson ZL, Newman EA. (2010) Imaging retinal blood flow with laser speckle flowmetry. Front Neuroenergetics, 2.
105. Choi B, Kang NM, Nelson JS. (2004) Laser speckle imaging for monitoring blood flow dynamics in the in vivo rodent dorsal skin fold model. Microvasc Res, 68: 143-146.
106. Ayata C, Dunn AK, Gursoy OY, Huang Z, Boas DA, Moskowitz MA. (2004) Laser speckle flowmetry for the study of cerebrovascular physiology in normal and ischemic mouse cortex. J Cereb Blood Flow Metab, 24: 744-755.
107. Armitage GA, Todd KG, Shuaib A, Winship IR. (2010) Laser speckle contrast imaging of collateral blood flow during acute ischemic stroke. J Cereb Blood Flow Metab, 30: 1432-1436.
108. Lindahl F, Tesselaar E, Sjoberg F. (2013) Assessing paediatric scald injuries using Laser Speckle Contrast Imaging. Burns, 39: 662-666.
109. Mirdell R, Iredahl F, Sjoberg F, Farnebo S, Tesselaar E. (2016) Microvascular blood flow in scalds in children and its relation to duration

of wound healing: A study using laser speckle contrast imaging. Burns, doi:10.1016/j.burns.2015.12.005.
110. Zotterman J, Bergkvist M, Iredahl F, Tesselaar E, Farnebo S. (2016) Monitoring of partial and full venous outflow obstruction in a porcine flap model using laser speckle contrast imaging. J Plast Reconstr Aesthet Surg, 69: 936-943.
111. Hecht N, Woitzik J, Dreier JP, Vajkoczy P. (2009) Intraoperative monitoring of cerebral blood flow by laser speckle contrast analysis. Neurosurg Focus, 27: E11.
112. Eriksson S, Nilsson J, Lindell G, Sturesson C. (2014) Laser speckle contrast imaging for intraoperative assessment of liver microcirculation: a clinical pilot study. Med Devices (Auckl), 7: 257-261.
113. Yuan L, Li Y, Li H, Lu H, Tong S. (2015) Intraoperative laser speckle contrast imaging improves the stability of rodent middle cerebral artery occlusion model. J Biomed Opt, 20: 096012.
114. Kajiwara N, Masaki C, Mukaibo T, Kondo Y, Nakamoto T, Hosokawa R. (2015) Soft tissue biological response to zirconia and metal implant abutments compared with natural tooth: microcirculation monitoring as a novel bioindicator. Implant Dent, 24: 37-41.
115. Molnár E, Fazekas R, Lohinai Z, Tóth Z, Vág J. (2018) Assessment of the test-retest reliability of human gingival blood flow measurements by Laser Speckle Contrast Imaging in a healthy cohort. Microcirculation, 25: e12420.
116. Cheng H, Luo Q, Wang Z, Gong H, Chen S, Liang W, Zeng S. (2003) Efficient characterization of regional mesenteric blood flow by use of laser speckle imaging. Appl Opt, 42: 5759-5764.
117. Nobuto T, Imai H, Suwa F, Kono T, Suga H, Jyoshi K, Obayashi K. (2003) Microvascular response in the periodontal ligament following mucoperiosteal flap surgery. J Periodontol, 74: 521-528.
118. Milstein DMJ, Mathura KR, Lindeboom JAH, Ramsoekh D, Lindeboom R, Ince C. (2009) The temporal course of mucoperiosteal flap revascularization at guided bone regeneration-treated implant sites: a pilot study. Journal of Clinical Periodontology, 36: 892-897.
119. Milstein DM, Lindeboom JA, Ince C. (2010) Intravital sidestream dark-field (SDF) imaging is used in a rabbit model for continuous noninvasive monitoring and quantification of mucosal capillary regeneration during wound healing in the oral cavity: a pilot study. Arch Oral Biol, 55: 343-349.
120. Morelli T, Neiva R, Nevins ML, McGuire MK, Scheyer ET, Oh TJ, Braun TM, Noer JE, Bates D, Giannobile WV. (2011) Angiogenic Biomarkers and Healing of Living Cellular Constructs. Journal of Dental Research, 90: 456-462.
121. Alssum L, Eubank TD, Roy S, Erdal BS, Yildiz VO, Tatakis DN, Leblebicioglu B. (2017) Gingival Perfusion and Tissue Biomarkers During

Early Healing of Postextraction Regenerative Procedures: A Prospective Case Series. J Periodontol, 88: 1163-1172.
122. Nissen NN, Polverini PJ, Koch AE, Volin MV, Gamelli RL, DiPietro LA. (1998) Vascular endothelial growth factor mediates angiogenic activity during the proliferative phase of wound healing. American Journal of Pathology, 152: 1445-1452.
123. Vihanto MM, Plock J, Erni D, Frey BM, Frey FJ, Huynh-Do U. (2005) Hypoxia up-regulates expression of Eph receptors and ephrins in mouse skin. FASEB J, 19: 1689-1691.
124. Szpaderska AM, Walsh CG, Steinberg MJ, DiPietro LA. (2005) Distinct patterns of angiogenesis in oral and skin wounds. Journal of Dental Research, 84: 309-314.
125. Ferrara N, Gerber HP, LeCouter J. (2003) The biology of VEGF and its receptors. Nat Med, 9: 669-676.
126. Cooke JW, Sarment DP, Whitesman LA, Miller SE, Jin Q, Lynch SE, Giannobile WV. (2006) Effect of rhPDGF-BB delivery on mediators of periodontal wound repair. Tissue Eng, 12: 1441-1450.
127. Retzepi M, Tonetti M, Donos N. (2007a) Gingival blood flow changes following periodontal access flap surgery using laser Doppler flowmetry. Journal of Clinical Periodontology, 34: 437-443.
128. Cafffesse RG, Castelli WA, Nasjleti CE. (1981) Vascular response to modified Widman flap surgery in monkeys. J Periodontol, 52: 1-7.
129. Nobuto T, Suwa F, Kono T, Hatakeyama Y, Honjou N, Shirai T, Mitsuyama M, Imai H. (2005a) Microvascular response in the periosteum following mucoperiosteal flap surgery in dogs: 3-dimensional observation of an angiogenic process. J Periodontol, 76: 1339-1345.
130. Nobuto T, Suwa F, Kono T, Taguchi Y, Takahashi T, Kanemura N, Terada S, Imai H. (2005b) Microvascular response in the periosteum following mucoperiosteal flap surgery in dogs: angiogenesis and bone resorption and formation. J Periodontol, 76: 1346-1353.
131. Busschop J, de Boever J, Schautteet H. (1983) Revascularization of gingival autografts placed on different receptor beds. A fluoroangiographic study. J Clin Periodontol, 10: 327-332.
132. Schwarz F, Rothamel D, Herten M, Sager M, Becker J. (2006) Angiogenesis pattern of native and cross-linked collagen membranes: an immunohistochemical study in the rat. Clin Oral Implants Res, 17: 403-409.
133. Vergara JA, Quinones CR, Nasjleti CE, Caffesse RG. (1997) Vascular response to guided tissue regeneration procedures using nonresorbable and bioabsorbable membranes in dogs. J Periodontol, 68: 217-224.
134. Joop A, Rahlf B, Gellrich N-C, Kampmann A, See Cv, Stoetzer M. (2017) Examination of Local Periosteal Microcirculation After Application of Absorbable and Nonabsorbable Membranes. Journal of Oral Implantology, 43: 462-467.

135. Hammerle CH, Chen ST, Wilson TG, Jr. (2004) Consensus statements and recommended clinical procedures regarding the placement of implants in extraction sockets. Int J Oral Maxillofac Implants, 19 Suppl: 26-28.
136. Chen ST, Buser D. (2009) Clinical and esthetic outcomes of implants placed in postextraction sites. Int J Oral Maxillofac Implants, 24 Suppl: 186-217.
137. Kemppainen P, Avellan NL, Handwerker HO, Forster C. (2003) Differences between tooth stimulation and capsaicin-induced neurogenic vasodilatation in human gingiva. J Dent Res, 82: 303-307.
138. Kemppainen P, Forster C, Handwerker HO. (2001) The importance of stimulus site and intensity in differences of pain-induced vascular reflexes in human orofacial regions. Pain, 91: 331-338.
139. Nakamoto T, Kanao M, Kondo Y, Kajiwara N, Masaki C, Takahashi T, Hosokawa R. (2012) Two-Dimensional Real-Time Blood Flow and Temperature of Soft Tissue Around Maxillary Anterior Implants. Implant Dentistry, 21: 522-527.
140. Riva C, Ross B, Benedek GB. (1972) Laser Doppler measurements of blood flow in capillary tubes and retinal arteries. Invest Ophthalmol, 11: 936-944.
141. Humeau A, Steenbergen W, Nilsson H, Stromberg T. (2007) Laser Doppler perfusion monitoring and imaging: novel approaches. Med Biol Eng Comput, 45: 421-435.
142. O'Doherty J, McNamara P, Clancy NT, Enfield JG, Leahy MJ. (2009) Comparison of instruments for investigation of microcirculatory blood flow and red blood cell concentration. J Biomed Opt, 14: 034025.
143. Davis MA, Kazmi SMS, Dunn AK. (2014) Imaging depth and multiple scattering in laser speckle contrast imaging. Journal of Biomedical Optics, 19: 086001-086001.
144. Le NM, Song S, Zhou H, Xu J, Li Y, Sung CE, Sadr A, Chung KH, Subhash HM, Kilpatrick L, Wang RK. (2018) A noninvasive imaging and measurement using optical coherence tomography angiography for the assessment of gingiva: An in vivo study. J Biophotonics, 11: e201800242.
145. Kerdvongbundit V, Vongsavan N, Soo-Ampon S, Phankosol P, Hasegawa A. (2002) Microcirculation of the healthy human gingiva. Odontology, 90: 48-51.
146. Faber JE, Chilian WM, Deindl E, van Royen N, Simons M. (2014) A Brief Etymology of the Collateral Circulation. Arteriosclerosis Thrombosis and Vascular Biology, 34: 1854-1859.
147. Kindlová M. (1965) The blood supply of the marginal periodontium in Macacus rhesus. Arch Oral Biol, 10: 869-874.
148. Lombard JH, Duling BR. (1977) Relative contributions of passive and myogenic factors to diameter changes during single arteriole occlusion in the hamster cheek pouch. Circ Res, 41: 365-373.

149. Webster VL, Mahajan RP. (2002) Transient hyperaemic response to assess vascular reactivity of skin; effect of locally iontophoresed sodium nitroprusside. Br J Anaesth, 89: 265-270.
150. Cavill G, Simpson EJ, Mahajan RP. (1998) Factors affecting assessment of cerebral autoregulation using the transient hyperaemic response test. Br J Anaesth, 81: 317-321.
151. Mahe G, Durand S, Humeau-Heurtier A, Leftheriotis G, Abraham P. (2012) Impact of experimental conditions on noncontact laser recordings in microvascular studies. Microcirculation, 19: 669-675.
152. Roustit M, Cracowski JL. (2013) Assessment of endothelial and neurovascular function in human skin microcirculation. Trends Pharmacol Sci, 34: 373-384.
153. Bjornberg J, Albert U, Mellander S. (1990) Resistance responses in proximal arterial vessels, arterioles and veins during reactive hyperaemia in skeletal muscle and their underlying regulatory mechanisms. Acta Physiol Scand, 139: 535-550.
154. Segal SS. (2015) Integration and Modulation of Intercellular Signaling Underlying Blood Flow Control. J Vasc Res, 52: 136-157.
155. Segal SS. (1991) Microvascular recruitment in hamster striated muscle: role for conducted vasodilation. Am J Physiol, 261: H181-189.
156. Gustafsson F, Holstein-Rathlou NH. (1999) Angiotensin II modulates conducted vasoconstriction to norepinephrine and local electrical stimulation in rat mesenteric arterioles. Cardiovasc Res, 44: 176-184.
157. Zawieja DC, Davis KL, Schuster R, Hinds WM, Granger HJ. (1993) Distribution, propagation, and coordination of contractile activity in lymphatics. Am J Physiol, 264: H1283-1291.
158. Ganti B, Molnar E, Fazekas R, Mikecs B, Lohinai Z, Miko S, Vag J. (2019) Evidence of spreading vasodilation in the human gingiva evoked by nitric oxide. J Periodontal Res, doi:10.1111/jre.12650.
159. Davis MJ, Hill MA, Kuo L. Local Regulation of Microvascular Perfusion. In: Comprehensive Physiology. John Wiley & Sons, Inc., 2011:161-283.
160. Duling BR, Berne RM. (1970) Propagated vasodilation in the microcirculation of the hamster cheek pouch. Circ Res, 26: 163-170.
161. Segal SS, Welsh DG, Kurjiaka DT. (1999) Spread of vasodilatation and vasoconstriction along feed arteries and arterioles of hamster skeletal muscle. J Physiol, 516 (Pt 1): 283-291.
162. Segal SS, Neild TO. (1996) Conducted depolarization in arteriole networks of the guinea-pig small intestine: effect of branching of signal dissipation. J Physiol, 496 (Pt 1): 229-244.
163. Mikecs B, Vág J, Gerber G, Molnár B, Feigl G, Shahbazi A. (2020) Revisiting the vascularity of the keratinized gingiva in the maxillary esthetic zone. BMC Oral Health, submitted.
164. Shahbazi A, Feigl G, Sculean A, Grimm A, Palkovics D, Molnár B, Windisch P. (2020) Vascular survey of the maxillary vestibule and gingiva-

clinical impact on incision and flap design in periodontal and implant surgeries. Clin Oral Investig, doi:10.1007/s00784-020-03419-w.
165. Levenson J, Pessana F, Gariepy J, Armentano R, Simon A. (2001) Gender differences in wall shear–mediated brachial artery vasoconstriction and vasodilation. J Am Coll Cardiol, 38: 1668-1674.
166. Nishiyama SK, Wray DW, Richardson RS. (2008) Sex and limb-specific ischemic reperfusion and vascular reactivity. Am J Physiol Heart Circ Physiol, 295: H1100-h1108.
167. Herrington DM, Fan L, Drum M, Riley WA, Pusser BE, Crouse JR, Burke GL, McBurnie MA, Morgan TM, Espeland MA. (2001) Brachial flow-mediated vasodilator responses in population-based research: methods, reproducibility and effects of age, gender and baseline diameter. J Cardiovasc Risk, 8: 319-328.
168. Schlager O, Giurgea A, Hammer A, Charwat-Resl S, Margeta C, Mueller M, Ehringer T, Zehetmayer S, Willfort-Ehringer A, Koppensteiner R, Gschwandtner ME. (2014) Impact of age and gender on microvascular function. European Journal of Clinical Investigation, 44: 766-774.
169. Yvonne-Tee GB, Rasool AH, Halim AS, Wong AR, Rahman AR. (2008) Method optimization on the use of postocclusive hyperemia model to assess microvascular function. Clin Hemorheol Microcirc, 38: 119-133.
170. Panazzolo DG, Silva LH, Cyrino FZ, Sicuro FL, Kraemer-Aguiar LG, Bouskela E. (2013) Gender differences in microcirculation: Observation using the hamster cheek pouch. Clinics, 68: 1537-1542.
171. Peng X, Wang J, Lassance-Soares RM, Najafi AH, Sood S, Aghili N, Alderman LO, Panza JA, Faber JE, Wang S, Epstein SE, Burnett MS. (2011) Gender differences affect blood flow recovery in a mouse model of hindlimb ischemia. Am J Physiol Heart Circ Physiol, 300: H2027-2034.
172. Shen Y, Ding FH, Zhang RY, Zhang Q, Lu L, Shen WF. (2015) Serum Cystatin C Reflects Angiographic Coronary Collateralization in Stable Coronary Artery Disease Patients with Chronic Total Occlusion. PLoS One, 10: e0137253.
173. Dedkov EI, Oak K, Christensen LP, Tomanek RJ. (2014) Coronary vessels and cardiac myocytes of middle-aged rats demonstrate regional sex-specific adaptation in response to postmyocardial infarction remodeling. Biol Sex Differ, 5: 1.
174. Adeyemo WL, Ladeinde AL, Ogunlewe MO. (2006) Clinical evaluation of post-extraction site wound healing. J Contemp Dent Pract, 7: 40-49.
175. Benediktsdottir IS, Wenzel A, Petersen JK, Hintze H. (2004) Mandibular third molar removal: risk indicators for extended operation time, postoperative pain, and complications. Oral Surg Oral Med Oral Pathol Oral Radiol Endod, 97: 438-446.
176. Conrad SM, Blakey GH, Shugars DA, Marciani RD, Phillips C, White RP, Jr. (1999) Patients' perception of recovery after third molar surgery. J Oral Maxillofac Surg, 57: 1288-1294; discussion 1295-1286.

177. Phillips C, White RP, Jr., Shugars DA, Zhou X. (2003) Risk factors associated with prolonged recovery and delayed healing after third molar surgery. J Oral Maxillofac Surg, 61: 1436-1448.
178. Engeland CG, Bosch JA, Cacioppo JT, Marucha PT. (2006) Mucosal wound healing: the roles of age and sex. Arch Surg, 141: 1193-1197; discussion 1198.
179. Ashcroft GS, Mills SJ. (2002) Androgen receptor-mediated inhibition of cutaneous wound healing. J Clin Invest, 110: 615-624.
180. Taylor RJ, Taylor AD, Smyth JV. (2002) Using an artificial neural network to predict healing times and risk factors for venous leg ulcers. J Wound Care, 11: 101-105.
181. Harrison JW, Jurosky KA. (1991) Wound-healing in the tissues of the periodontium following periradicular surgery. 1. The incisional wound. Journal of Endodontics, 17: 425-435.
182. Wong JW, Gallant-Behm C, Wiebe C, Mak K, Hart DA, Larjava H, Hakkinen L. (2009) Wound healing in oral mucosa results in reduced scar formation as compared with skin: evidence from the red Duroc pig model and humans. Wound Repair Regen, 17: 717-729.
183. Eliceiri B, Shaterian A, Baird A, Costantini T, Potenza B, Coimbra R. (2009) Real time analysis of the kinetics of angiogenesis and vascular permeability in an animal model of wound healing. Wound Repair and Regeneration, 17: A42-A42.
184. Sculean A, Chapple IL, Giannobile WV. (2015) Wound models for periodontal and bone regeneration: the role of biologic research. Periodontol 2000, 68: 7-20.
185. Nuutila K, Katayama S, Vuola J, Kankuri E. (2014) Human Wound-Healing Research: Issues and Perspectives for Studies Using Wide-Scale Analytic Platforms. Adv Wound Care (New Rochelle), 3: 264-271.
186. Ramos ML, Gragnani A, Ferreira LM. (2008) Is there an ideal animal model to study hypertrophic scarring? J Burn Care Res, 29: 363-368.
187. Rocchietta I, Schupbach P, Ghezzi C, Maschera E, Simion M. (2012) Soft tissue integration of a porcine collagen membrane: an experimental study in pigs. Int J Periodontics Restorative Dent, 32: e34-40.
188. Carnio J, Miller PD, Jr. (1999) Increasing the amount of attached gingiva using a modified apically repositioned flap. J Periodontol, 70: 1110-1117.
189. Sanz M, Lorenzo R, Aranda JJ, Martin C, Orsini M. (2009) Clinical evaluation of a new collagen matrix (Mucograft prototype) to enhance the width of keratinized tissue in patients with fixed prosthetic restorations: a randomized prospective clinical trial. J Clin Periodontol, 36: 868-876.
190. Nevins M, Nevins ML, Kim SW, Schupbach P, Kim DM. (2011) The use of mucograft collagen matrix to augment the zone of keratinized tissue around teeth: a pilot study. Int J Periodontics Restorative Dent, 31: 367-373.

191. Lorenzo R, Garcia V, Orsini M, Martin C, Sanz M. (2012) Clinical efficacy of a xenogeneic collagen matrix in augmenting keratinized mucosa around implants: a randomized controlled prospective clinical trial. Clin Oral Implants Res, 23: 316-324.
192. Ghanaati S, Schlee M, Webber MJ, Willershausen I, Barbeck M, Balic E, Gorlach C, Stupp SI, Sader RA, Kirkpatrick CJ. (2011) Evaluation of the tissue reaction to a new bilayered collagen matrix in vivo and its translation to the clinic. Biomed Mater, 6: 015010.
193. Kitagawa K, Matsumoto M, Kuwabara K, Tagaya M, Ohtsuki T, Hata R, Ueda H, Handa N, Kimura K, Kamada T. (1991) 'Ischemic tolerance' phenomenon detected in various brain regions. Brain Res, 561: 203-211.
194. Murry CE, Jennings RB, Reimer KA. (1986) Preconditioning with ischemia: a delay of lethal cell injury in ischemic myocardium. Circulation, 74: 1124-1136.
195. Eckert P, Schnackerz K. (1991) Ischemic tolerance of human skeletal muscle. Ann Plast Surg, 26: 77-84.
196. Lokmic Z, Musyoka J, Hewitson TD, Darby IA. (2012) Hypoxia and hypoxia signaling in tissue repair and fibrosis. Int Rev Cell Mol Biol, 296: 139-185.
197. Steinbrech DS, Mehrara BJ, Chau D, Rowe NM, Chin G, Lee T, Saadeh PB, Gittes GK, Longaker MT. (1999) Hypoxia upregulates VEGF production in keloid fibroblasts. Ann Plast Surg, 42: 514-519; discussion 519-520.
198. McLean TN, Smith BA, Morrison EC, Nasjleti CE, Caffesse RG. (1995) Vascular changes following mucoperiosteal flap surgery - a fluorescein angiography study in dogs. Journal of Periodontology, 66: 205-210.
199. Rothamel D, Benner M, Fienitz T, Happe A, Kreppel M, Nickenig HJ, Zoller JE. (2014) Biodegradation pattern and tissue integration of native and cross-linked porcine collagen soft tissue augmentation matrices - an experimental study in the rat. Head Face Med, 10: 10.
200. Shaterian A, Borboa A, Sawada R, Costantini T, Potenza B, Coimbra R, Baird A, Eliceiri BP. (2009) Real-time analysis of the kinetics of angiogenesis and vascular permeability in an animal model of wound healing. Burns, 35: 811-817.
201. Mak K, Manji A, Gallant-Behm C, Wiebe C, Hart DA, Larjava H, Häkkinen L. (2009) Scarless healing of oral mucosa is characterized by faster resolution of inflammation and control of myofibroblast action compared to skin wounds in the red Duroc pig model. J Dermatol Sci, 56: 168-180.
202. Choi YJ, Lee D-W, Kim K-H, Chung CJ. (2015) Scar formation and revision after the removal of orthodontic miniscrews. Korean Journal of Orthodontics, 45: 146-150.
203. Gaberthuel TW, Mormann W. (1978) The angiographic tension test in mucogingival surgery. J Periodontol, 49: 395-399.

204. Larjava H, Wiebe C, Gallant-Behm C, Hart DA, Heino J, Hakkinen L. (2011) Exploring scarless healing of oral soft tissues. J Can Dent Assoc, 77: b18.
205. Wilgus TA, Ferreira AM, Oberyszyn TM, Bergdall VK, Dipietro LA. (2008) Regulation of scar formation by vascular endothelial growth factor. Lab Invest, 88: 579-590.
206. Aarabi S, Bhatt KA, Shi Y, Paterno J, Chang EI, Loh SA, Holmes JW, Longaker MT, Yee H, Gurtner GC. (2007) Mechanical load initiates hypertrophic scar formation through decreased cellular apoptosis. Faseb j, 21: 3250-3261.
207. DiPietro LA. (2016) Angiogenesis and wound repair: when enough is enough. J Leukoc Biol, doi:10.1189/jlb.4MR0316-102R.
208. Aydin MA, Mavili ME. (2003) Examining microcirculation improves the angiosome theory in explaining the delay phenomenon in a rabbit model. J Reconstr Microsurg, 19: 187-194.
209. Regan C, White SM, Yang BY, Takesh T, Ho J, Wink C, Wilder-Smith P, Choi B. (2016) Design and evaluation of a miniature laser speckle imaging device to assess gingival health. J Biomed Opt, 21: 104002.
210. Myers MB, Cherry G. (1969) Mechanism of the delay phenomenon. Plast Reconstr Surg, 44: 52-57.
211. Milton SH. (1969) The effects of "delay" on the survival of experimental pedicled skin flaps. Br J Plast Surg, 22: 244-252.
212. Barker JH, Frank J, Bidiwala SB, Stengel CK, Carroll SM, Carroll CM, van Aalst V, Anderson GL. (1999) An animal model to study microcirculatory changes associated with vascular delay. Br J Plast Surg, 52: 133-142.
213. Reinisch JF. (1974) The pathophysiology of skin flap circulation. The delay phenomenon. Plast Reconstr Surg, 54: 585-598.

10. A JELÖLT PUBLIKÁCIÓINAK JEGYZÉKE

10.1 Az értekezés részét képező publikációk

Fazekas, R., Molnár, E., Lohinai, Zs., Dinya, E., Tóth, Zs., Windisch, P., Vág, J. (2018) Functional characterization of collaterals in the human gingiva by laser speckle contrast imaging. Microcirculation 25(3): e12446-e12457. doi: 10.1111/micc.12446

IF: 2,679

Fazekas, R., Molnár, B., Kőhidai, L., Láng, O., Molnár, E., Gánti, B., Michailovits, G., Windisch, P., Vág, J. (2019) Blood flow kinetics of a xenogeneic collagen matrix following a vestibuloplasty procedure in the human gingiva- An explorative study. Oral Dis. 25 (7): 1780-1788. doi: 10.1111/odi.13163

IF: 2,613

Fazekas, R., Molnar, E., Nagy, P., Mikecs, B., Windisch, P., Vag, J. (2018) A proposed method for assessing the appropriate timing of early implant placements: a case report. J Oral Implantol. 44(5): 378-383. doi: 10.1563/aaid-joi-D-17-00295

IF: 1,062

10.2 Az értekezés részét nem képező, kapcsolódó, egyéb publikációk

Fazekas, R., E. Molnár, B. Mikecs, Z. Lohinai and J. Vág (2019) A Novel Approach to Monitoring Graft Neovascularization in the Human Gingiva. JoVE (Journal of Visualized Experiments)(143): e58535. doi: 10.3791/58535.

IF: 1,163

Ganti, B., E. Molnar, R. Fazekas, B. Mikecs, Z. Lohinai, S. Miko and J. Vag (2019) Evidence of spreading vasodilation in the human gingiva evoked by nitric oxide. J Periodontal Res. 54(5): 499-505. doi: 10.1111/jre.12650

IF: 2,926

Molnár, B., E. Molnár, R. Fazekas, B. Gánti, B. Mikecs and J. Vág (2019) Assessment of Palatal Mucosal Wound Healing Following Connective-Tissue Harvesting by Laser Speckle Contrast Imaging: An Observational Case Series Study. Int J Periodontics Restorative Dent. 39(2): e64-e70. doi: 10.11607/prd.3878.

IF: 1,513

Molnar, E., R. Fazekas, Z. Lohinai, Z. Toth and J. Vag (2018) Assessment of the test-retest reliability of human gingival blood flow measurements by Laser Speckle Contrast Imaging in a healthy cohort. Microcirculation 25(2): e12420. doi: 10.1111/micc.12420

IF: 2,679

Fazekas R, Fazekas L, Fazekas Á. (2014) Két lépésben, piezoelektromos eljárással végzett csontrepesztés a mandibula distalis foghiányának implantátummal történő rekonstrukciójához. Fogorvosi Szemle 107: 2 pp. 51-58.

Gyurkovics M, Barta A, Bartha K, Bíró ÁB, Döbrentey Zs, Fazekas R, Gánti B, Győrfi A, Herczegh A, Jelencsics D, Kis P, Komora P, Mikó S, Nagy Zs, Pataky G, Sápi B, Szabó E, Tóth Zs. (2013) A fogorvoslás fejlődése az elmúlt 20 évben. Orvostovábbképző Szemle 20: 1. ksz. pp. 18-28.

Windisch P, Fazekas R, Fazekas Á. (2013) Előzetes lágyszövet-korrekcióval, valamint fogeltávolítást követő azonnali implantációval végzett fogpótlás készítése: Esetismertetés. Fogorvosi Szemle 106: 3 pp. 101-108.

Fazekas R, Fazekas Á. (2011) Implantátumba csavart direkt felépítmény alkalmazása foghiány pótlásához. Esetismertetés [Replacement of extracted tooth by means of implant-supported direct abutment. A case report]. Fogorvosi Szemle 104: 2 pp. 49-54.

Fazekas R, Soos P, Kekesi V , Fazekas L, Juhasz-Nagy A. (2004) The coronary effects of parathyroid hormone. Hormone Research 61: 5 pp. 234-241

IF: 1,561

Fazekas L, Horkay F, Kekesi V , Huszar E, Barat E, Fazekas R, Szabo T, Juhasz-Nagy A, Naszlady A. (1999) Enhanced accumulation of pericardial fluid adenosine and inosine in patients with coronary artery disease. Life Sciences 65: 10 pp. 1005-1012. IF: 1,774

11. KÖSZÖNETNYILVÁNÍTÁS

Köszönetemet szeretném kifejezni mindazoknak, akik a munkám során segítettek.

Mindenekelőtt Dr. Vág Jánosnak, aki példát mutat elkötelezetten képviselni a törekvést, hogy bármely empirikus ismereteken alapuló élettani vagy kóros jelenség szemléleti hasznosulása a klinikai fogorvostudományban csakis releváns vizsgálati bizonyítékok birtokában történhessen.

Köszönöm Dr. Tóth Zsuzsanna és Dr. Windisch Péter tanszékvezetőknek, hogy biztosították a Konzerváló Fogászati Klinika és a Parodontológiai Klinika együttműködésének lehetőségét.

Közvetlen munkatársaim Dr. Molnár Eszter, Dr. Mikecs Barbara és Dr. Gánti Bernadett voltak. Önzetlen segítségük, okos munkamegosztásuk, fegyelmezett protokoll-követésük és baráti támogatásuk nélkül tudományos munkámat el sem tudtam volna végezni.

Köszönettel tartozom Dr. Molnár Bálintnak és Dr. Nagy Pálnak a vizsgálatok során végzett sebészi beavatkozások precíz kivitelezéséért és hasznos tanácsaikért .

Köszönöm Dr. Láng Orsolyának és Dr. Kőhidai Lászlónak, hogy mindenkori segítőkészségük mellett tartalmas beszélgetésekkel gazdagítottak.

Köszönettel tartozom még Dr. Lohinai Zsoltnak, Dr. Michailovich Georginának, Dr. Kerémi Beátának, Baráth Zsuzsannának, Béres Editnek, Lakos Erikának és a Konzerváló Fogászati Klinika dolgozóinak.

Végezetül ajánlom ezt a dolgozatot családom valamennyi tagjának, akik az elmúlt években szeretettel, megértéssel és biztatással segítették tudományos érdeklődésemet.